

Klinický případ: Krvácející nodulek na zádech. Stručný přehled

Důra M., Petráčková M., Štork J.

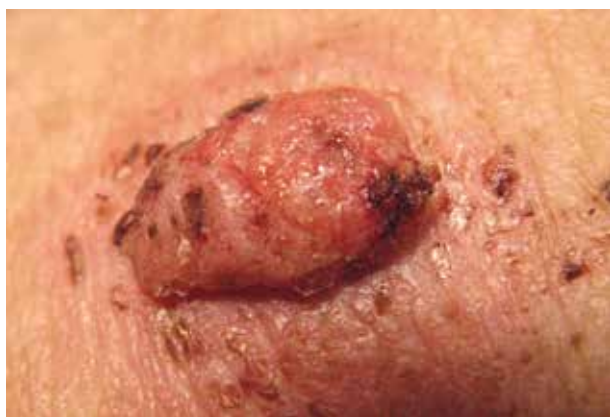Dermatovenerologická klinika 1. LF a VFN
přednosta prof. MUDr. Jiří Štork, CSc.

Čes-slov Derm, 94, 2019, No. 4, p. 170–172

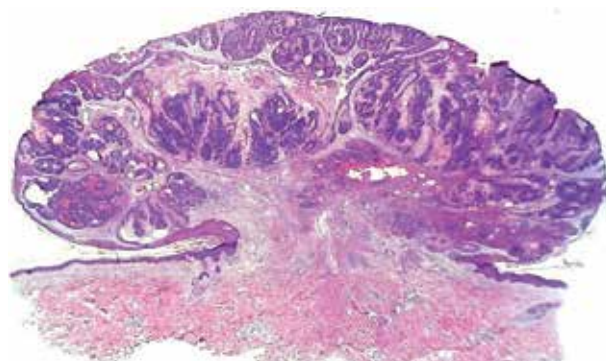
Pacientem byl 90letý muž, v jehož rodinné anamnéze figurovala pouze kardiovaskulární onemocnění. V osobní anamnéze dominuje ischemická choroba srdeční, pacient prodělal infarkt myokardu před 15 lety, chronicky se léčí s esenciální arteriální hypertenzí, je sledován pro benigní hyperplazii prostaty a 15 let je též sledován pro diabetes mellitus 2. typu, který byl kompenzován diabetickou dietou. Před 21 lety prodělal autohavárii se sériovou frakturou žeber

a frakturou acetabula vlevo, bez trvalých následků. Trvalá léčba zahrnuje perindopril, metoprolol a tamsulosin.

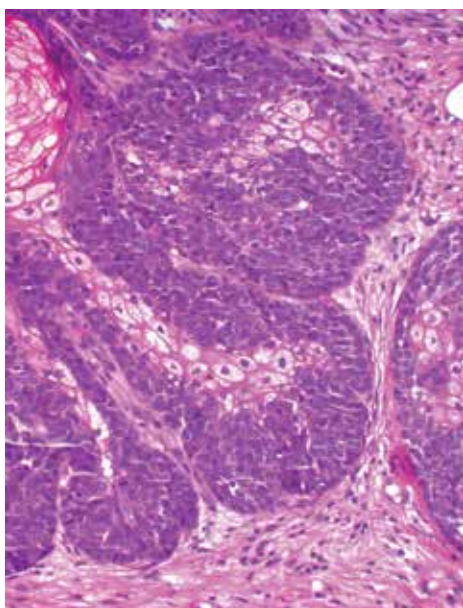
Pacient se dostavil k vyšetření pro nodulek v lumbální krajině, kterého si byl vědom čtyři měsíce. Udával časté krvácení léze po drobné traumatizaci. Objektivně se jednalo o široce stopkatý nodulek velikosti 25 x 20 x 5 mm, na povrchu hrbolatý, místy erodovaný se známkami čerstvé hemoragie (obr. 1). Tumor byl kompletně excidován (obr. 2–4).



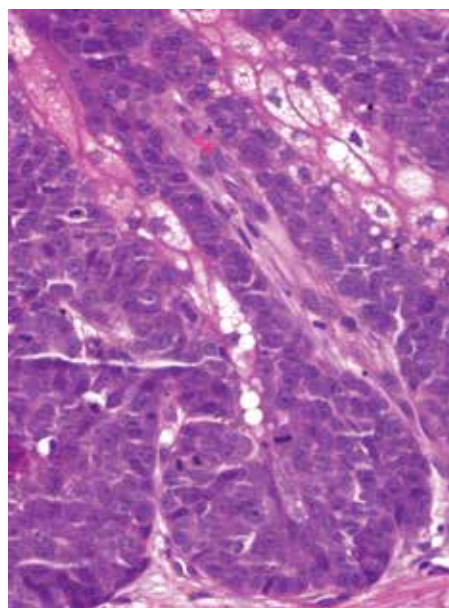
Obr. 1.



Obr. 2.



Obr. 3.



Obr. 4.

HISTOLOGICKÝ NÁLEZ

Histologicky byla zastižena exofytická polyploidní léze na povrchu ulcerovaná, tvořená z epidermis vycházejícími čepy a noduly tvořenými atypickými sebocyty a bazaloidními menšími buňkami v různém poměru, s mírně nepravidelnými většími jádry s patrnými jadérky, v některých okřscích s četnými mitózami (až 15/mm²), místy byla patrná diferenciace k sebaceózním duktům. Ojedinele byly přítomny shluky epiteloidních buněk s eozinofilní granulózní cytoplazmou. Závěr: léze má vzhled sebaceomu, vzhledem k přítomnosti mitóz a atypii však biologická povaha není zcela jistá.

Závěr

Sebaceom.

PRŮBĚH

Pacient byl celkově vyšetřen internistou, bylo provedeno spirální CT s rekonstrukcemi hrudníku, břicha a pánve s negativním nálezem. Pacient je dva roky po excizi bez známek nádorového onemocnění.

DISKUSE A STRUČNÝ PŘEHLED

Krvácející nodulus na zádech – sebaceom

Sebaceom patří do skupiny tumorů se sebaceózní diferenciací, která zahrnuje tři základní nozologické jednotky, dvě benigní a jednu maligní: sebaceózní adenom, sebaceom a sebaceózní karcinom [3]. Někteří autoři do této skupiny řadí další vzácné histologické jednotky, jako je mantleom a tzv. „reticulated acanthoma with sebaceous differentiation“ [8]. Při nálezů sebaceózních tumorů, zejména mnohočetných, u pacienta mladšího věku, je nutné pomýšlet na Muir-Torre syndrom (viz dále).

Sebaceom (dříve zvaný sebaceózní epiteliom) je benigní, nejčastěji solitární adnexální tumor barvy kůže či nažloutlého nádechu, vytvářející papulu až nodulus především ve kčtici a obličejí. Postihuje většinou nemocné nad 70 let věku, častěji ženy. Histologicky je tvořen nádorovými čepy s převažujícím zastoupením bazaloidních, nezralých, zárodečných buněk („seboblastů“) nad zralými sebocyty, čímž se odlišuje od sebaceózního adenomu. Mitózy bez atypii mohou být spatřeny v nezralých bazaloidních buňkách. Sebaceom obvykle zasahuje hlouběji v dermis než adenom [6]. Totální excize je terapeutickou metodou volby.

Sebaceózní adenom je benigní adnexální tumor, jehož klinický obraz se neliší od sebaceomu [3]. Histologicky se jedná o multilobulární tumor s různě velkými lalůčkami, místy v kontaktu s epidermis či vlasovými folikuly, v centru tvořenými zralými sebocyty, na periférii s lemem seboblastů [1]. Zralé sebocyty zde představují většinu nádorových buněk. Svou stavbou tumor napodobuje zralou mazovou žlázu. Mitózy jsou vzácné. Plně dostačující léčbou je totální excize.

Sebaceózní karcinom je vzácným maligním nádorem ve skupině tumorů se sebaceózní diferenciací. Nachází se u všech ras a též rovnocenně u obou pohlaví. Průměrný věk pacientů je 73 let [3]. Klinicky se obvykle jedná, podobně jako u jeho benigních příbuzných, o solitární nodulus barvy růžové či žlutavé, velikosti však až několika centimetrů, v pozdějších stadiích s ulcerací. Jeho růst může být oproti benigním tumorům akcentovaný, často prorůstá do podkožní tukové tkáně, případně do svalu.

Sebaceózní karcinom se může vyskytnout prakticky kdekoli na kůži, nejčastěji však vzniká v oblasti hlavy a krku, typická je jeho afinita k periokulární oblasti, o něco častěji se vyskytuje na horním víčku než na dolním. Sebaceózní karcinom víčka je též známý pod synonymem karcinom z meibomských žláz (jelikož se též jedná o holokrinní mazové žlázy očních víček v tarzálních ploténkách). Sebaceózní karcinomy s výskytem mimo oblast očních víček jsou historicky označovány jako „extraokulární sebaceózní karcinomy“ a představují asi 20 % případů. Publikovány byly případy vzniku sebaceózního karcinomu v sebaceózním névu, v ústech, ve slinných žlázách, v plicích či v prsu [3]. Popsán byl případ sebaceózního karcinomu očního víčka po předchozí radioterapii.

Histologická struktura sebaceózního karcinomu je tvořena nádorovými čepy s atypickými polygonálními buňkami s různým stupněm buněčných atypii, viditelným jadérkem a přítomnými mitotickými figurami. Elementární je nález světlých buněk s typickou jemně granulovanou cytoplazmou, který prozrazuje jeho sebaceózní diferencianci. U málo diferencovaných sebaceózních karcinomů je pěníta struktura cytoplazmy málo patrná a buňky získávají amfofilní tinkční vlastnosti s „high grade“ jadernými atypii a posunem nukleo/cytoplazmatického poměru ve prospěch jádra. Mohou být přítomny okřskové nekrózy. Popsány byly vzácné histologické subtypy sebaceózního karcinomu (bazaloidní, skvamoidní, apokrinální atd.) [2]. Imuno-histochemicky prokazujeme pozitivitu EMA (označuje zralé sebocyty), cytokeratinu 7, p40, p63, adipofilinu a androgenních receptorů (AR) [7]. Marker BerEP4 je u bazaliomu a sebaceózního karcinomu pozitivní, u spinaliomu je negativní [8]. Histochemicky prokazujeme přítomnost lipidů olejovou červení či sudanovým barvením.

TNM klasifikace nemelanomových kožních karcinomů (do kterého sebaceózní karcinom spadá) je rozdílná při jeho výskytu na víčku, na obličejí či krku a na místech mimo tyto speciální lokality [4].

V klinické diferenciální diagnóze zvažujeme rosaceiformní léze, sebaceózní hyperplazii či bazocelulární karcinom. Při výskytu na očních víčkách chalazion či blefaritis [1]. V patologické diferenciální diagnostice odlišujeme metastázy viscerálních světlóbuněčných karcinomů, bazocelulární karcinom se sebaceózní diferenciací, světlóbuněčný dlaždicobuněčný karcinom či melanom z balonových buněk.

Široká totální excize je metodou volby. V literatuře se uvádí úspěšná léčba radioterapií sebaceózního karcinomu víčka [15]. Ve 30–40 % případů vzniká lokální recidiva, ve 20–25 % se rozvíjí vzdálené metastázy. Více než 70 %

pacientů přežívá více jak 5 let od stanovení diagnózy [3]. Podle Kazakova a dalších autorů vykazuje periokulární typ agresivnější chování [6, 8].

Muir-Torre syndrom (MTS) představuje geneticky podmíněné, autozomálně dominantní onemocnění, které bylo téměř ve stejné době popsáno nezávisle dvěma autory – Muir a Torre (v letech 1967 a 1968). Vyznačuje se výskytem minimálně jednoho z výše popsaných sebaceózních tumorů (zejména u pacientů mladších 50 let) a jednou viscerální malignitou (většinou se jedná o tumor gastrointestinálního či urogenitálního traktu), často je onemocnění doprovázeno výskytem mnohočetných keratoakantomů.

Tento syndrom je způsoben germinální mutací jedné alely tzv. mismatch repair genů (MMR), v 90 % je to mutace v genu MSH2 [8]. Proteiny kódované těmito geny se účastní oprav chyb vzniknuvších při nesprávném párování bazí při replikaci DNA v S fázi buněčného cyklu. Vyznačují se mimo jiné tzv. mikrosatelitovou nestabilitou (MSI). Mikrosatelity jsou krátké úseky DNA s mnohokrát se opakujícími krátkými tandemovými repeticemi. Dnes je MTS považován za variantu Lynchova syndromu, tedy syndromu hereditárních nepolypózních kolorektálních karcinomů, jehož genetická příčina je totožná. MTS zabírá 1–2 % případů Lynchova syndromu [8].

Sebaceózní tumory v souvislosti s MTS jsou často mnohočetné. Asi 25 % případů sebaceózních karcinomů se vyskytuje u pacientů s MTS. Avšak sebaceózní karcinomy na víčkách téměř nikdy s MTS asociovány nejsou [6].

Histologicky jsou sebaceózní tumory v rámci MTS obdobné struktury. Histologické vlastnosti, které ukazují na možnou souvislost s MTS zahrnují: cystickou přeměnu, architekturu vzhledu keratoakantomu, přítomnost intra- a peritumorálních lymfocytů, mucinózní okrsky, heterogenitu uvnitř a mezi jednotlivými nádory [6].

SOUHRN

Krvácející nodule na zádech. Stručný přehled

Autoři popisují případ 90letého muže, který 4 měsíce pozoroval krvácející nodule na zádech. Histologické vyšetření prokázalo diagnózu sebaceomu. CT vyšetření hrudníku, břicha a pánve bylo negativní. Dva roky po excizi metastatické onemocnění nebylo prokázáno. V přehledu jsou uvedeny současné poznatky o klasifikaci nádorů se sebaceózní diferenciací a jejich vztahu k Muir-Torre syndromu.

Klíčová slova: sebaceom – sebaceózní karcinom – klasifikace – Muir-Torre syndrom

SUMMARY

Bleeding Nodule on the Back – Sebaceoma.

Minireview.

The authors describe a case of a 90-year-old man, who was aware of a bleeding nodule on his back for 4 months.

Histological examination established the diagnosis of sebaceoma. CT scan of the chest, abdomen and pelvis was negative. Two years after excision, metastatic disease was not detected. The current knowledge of the classification of tumors with sebaceous differentiation and their relationship to Muir-Torre syndrome is presented.

Key words: sebaceoma – sebaceous carcinoma – classification – Muir-Torre syndrome

LITERATURA

1. BOLOGNIA, J., JORIZZO, J. L., SCHAFFER, J. V. *Dermatology*. 3rd Edition. Philadelphia: Elsevier/Saunders. 2012, 2 vol., p. 1839–1840. ISBN 978-0723435716.
2. CALONJE, E., BRENN, T., McKEE, P. H. et al. *McKee's Pathology of the Skin*. 4th Edition. Amsterdam: Elsevier/Saunders, 2012, 2 vol., p. 1496–1499. ISBN 978-1-4160-5649-2.
3. ELDER, D. E., MASSI, D., SCOLYER, R. A. et al. *WHO Classification of Skin Tumours*. 4th Edition, Volume 11. Lyon: IARC, 2018, p. 211–215. ISBN 978-92-832-2440-2.
4. ESMAELI, B., NASSER, Q. J., CRUZ, H. et al. American Joint Committee on Cancer T category for eyelid sebaceous carcinoma correlates with nodal metastasis and survival. *Ophthalmology*, 2012, 119(5), p. 1078–1082.
5. HATA, M., KOIKE, I., OMURA, M. et al. Noninvasive and curative radiation therapy for sebaceous carcinoma of the eyelid. *Int J Radiat Oncol Biol Phys*, 2012, 82(2), p. 605–611.
6. KAZAKOV, D., MICHAL, M., KACEROVSKA, D. et al. *Cutaneous Adnexal Tumors*. 1st Edition. Philadelphia: Lippincott Williams Wilkins, 2012, p. 344–367. ISBN 978-1-60547-854-8.
7. MULAY, K., WHITE, V. A., SHAH, S. J. et al. Sebaceous carcinoma: clinicopathologic features and diagnostic role of immunohistochemistry (including androgen receptor). *Can J Ophthalmol*, 2014, 49(4), p. 326–332.
8. PATTERSON, J. W. *Weedon's Skin Pathology*. 4th Edition. Philadelphia: Churchill Livingstone Elsevier, 2016, p. 926–932. ISBN 978-0-7020-5183-8.

Podpořeno projektem PROGRES UK Q28 a Centrum nádorové ekologie.

Registrační číslo: CZ.02.1.01/0.0/0.0/16_019/0000785

Do redakce došlo dne 15. 7. 2019.

Adresa ke korespondenci:
MUDr. Miroslav Důra
Dermatovenerologická klinika 1. LF a VFN
U Nemocnice 499/2
128 00 Praha 2
e-mail: miroslav.dura@vfn.cz