

Kerion Celsi u dítěte – možnosti diagnostiky a léčby

Pereira Forjaz D., Arenberger P., Arenbergerová M., Gkalpakiotis S.

Dermatovenerologická klinika 3. LF UK a FNKV

přednosta prof. MUDr. Petr Arenberger, DrSc., MBA, FCMA

SOUHRN

Kerion Celsi je zánětlivá forma tinea capitis, která se vyskytuje nejčastěji u dětí předškolního věku. Autoři popisují případ tohoto onemocnění u 12letého chlapce s anamnézou 3 měsíců projevů ve kštici. Kultivační vyšetření prokázalo *Trichophyton interdigitale*. Zdrojem infekce byl jezdecký kůň. Celková léčba terbinafinem 250 mg denně v délce 12 týdnů vedla ke zhojení všech projevů. Autoři poskytují ucelený přehled současných poznatků o tomto onemocnění.

Klíčová slova: kerion Celsi – tinea capitis – *Trichophyton interdigitale* – celková antimykotika

SUMMARY

Kerion Celsi in a Child: Diagnostics and Treatment Possibilities

Kerion Celsi is an inflammatory form of tinea capitis, which occurs mostly in prepubertal children. The authors describe a case of this disease in a 12-year-old boy, who was experiencing lesions on his scalp for 3 months. Mycological culture was positive for *Trichophyton interdigitale*. The source of infection was equestrian horse. Systemic treatment with oral terbinafine in dose of 250 mg daily for 12 weeks resulted in healing of all manifestations. The authors provide a comprehensive overview of current knowledge about this disease.

Key words: Kerion Celsi – tinea capitis – *Trichophyton interdigitale* – oral antifungals

Čes-slov Derm, 94, 2019, No. 1, p. 24–28

ÚVOD

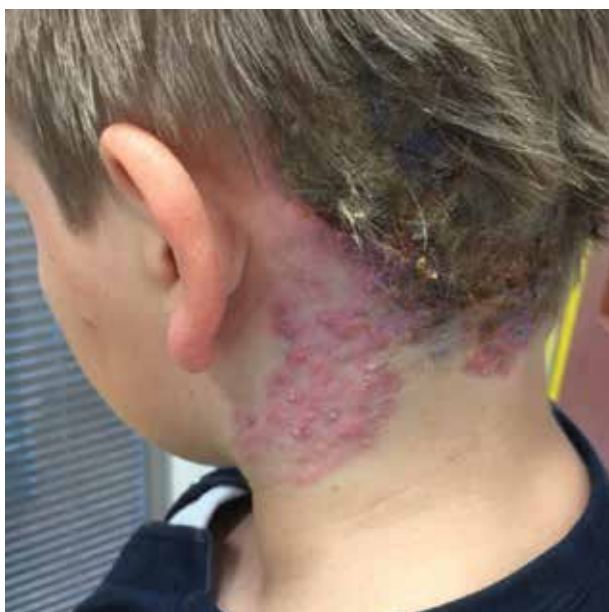Tinea capitis je infekční onemocnění způsobené dermatofytickými houbami, které typicky postihuje pokožku hlavy a její kožní adnexa. Zánětlivá forma onemocnění, označována jako tinea capitis profunda či kerion Celsi, je obvykle způsobena zoofilními a geofilními druhy rodu *Microsporum* a *Trichophyton* [18], avšak existují i popsané případy, ve kterých jsou původci antropofilní dermatofyty. Onemocnění je charakterizováno hnisavými plaky, noduly a pustulami, které jsou pokryté viskózním exsudátem a krustami zejména v oblasti kštice a přilehlých částí hlavy [1]. Diagnóza je stanovena na základě přímého mikroskopického průkazu dermatofytů a mykologické kultivace, přičemž diagnostika může být doplněna o vyšetření Woodovou lampou. Navíc je důležité kerion Celsi odlišit od ostatních onemocnění kštice, hlavně bakteriálních infekcí, neboť vyžaduje zcela odlišnou terapii. Pozdní diagnóza mykotických infekcí v oblasti kštice může dospět do obrazu jizvící alopecie. Cílená léčba vždy vyžaduje systémová antimykotika.

Přestože je v Evropě za nejčastějšího původce dermatofytóz považován *Microsporum canis* [6], tento článek pojednává o neobvyklém případě adolescentního chlapce s kultivačně verifikovanou dermatofytózou kerion Celsi vyvolanou zoofilním *Trichophyton mentagrophytes*, podle nové taxonomie *Trichophyton interdigitale* [11], který byl úspěšně léčen perorálním antimykotikem terbinafinem po dobu 3 měsíců.

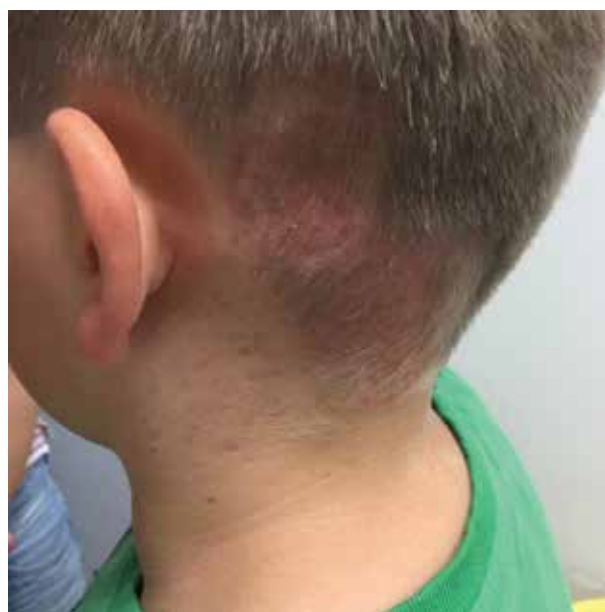POPIS PŘÍPADU

Dvanáctiletý chlapec byl odeslán na naši kliniku ze spádové dermatologické ambulance k určení dalšího postupu pro 3měsíční anamnézu mnohočetných papul a pustul na erytematózní spodině, které sekundárně přecházely v povrchové žlutohnědé krusty v okcipitální krajině hlavy, pokračující přes vlasovou linii hluboko do kštice. Nález byl zcela rezistentní na lokální terapii antibiotickými a kortikoidními externy. Pacient nikdy dříve netrpěl závažným dermatologickým onemocněním a nebyla u něj doposud prokázána imunodeficiencie. V osobní anamnéze nebyla nalezena výraznější pozoruhodnost (spontánní porod v termínu, nekojen, alergie na jarní pyly a plísně), pacient užíval vždy sezonně při obtížích antihistaminika – desloratadin tbl. Na venkově pacient jezdil ve volném čase 1krát týdně na koni, zabýval se řecko-římským zápasem a doma poslední 4 roky choval želvy. Podle rodičů pacienta žádný jiný zápasník neměl podobné příznaky a želvy byly bez známek onemocnění. Při dotazu na možné mechanické poranění kštice v minulosti vše negoval.

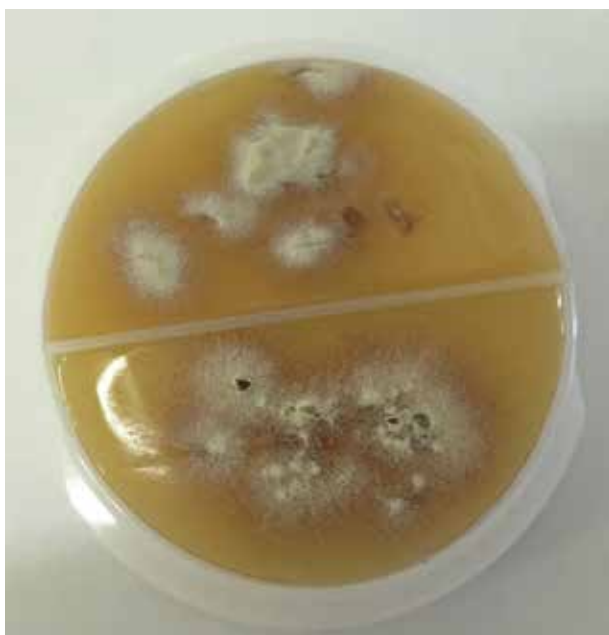
Fyzikální vyšetření prokázalo indurované lividní ostře ohraničené ložisko s deskvamací v oblasti okcipitálně a nuchálně vlevo o velikosti cca 10 x 7 cm. V oblasti horního pólu léze byla přítomna hojná žlutavá sekrece až obraz medových krust (obr. 1). Ve kštici v rozsahu léze bylo přítomno lokalizované defluvium, jednotlivé vlasy se při trakčním testu velmi snadno extrahovaly z vlasových folikulů. Při palpaci docházelo k expresi žlutavého sekretu,



Obr. 1. Ložisko před léčbou



Obr. 3. Ložisko po 3 měsících léčby

Obr. 2. Kultivace *Trichochyton interdigitale* na agaru

pacient udával palpační bolestivost. Nález nebyl provázen hmatnou cervikální lymfadenopatií ani systémovými příznaky, jako jsou horečka, zimnice nebo třesavky. Po odběru materiálu na bakteriologické a mykologické vyšetření byla zahájena celková terapie terbinafinem 250 mg 1krát denně a lokální 1% ciklopiroxolaminem v krému 2krát denně. Výsledky vyšetření krevních parametrů odhalily mírnou elevaci zánětlivého markeru C-reaktivního proteinu v séru 12,5 mg/dl (norma < 5 mg/dl), ostatní výsledky byly v normě. Přímé mikroskopické vyšetření neprokázalo přítomnost dermatofytů, kulturační vyšetření prokázalo *Trichochyton interdigitale* (obr. 2), bakteriologický sěr vykázal přítomnost koaguláza negativního

stafylokoka, vyšetření na mykobakterie bylo negativní. Vyšetření potvrdila diagnózu kerion Celsi. Pro suspekci na zoofilní dermatofytózu, byl po dohodě s rodiči, veterinářem vyšetřen také pacientův kůň s pozitivním kulturačním výsledkem (nález sdělen telefonicky rodičům pacienta bez udání zdroje).

Při kontrole po 4 týdnech perorální terapie terbinafinem došlo ke zlepšení klinického nálezu ve kštici s reziduálními krustami, erytémem a trvajícím alopecii. Lokální terapie 1% ciklopiroxolaminem byla doplněna o magistraliter mast (saloxyli 10,0, endiaroni 5,0, vaseline 100,0). Po 8 týdnech celkové terapie se léze hojila a bylo patrné počínající zarůstání jemnými vlasy v alopetickém ložisku. Po 12 týdnech celkové terapie došlo ke zhojení kožních projevů a obnovení vlasového porostu (obr. 3). Léčba byla pacientem velmi dobře tolerována, bez přítomnosti nežádoucích účinků. Vlasy kompletně zarostly při kontrole po 4 měsících od ukončení celkové terapie antimykotiky.

DISKUSE

Tinea capitis je mykotická infekce, na kterou je potřeba pomyslet při papulopustulózním onemocnění kštice. Vyskytuje se často u dětí před pubertou ve věku od 6 do 10 let, častěji u chlapců než u dívek. Inkubační doba se pohybuje mezi jedním až osmi týdny. Může mít různé příznaky, od mírných papulózních ložisek s deskvamací až po bolestivá papulopustulózní zánětlivá ložiska, často s krustami a purulentní sekrecí. Občas se vyskytne sekundární bakteriální infekce, nejčastěji grampozitivními *Staphylococcus aureus*, která může být provázena regionální lymfadenopatií [6].

Etiologická agens jsou řazena mezi rod dermatofytů, které infikují kůži a kožní adnexa díky své schopnos-

ti metabolizovat keratin. Na základě svého přirozeného prostředí se dermatofytické houby dělí na antropofilní (osidlují člověka, přenášejí se z člověka na člověka), zoofilní (osidlují zvířata, přenášejí se na člověka ze zvířat) a geofilní (osidlují půdu a přenos infekce na člověka je velmi vzácný) [18]. Zoofilní dermatofyty obvykle vyvolávají výraznější záněty, které se však mohou zhojit spontánně, zatímco antropofilní dermatofyty způsobují projevy doprovázené mírnějším zánětem s větší tendencí k chronickému průběhu [16]. Dermatofytické houby jsou klasifikovány do 3 základních skupin – *Epidermophyton*, *Trichophyton* a *Microsporum*. K přenosu infekce dochází přímým kontaktem z člověka na člověka, kontaktem se zvířaty či nepřímo kontaminovanými předměty (např. hřebeny aj.) nebo kontaminovanou půdou [1].

Kerion Celsi neboli tinea capitis profunda tvoří asi 13–15 % dermatofytóz postihujících pokožku hlavy [16]. Nižší výskyt u dospělých je vysvětlován nejen změnou ve složení kožního mazu ve kštici po pubertě (obsah antimykoticky působících krátkých a středně dlouhých řetězců mastných kyselin), ale také kolonizací komenzálními druhy kvasinek (např. *Pityrosporum*) u dospělé populace [17, 19]. Nejčastějšími vyvolavateli jsou zoofilní dermatofyta např. *Microsporum canis*, *Trichophyton interdigitale* (dříve označován jako *T. mentagrophytes*) [11], *Trichophyton verrucosum*, *Arthroderma benhamiae*, avšak jako etiologické agens se může uplatnit také *Trichophyton tonsurans*, který patří mezi antropofilní dermatofyty, např. ve Velké Británii představuje tento původce 50–90 % dermatofytóz kštice [4]. U našeho pacienta dominovaly zánětlivé symptomy způsobené zoofilním druhem *Trichophyton interdigitale*, který vyvolá infekci typu ektotrix i endotrix (na povrchu vlasu i uvnitř vlasového stvolu), postižený vlas se snadněji zlomí [18]. *Trichophyton interdigitale* může být izolován od králíků a jiných hlodavců, psů, koček a koní. Nejvyšší prevalence infekce vyvolaná rodem *Trichophyton* je přítomna ve Střední Americe, USA a zejména v západní Evropě [16].

Kerion Celsi vzniká jako následek zánětlivé reakce zprostředkované vrozeným imunitním systémem, ve kterém hraje důležitou roli inflamason [12]. In vitro studie prokázala klíčovou funkci inflamasonu NLRP3 v obraně hostitele proti infekci dermatofyty *Microsporum canis* (14). Inflamasony představují intracelulární multiproteinové komplexy, které řídí aktivaci kaspázy-1, ta poté štěpí prozánětlivý cytokin pro-interleukin-1 β (IL-1 β) do jeho aktivní formy. Sekrece IL-1 β indukovaná *Microsporum canis* je přitom závislá na inflamasonu NLRP3, z čehož vyplývá, že infekce způsobená specifickými dermatofyty by mohla být kontrolována pomocí regulace aktivace inflamasonu NLRP3 [14].

Diagnóza se stanovuje přímým mykologickým vyšetřením a kultivací a může být doplněna o vyšetření Woodovou lampou. Kultivace je nejsenzitivnějším a nejspolehlivějším vyšetřením pro identifikaci etiologického agens tinea capitis [9], oproti tomu mikroskopické vyšetření nemá dostatečně vysokou senzitivitu [6]. Při použití Woodovy lampy se v případě tinea capitis způsobené

rodem *Microsporum* objevuje zelená fluorescence [18], avšak zástupci rodu *Trichophyton* nevykazují žádnou fluorescenci [6]. Ke stanovení diagnózy nám může pomoci dermatoskopické vyšetření s nálezem vykičnickovitých vlasů u bílé populace a vývrtkovitých vlasů u afroamerické populace [15]. Histopatologický obraz onemocnění je charakterizován výrazným zánětlivým infiltrátem okolo vlasových folikulů, v některých případech mohou být přítomny hyfy, které lze ozřejmit speciálním barvením (metoda PAS, barvení podle Grocotta) [3]. Pro rychlou diagnostiku tinea capitis se již v některých zemích začala uplatňovat molekulárně genetická vyšetření, jako je např. polymerázová řetězová reakce (PCR), která slouží k detekci DNA specifických patogenů [20].

V diferenciální diagnóze připadů v úvahu seboroičká dermatitida, areátní alopecie, chronický lupus erythematoses, lichen planus, psoriáza kštice, pyodermie, aktinomykóza, karbunkl, folikulitida, celulitida, keloidní akné nebo neoplazie [2, 18].

Cílená antimykotická terapie tinea capitis profunda by měla být zahájena vždy při klinickém podezření na tuto diagnózu, ihned po odběru na mykologické vyšetření [2], a to i v případě negativity či nejednoznačnosti mikroskopického vyšetření, jako tomu bylo v našem případě, aby nedošlo ke vzniku jizvící alopecie [6]. Samotná lokální léčba je nedostatečná, protože účinné látky nepronikají do hloubky vlasových folikulů [13]. Pokud jsou přítomny typické klinické znaky jako deskvamace, lymfadenopatie nebo alopecie je vhodné zahájit terapii ještě před výsledkem mykologického vyšetření [6]. Griseofulvin byl původně doporučován jako lék první volby, zejména pro svou cenu, účinnost a dlouhodobý bezpečnostní profil s malým množstvím vedlejších účinků, avšak vyžaduje prodlouženou léčbu (6–12 týdnů). V České republice není tento lék dostupný [9]. Musí se tedy zvolit jiné systémové antimykotikum, jako je např. terbinafin, itrakonazol nebo flukonazol, které prokázaly účinnost a bezpečnostní profil podobný griseofulvinu při terapii tinea capitis profunda způsobené *Trichophyton interdigitale* (tab. 1). Tyto preparáty mají výhodu v kratší době podávání (2–6 týdnů) [6]. Terbinafin tedy může být považován pro svou vysokou efektivitu, dobrou tolerabilitu a nižší cenovou zátěž za lék volby u dermatofytóz způsobených rodem *Trichophyton* [5]. Lokální antimykotika se doporučují jako adjuvantní terapie, ke snížení přítomnosti životaschopných spor, které jsou odpovědné za přenos a reinfekci [12], v případě bakteriální superinfekce je vhodné aplikovat lokální antibiotika (kyselina fusidová, mupirocin). Užívání celkových kortikosteroidů působí protizánětlivě u hnisavých forem tinea capitis, prokazatelně snižuje diskomfort a pruritus. Doposud se předpokládalo, že celkové kortikosteroidy ve srovnání s celkovými antimykotiky jsou zodpovědné za redukci jizvení, v novějších publikacích však toto tvrzení nebylo potvrzeno, proto současné podávání celkových kortikoidů a antimykotik není doporučeno [6]. Po skončení antimykotické terapie je nutné provést u pacientů kontrolní kultivační mykologické vyšetření, pokud je kultivace stále pozitivní, je potřeba pokračovat v cílené

Tabulka 1. Možnosti perorální antibiotické léčby u tinea capitis

| Systémová antimykotika | Dávka/délka léčby/forma | Informace o léku |
|------------------------|---|---|
| Terbinafin | 3–6 mg/kg/den < 20 kg – 62,5 mg/den 20–40kg – 125 mg/den > 40kg – 250 mg/den 4 a více týdnů podle efektu 250 mg tabletové formě | vedlejší účinky: exantém (5,6 %), průjem (5,6 %), dyspepsie (4,3%), změny jaterních enzymů (3,4 %) kontraindikace: hepatální a renální onemocnění další informace: užívat s jídlem nebo nalačno, může způsobit změny v chuti nebo čichu |
| Itrakonazol | 5 mg/kg/den denní léčba 2–4 týdny pulzní léčba – 1/týden/měsíc s 3 pulzy 100 mg kapslové formě (v suspenzi je vyhrazen pro orofaryngeální kandidózy) | vedlejší účinky: nauzea (11 %), exantém (9 %), dyspepsie (5 %), změny jaterních enzymů (4 %) kontraindikace: hepatální onemocnění nebo srdeční selhání doplňující informace: nejlépe užíván s jídlem, je třeba vyšší acidita žaludeční obsahu |
| Flukonazol | 6 mg/kg/den denní léčba 3–6 týdnů 100 mg kapslové formě | vedlejší účinky: nauzea (3,9 %), cefalea (1,9 %), exantém (1,8 %) kontraindikace: hepatální a renální onemocnění další informace: laboratorní kontrola při prodloužené léčbě > 4 týdny |

(podle [6, 8, 13])

antimykotické terapii po dobu dalších 2–4 týdnů, nebo provést změnu antimykotické terapie [6].

Rodinní příslušníci a další blízké osoby mohou představovat asymptomatické nosiče, kteří představují možný zdroj pro reinfekci. Někteří autoři doporučují provedení mykologického vyšetření u všech rodinných příslušníků, zatímco jiní doporučují přímo použití antimykotických šamponů (např. 2% ketoconazolum) u všech rodinných příslušníků nezávisle na předchozím provedení mykologického vyšetření, ke snížení rizika infekce u osob, které přišli do kontaktu s postiženým pacientem [7]. Mykotické infekce mohou postihnout zdravé jedince, ale především postihují pacienty s primárním či sekundárním imunodeficitem. U pacientů s méně typickými příznaky, nebo s nedostatečnou odpovědí na léčbu anebo u dětí mladších jednoho roku by mělo být vždy provedeno vyšetření možného imunodeficitu [7]. V našem případě bylo provedeno imunologické vyšetření pacienta zcela v mezích normy.

ZÁVĚR

Kerion Celsi neboli tinea capitis profunda je vzácná forma mykotické infekce ve vlasaté části hlavy, která dočasně ovlivňuje kvalitu života infikovaných dětí. Náš případ upozorňuje na některé konkrétní aspekty této diagnózy. Pečlivé odebrání anamnézy a fyzikální vyšetření v kombinaci s pomocnými diagnostickými vyšetřeními (mikroskopické, mykologické, kultivační, dermatoskopické či Woodova lampa) mohou být velmi nápomocny pro identifikaci tohoto typu mykotické infekce. Historie kontaktu s infikovanými zvířaty, v případě našeho pacienta infikovaného koně (což potvrdilo následné veterinární vyšetření) hraje významnou roli pro určení základní diagnózy. Kerion Celsi se díky svému klinickému obrazu snadno

zamění za stafylokokovou bakteriální infekci, proto nedostatečná odpověď na antibiotickou léčbu by měla upozornit lékaře na to, aby zvažili nebakteriální etiologii tohoto kožního onemocnění a provést mykologické vyšetření. Identifikace dermatofytů způsobujících infekci kůže kštic je důležitá pro rychlé zahájení adekvátní cílené systémové léčby, která povede ke zmírnění zánětu a minimalizaci možných komplikací.

LITERATURA

- ANDREWS, M. D., BURNS, M. B. Common tinea infections in children. *Am. Fam. Physician*, 2008, 77, p. 1415–1420.
- ANG C. C., TAY, Y. K. Inflammatory tinea capitis: non-healing plaque on the occiput of a 4-year-old child. *Ann. Acad. Med. Singapore*, 2010, 39, 5, p. 412–414.
- ARENAS, R., TOUSSAINT, S., ISA-ISA, R. Kerion and dermatophytic granuloma. Mycological and histopathological findings in 19 children with inflammatory tinea capitis of the scalp. *Int. J. Dermatol.*, 2006, 45, 3, p. 215–219.
- BORMAN, A. M., CAMPBELL, C. K., FRASER, M., JOHNSON, E. M. Analysis of the dermatophyte species isolated in the British Isles between 1980 and 2005 and review of worldwide dermatophyte trends over the last three decades. *Med. Mycol.*, 2007, 45, p. 131–141.
- FRIEDLANDER, S. F., ALY, R., KRAFCHIK, B. et al. Terbinafine in the treatment of Trichophyton tinea capitis: a randomized, double-blind, parallel-group, duration-finding study. *Pediatrics*, 2002, 109, p. 602–607.

6. FULLER, L. C., BARTON, R. C., MOHD MUSTA-PA, M. F. et al. British Association of Dermatologists' guidelines for the management of tinea capitis 2014. *British J. Dermatol.*, 2014, 171, p. 454–463.
7. GOLDSTEIN, A. O., GOLDSTEIN B. G. Dermatophyte (tinea) infections. In: *UpToDate, Basow, DS (Ed) UpToDate*, Waltham, MA, 2013.
8. GUPTA, A. K. Systemic Antifungal Agents. In: *Comprehensive Dermatologic Drug Therapy*, 3rd edn., London:Elsevier, 2013, p. 98–120.
9. GUPTA, A. K., DRUMMOND-MAIN, C. Meta-analysis of randomized, controlled trials comparing particular doses of griseofulvin and terbinafine for the treatment of tinea capitis. *Pediatr. Dermatol.*, 2013, 30, p. 1–6.
10. HONIG, P.J., SULLIVAN, K., MCGOWAN, K.L. The rapid diagnosis of tinea capitis using calcofluor white. *Pediatr Emerg Care*, 1996, 12, p. 333–335.
11. HUBKA, V., ČMOKOVÁ, A., SKOŘEPOVÁ, M. et al. Současný vývoj v taxonomii dermatofytů a doporučení pro pojmenovávání klinicky významných druhů. *Česko-slovenská dermatologie*, 2014, 89, 4, p. 151–165.
12. ISA-ISA, R., ARENAS, R., ISA, M. Inflammatory tinea capitis: kerion, dermatophytic granuloma, and mycetoma. *Clin. Dermatol.*, 2010, 4, 28, 2, p. 133–136.
13. KAKOUREOU, T., UKSAL, U. European society for pediatric dermatology. Guidelines for the management of tinea capitis in children. *Pediatr. Dermatol.*, 27, 2010, p. 226–228.
14. MAO, L., ZHANG, L., LI, H., CHEN, W. et al. Pathogenic fungus *Microsporum canis* activates the NLRP3 inflammasome. *Infect. Immun.*, 2014, 82, 2, p. 882–892.
15. MITEVA, M., TOSTI, A. Hair and scalp dermatoscopy. *J. Am. Acad. Dermatol.*, 2012, 67, p. 1040–1048.
16. SERRANO, P., FURTADO, C., ANES, I., COSTA I. O. Micoses superficiais numa consulta de Dermatologia Pediátrica - Revisão de 3 anos. *Trab. Soc. Port. Dermatol. Venerol.*, 2005, 63, p. 341–348.
17. SKOŘEPOVÁ, M. Tinea Capitis. *Čes-slov dermat*, 2008, 83, 6, p. 293–297.
18. STORK, J. et al. Dermatovenerologie. 2. vid. *Praha: Galén-Karolinim*, 2013, p. 67–73.
19. TREAT, J. R., ROSEN, T., LEVY, M. L. Tinea Capitis. In: *UpToDate*, 2018 (topic 99983, version 9.0).
20. VERRIER, J., KRAHENBUHL, L., BONTEMPS, O. et al. Dermatophyte identification in skin and hair samples using a simple and reliable nested polymerase chain reaction assay. *Br. J. Dermatol.*, 2013, 168, p. 295–301.

Do redakce došlo dne 11. 9. 2018.

Adresa pro korespondenci
MUDr. Diogo Pereira Forjaz
Dermatovenerologická klinika 3. LF UK a FNKV Praha
Šrobárova 1150/50
100 34 Praha 10
e-mail: forjaz.diogo@gmail.com



Dermatologický univerzitní nadační fond podporuje již třináctým rokem dermatovenerologii v České republice

- Poskytuje **stipendia** na pobyty na kožních pracovištích v německy mluvících zemích.
- Uděluje **ceny za nejlepší publikace roku** v časopisu *Čs. dermatologie*.
- Sponzoruje **Bartákovu cenu**.
- **Podporuje časopis** *Česko-slovenská dermatologie* a Českou dermatovenerologickou společnost ČLS JEP.
- **Financuje vzdělávání** v dermatovenerologii [kurzy, odborná setkání].

Dermatologický univerzitní nadační fond
partner českých dermatovenerologů.

