proLékaře.cz | 14.2.2026

Klinický případ: Bolestivý nodulus na rameni

Drlík Z.[1], Paťavová V.[1], Drlík L.[1], Pock L.[2]
[1]Dermatovenerologické oddělení, Nemocnice Šumperk, a. s.
prim. MUDr. Lubomír Drlík
[2]Bioptická laboratoř Plzeň, s. r. o.
odborná vedoucí lékařka prof. MUDr. Alena Skálová, CSc.

Čes-slov Derm, 93, 2018, No. 3, p. 108–110

Pacientem je 73letý muž. V jeho rodině se kožní onemocnění ani kožní tumory nevyskytly. Pacient je sledován onkology po pravostranné hemikolektomii pro karcinom rektosigmoidea před 3 lety. Užívá valsartan s hydrochlorthiazidem pro arteriální hypertenzi a tamsulosin s finasteridem pro benigní hyperplazii prostaty. Před 5 měsíci byl v péči kožního oddělení pro chronickou dermatitidu, podle histologie nešlo vyloučit premykotické stadium mycosis fungoides. Projevy regredovaly po lokální terapii a fototerapii během necelých 3 měsíců. Pacient je důchodce, dříve pracoval jako montér, nekouří a alergie nemá. Přibližně před měsícem si poprvé všiml bolestivé, postupně se zvětšující afekce na zádech, z níž při expresi vytékal hnis. Na dorzální straně pravého ramene se nacházel růžovo modře zbarvený nodulus velikosti 2 x 1,5 cm, centrálně byla přítomna krusta, v okrajích prosvítající cévky. Zbytek těla byl bez kožních projevů. Na dermatochirurgickém sálku byla provedena totální excize léze.

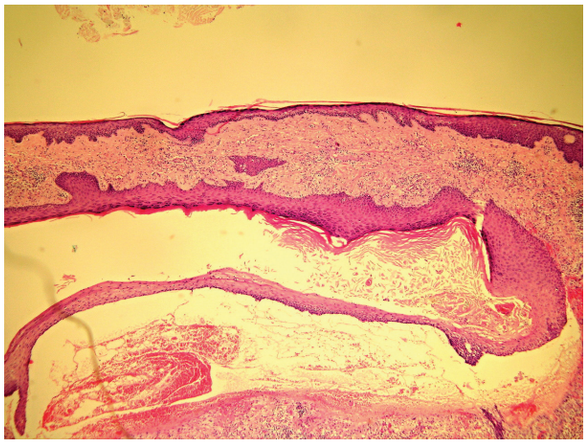

Obr. 1.

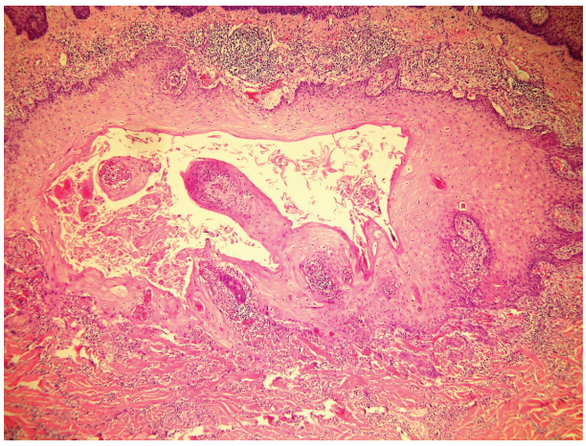

Obr. 2.

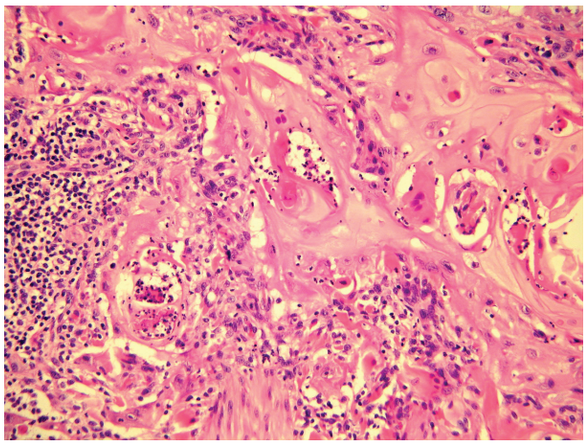

Obr. 3.

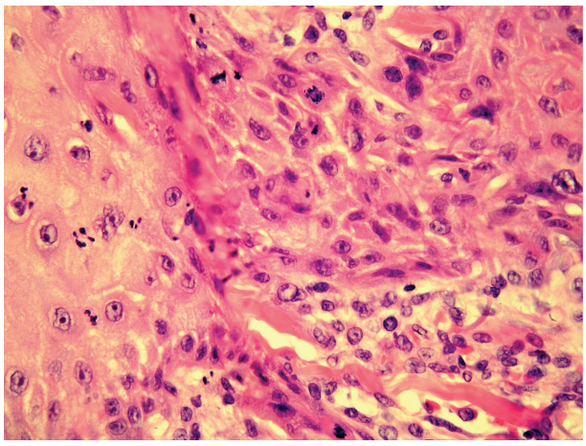

Obr. 4.

proLékaře.cz | 14.2.2026

HISTOPATOLOGIE

Byla zachycena epidermoidní cysta, z níž vyrůstají větvené nádorové čepy větších eozinofilních keratinocytů s projevem monocelulární keratinizace a keratinizačních center a pleomorfními keratinocyty na periferii. V okolí je fibrotizace a infiltráty lymfocytů s extravazálními erytrocyty (viz obr. 1–4).

Závěr

Dobře diferencovaný spinocelulární karcinom sekundárně vzniklý v epidermoidní cystě – nezasahuje do krajů ani spodiny excize.

Průběh

Rentgenové vyšetření hrudníku a ultrasonografie břicha a uzlin byly bez patologického nálezu. Při kontrolním vyšetření po 4 měsících byl pacientovi excidován bazaliom na pravé paži, jizva po předchozí excizi na pravém rameni byla bez známek recidivy.

DISKUSE

Na kůži se může vyskytovat široké spektrum cyst, jejichž výskyt je zcela běžný. Pravé cysty se liší od pseudocyst přítomností dutiny vystlané epitelem. Epidermoidní cysty (syn. epidermální inkluzní cysty, infundibulární cysty) se nacházejí nejčastěji v obličeji, oblasti trupu, na proximálních částech končetin, eventuálně na skrotu a vulvě. Mají vzhled polokulovitých napjatých elastických nodulů velikosti několik milimetrů až centimetrů. Na povrchu se mohou vyskytovat angiektazie. S povrchem bývají cysty spojeny pórem, v němž bývají masy keratinu. Může dojít ke kolonizaci bakteriemi a zánětu, který se projeví zarudnutím, zduřením, citlivostí, vytékáním hnisu a zápachem, může také dojít k ruptuře cysty, následné granulomatózní reakci a jizvení [1, 2]. Epidermoidní cysty histologicky vycházejí z infundibula vlasového folikulu, výstelka připomíná povrchovou epidermis, má stratum granulosum, ale nejsou přítomna adnexa. Nesoudržný lamelózně uspořádaný keratin uvnitř cysty připomíná svým vzhledem loupající se cibuli (onion-skin). Prasklá cysta bývá infiltrována neutrofily, histiocyty a obrovskými buňkami typu z cizích těles, v nichž se nacházejí fragmenty keratinu [1, 2, 4]. Diferenciálně diagnosticky je nutno pomýšlet na trichilemální cysty (ty se histologicky liší absencí stratum granulosum, klinicky není viditelný pór, výskyt mimo kštici je vzácný), cystický adnexální tumor (cylindrom, pilomatrixom), cystický bazocelulární karcinom, cystický spinocelulární karcinom a kožní metastázy.

Mnohočetné epidermoidní cysty se vyskytují u familiární adenomatózní polypózy (Gardnerova syndromu). Jedná se o genodermatózu s tvorbou mnohočetných malignizujících adenomatózních polypů tlustého střeva a rekta, případně žaludku a tenkého střeva, tvorbou desmoidních a vazivových břišních tumorů a zvýšeným rizikem vzniku hepatoblastomu a karcinomu štítné žlázy. Diferenciální diagnóza dále zahrnuje Gorlin-Goltzův syndrom, vzácný dědičný syndrom névoidních bazaliomů, jenž se vyznačuje vedle tvorby mnohočetných bazaliomů u mladých dospělých také akrálně umístěnými epidermoidními cystami, odontogenními cystami, palmoplantárními vkleslinami, změnami ve tvaru lebky, hypertelorismem, kalcifikací falx cerebri a dalšími příznaky [2].

Léčebně se u epidermoidních cyst provádí incize a kompletní odstranění včetně obalu. Cysty zajizvené po zánětech je třeba excidovat en bloc. Akutně zanícené cysty je vhodné incidovat, drénovat a pacienta léčit celkovými antibiotiky, definitivní chirurgické odstranění až v druhé době [1, 2].

Spinocelulární karcinom je druhým nejčastějším nemelanomovým kožním tumorem a třetím nejčastějším kožním nádorem vůbec. Jeho incidence je podstatně vyšší v jižních zemích než v severských, ve střední Evropě činí okolo 10/100 tisíc obyvatel [1, 2]. Jedná se o maligní epiteliální tumor vyznačující se destruktivním růstem a zakládáním metastáz šířících se do lymfatických uzlin a do orgánů. Predispoziční faktory jsou světlý fototyp kůže, aktinické a radioaktivní záření, chronické záněty, imunosuprese, kontakt s chemickými kancerogeny, virové infekce (HPV) a kouření [1, 2]. Histologicky je tvořen atypickými keratinocyty invadujícími dermis, s polymorfními hyperchromními jádry, atypickými mitózami, eventuálně akantolýzou a podle typu s desmoplazií, v okolí bývá zánětlivý infiltrát [2, 4].

Maligní transformace epidermoidních cyst je raritní [5, 6, 8]. Incidence spinocelulárního karcinomu vzniklého v epidermoidní cystě je podle literatury 0,011–0,045 % [5, 8, 9, 10]. Obvykle se vyskytuje v oblasti hlavy a krku, velikost cyst se pohybuje od 1,5 cm do 10 cm. Průměrná doba trvání cysty, u které dojde k malignímu zvratu, je 3 roky [5, 10], průměrný věk pacientů přibližně 50 let [5, 9]. Predispozičními faktory jsou dlouhá doba trvání cysty, zánět, mechanická iritace a aktinické poškození kůže [6, 9]. Spinocelulární karcinom se může vyskytovat i u klinicky zcela benigně vyhlížející léze [3], specifické klinické známky chybí, rozhodující je histologické vyšetření [3, 7]. K předoperačnímu určení rozsahu léze a případnému stagingu je možno využít zobrazovací metody – ultrazvukové vyšetření, počítačovou tomografii nebo magnetickou rezonanci.

Léčebnou metodou volby je operační řešení – excize s bezpečnostním okrajem. U lokálně pokročilých tumorů je možná postoperační radioterapie. U mylně diagnostikovaných a neadekvátně léčených případů může dojít k lokální progresi s destrukcí okolní tkáně a vzniku vzdálených metastáz [5].

Je nutno odlišit cystu se sekundárně vzniklým spinaliomem nebo vzácněji bazaliomem od cystického spinocelulárního a bazocelulárního karcinomu, které mají přímé spojení s epidermis, z níž vycházejí [3, 7]. Proliferující trichilemální cysta je pomalu rostoucí, obvykle ulcerovaný a inflamovaný tumor. Může dosáhnout velkých rozměrů, vyskytuje se převážně na hlavě starších žen. Ačkoliv vykazuje histologické znaky spinocelulárního karcinomu a může metastazovat, klinický průběh bývá spíše benigní [2].

proLékaře.cz | 14.2.2026

ZÁVĚR

Epidermoidní cysty jsou běžné benigní kožní afekce, na něž je však třeba pohlížet s opatrností, neboť jejich maligní zvrat je možný, byť je vzácný. Každou excidovanou cystu je nutné zaslat k histopatologickému vyšetření k potvrzení diagnózy a vyloučení malignity.

LITERATURA

1. BOLOGNIA, J. L., JORIZZO, J. L., RAPINI, R. P. *Dermatology*. 2th Ed., Mosby Elsevier, 2008, p. 1647, 1681–1682, ISBN 978-1-4160-2999-1.
2. BURGDORF, W. H. C., PLEWIG, G., WOLFF, H. H., LANDTHALER, M. *Braun-Falco's Dermatology*. 3rd ed., Springer Medizin Verlag Heidelberg, 2009, p. 1327–1329, 1368–1371, ISBN 278-3-540-29312-5.
3. CAPPELLO, Z. J., KASDAN, M. L., AUGENSTEIN, A. C. et al. Squamous cell carcinoma in an epidermoid cyst. *Eplasty,* 2013, 26, 13:ic44.
4. ELSTON, D. M., FERRINGER, T. et al. *Dermatopathology.* 2nd ed., Elsevier, 2014, p. 49–63, ISBN 978-0-7020-5527-0.
5. CHIU, M. Y., HO, S. T. Squamous cell carcinoma arising from an epidermal cyst. *Hong Kong Med. J.,* 2007, 13, 6, p. 482–484.
6. LEE, J. W., SHIN, J. Y., ROH, S. G. et al. Squamous Cell Carcinoma Arising from an Epidermal Inclusion Cyst. *Arch. Plast. Surg.,* 2016, 43(1), p. 112–114.
7. LIAU, J. L., ALTAMURA, D., RATYNSKA, M. et al. Basal cell carcinoma arising from an epidermal cyst: when a cyst is not a cyst. *Case Rep. Dermatol.,* 2015, 28, 7(1), p. 75–78.
8. SAKAMOTO, A., SHIBA, E., HISAOKA, M. Squamous cell carcinoma arising from an epidermal cyst in the thumb. *Int. J. Surg. Case Rep.,* 2015, 11, p. 37–39.
9. TOKUNAGA, M., TOYA, M., ENDO, Y. et al. A Case of an Undifferentiated Squamous Cell Carcinoma Arising from an Epidermal Cyst [online]. Case Reports in Dermatological Medicine. 2013 [cit. 31.1.2018]. Dostupné z: doi:10.1155/2013/469516.
10. ZIADI, S., TRIMECHE, M., HAMMEDI, F. et al. Squamous cell carcinoma arising from an epidermal inclusion cyst: A case report. *N. Am. J. Med. Sci.,* 2010, 2(1), p. 46–47.

Do redakce došlo dne 10. 5. 2018.

Adresa pro korespondenci:
MUDr. Zdeněk Drlík
Dermatovenerologické oddělení
Nemocnice Šumperk, a. s.
Nerudova 41
787 52 Šumperk
e-mail: drlik.zdenek@gmail.com

EDIČNÍ PLÁN

Česko-slovenská dermatologie, 93. ročník, rok 2018

Číslo 4: Biopsie
Číslo 5: Psoriáza
Číslo 6: Mykologie

Česko-slovenská dermatologie, 94. ročník, rok 2019

Číslo 1: Žíly
Číslo 2: Venerologie