

## Klinický případ: Erytematopapulopustulozní postižení obličeje

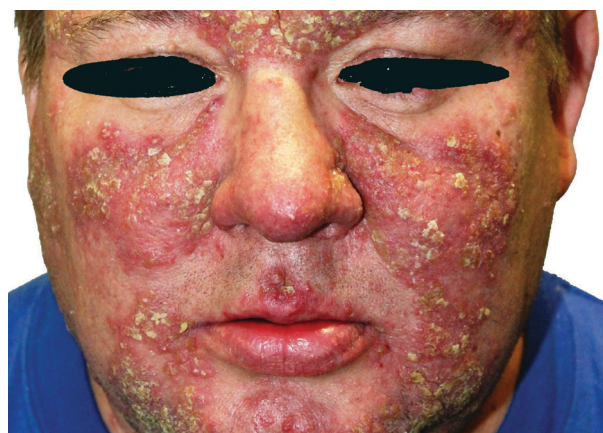Kučera J.<sup>1,2</sup>, Kojanová M.<sup>1</sup>, Šlajsová M.<sup>1</sup>, Štork J.<sup>1</sup>

<sup>1</sup>Dermatovenerologická klinika 1. LF UK a VFN v Praze, přednosta prof. MUDr. Jiří Štork, CSc.

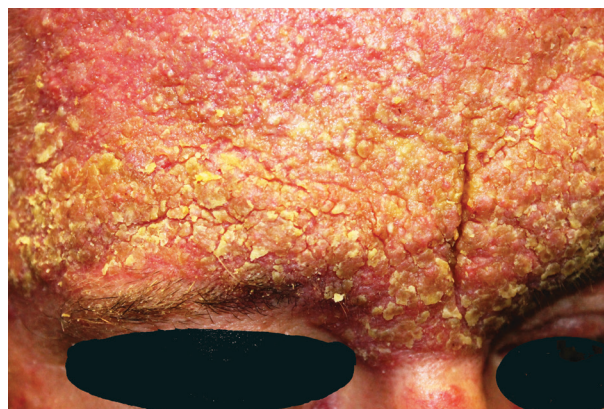<sup>2</sup>Anatomický ústav 1. LF UK v Praze přednosta prof. MUDr. Karel Smetana Jr., DrSc.

Čes-slov Derm, 93, 2018, No. 2, p. 70–73

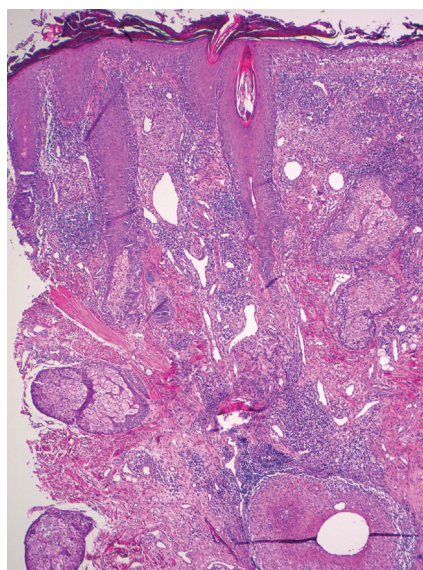
Pacientem byl 42letý muž, který v osobní anamnéze uváděl arteriální hypertenzi, diabetes mellitus 2. typu, astma bronchiale, hyperurikémii a stav po polytraumatu s následným psychosyndromem. Celkovou medikací užíval dlouhodobě perorálně v tomto složení: alopurinol, metformin, perindopril, rilmenidin, cetirizin; inhalačně: formoterol/budesonid a při potřebě fenoterol/ipratropium-bromid. Jinak byla anamnéza bez pozoruhodností. Nemocný se dostavil k vyšetření pro 2 měsíce trvající projevy. První projevy, papuly a papulopustuly, se objevily v oblasti čela, které se přes léčbu magistraliter mastí rozšířily na tváře, nos, bradu a přední plochu krku a byly provázeny svěděním kůže obličeje. Celková léčba azitromycinem po 5 dní a 1 tabletou mebendazolu aplikovaná před vyšetřením byla bez efektu. Při objektivním vyšetření celá přední část obličeje s přechodem na krk vykazovala přítomnost četných erytematózních papul splývajících do ložisek až ploch krytých lamelózními šupinami a žlutavými krustami, s maximem postižení na celé ploše čela, tváří a bradě, s menším postižením nosu, orbit a perilabiálně, zcela ojediněle byly patrné papulopustuly (obr. 1, 2). Byla provedena biopsie z projevů na pravé tváři (obr. 3, 4).



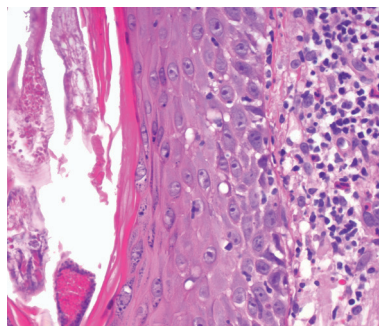
Obr. 1.



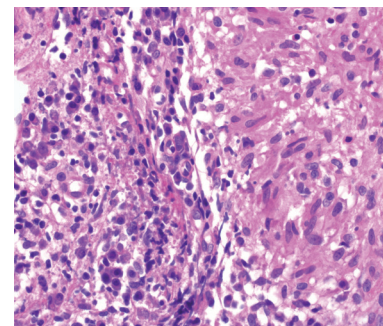
Obr. 2.



Obr. 3.



Obr. 4a.



Obr. 4b.

## HISTOLOGICKÝ NÁLEZ

Epidermis je nepravidelně akantotická krytá parakeratotickou hyperkeratózou prostoupenou exsudátem a zánětlivým infiltrátem s neutrofilii, vykazuje spongiózu a lymfocytární exocytózu. Ve středním a dolním koriu jsou zastíženy velké granulomy tvořené histiocyty, i vícejadernými (obr. 3, 4b). V centru některých granulomů je přítomna nekróza a neutrofilie (4b). V koriu jsou patrné výrazné perivaskulární převážně mononukleární infiltráty zejména z plazmacytů, místy s příměsí eozinofilů, neutrofilů a erytrocytárních extravazátů. V dilatovaných ústích vlasových folikulů jsou patrné struktury demodexů a ojedinelá dyskeratóza (obr. 4a). Elastika místy chybí, barvení metodou PAS prokazuje jako vedlejší nálezy struktury *Malassezia furfur* v ústí vlasových folikulů, barvení metodou Gram znázorňuje v rohové vrstvě místy shluky grampozitivních kokovitých struktur, barvení na BK negativní.

**Závěr:** granulomatózní rosacea.

## PRŮBĚH

QuantIFERON-TB Gold test k vyloučení tuberkulózy byl negativní. Po stanovení diagnózy byla zahájena léčba metronidazolem tbl. á 250 mg p. o. 3 x 1 tbl. denně. Po 5 týdnech léčby došlo k výraznému zlepšení projevů a dávka byla snížena na 2 x 1 tbl. denně a po dalším měsíci byla léčba ukončena pro zhojení projevů, přetrvával pouze nevýrazný reziduální nesouvislý erytém. Lokálně byl na obličej aplikován krém s 1% metronidazolem. Na další kontroly se pacient nedostavil.

## DISKUSE

Rosacea představuje onemocnění charakterizované perzistujícím erytémem a zánětlivými papulopustulami v oblasti obličeje. Další klinické znaky představují teleangiektazie, záchvatovité červené návaly (flush), nedolčující edém s erytémem, záněty očí a fymatózní změny [8, 24]. Prevalence erytematózní rosacey se u evropské populace pohybuje kolem 10 % [7], u papulopustulózní formy v rozpětí cca 2–3 % [4, 18]. Pacienti s fototypem I–II jsou postiženi častěji. U vyšších fototypů je onemocnění vzácné [2].

Granulomatózní rosacea (GR) je považována za klinickou formu rosacey [28], která je provázána přítomností granulomatózního zánětu [20]. Jedná se o poměrně vzácnou chorobu typicky postihující ženy ve středním věku [14]. Vzácně je popisován vznik v dětství. U této formy se po několika letech objevují spontánní remise [16].

Etiologie je nejasná. Uvádí se obdobné faktory jako u rosacey – UV záření, vysoké teploty, pálivá strava, alkohol, terapie kortikosteroidy a infekce včetně *Demodex spp* [13, 25]. Je popisována souvislost GR s kolonizací žaludku *Helicobacter pylori*, kde v některých případech došlo

po eradikaci helicobakteru k vymizení projevů GR. Pro nedostatek empirických dat však zůstává tato korelace kontroverzní [17]. Jsou popsány případy vzniklé během terapie etanerceptem, které odezněly při změně léčby na infliximab [29].

Klinický obraz představují červenohnědé papuly až noduly velikosti 1–3 mm, lokalizované v centrální oblasti obličeje zpravidla se současně přítomnými jinými projevy rosacey (erytémy, teleangiektaziemi, papulopustulami). V literatuře jsou však popsány případy, které nemají tyto projevy vyjádřeny, což vyvolalo spory, zdali GR je patofyziologicky spjata s rosaceou [9]. V některých případech je popisována lokalizace papul pouze na laterálních okrajích obličeje a na krku pod hranou mandibuly, asi u 15 % pacientů se objevují papuly až noduly v atypické lokalizaci – na uších, krku, v axilách, na ramenou, tříslech, stehnech a kolenou. Někdy je GR provázána jizvením [13]. U 50 % pacientů s GR jsou pozorovány oční příznaky, postižení jiných orgánových systémů nejsou popisována [10].

Diagnóza je stanovena na základě klinického nálezu, anamnézy a histologického vyšetření. Histologicky se nachází smíšený perivaskulární a perifolikulární infiltrát z lymfocytů, plazmacytů, neutrofilů, histiocyty i obrovských mnohojaderných buněk Langhansova typu či obrovských mnohojaderných buněk typu cizích těles s tvorbou granulomů tuberkuloidního typu, někdy se známkami kaseifikační nekrózy, které často nelze odlišit od tuberkulózního zánětu [9].

Do diferenciální diagnózy spadá periorální dermatida (případně granulomatózní forma u dětí), lupus miliaris disseminatus faciei (syn. Acne agminata, acnitis), sarkoidóza, kožní tuberkulóza, granuloma anulare, případně B-lymfomy a leukémie [9, 12, 26]. I když někteří autoři považují lupus miliaris disseminatus faciei za formu granulomatózní rosacey, většinou je tato nemoc pojímána jako jiná jednotka [19]. Projevy mimo obličeje mohou být diferencielně diagnosticky zaměněny za jiná granulomatózní onemocnění, jako je sarkoidóza, tuberkulóza nebo granuloma anulare [8]. Vzácně se B-lymfomy nebo chronická lymfocytární leukémie mohou projevovat kožními lézemi připomínající GR [6]. V případě diagnostických rozpaků je vhodně doplnit vyšetření krevního obrazu, biochemie, k vyloučení tuberkulózy QuantIFERONový test, RTG plic a případně vyšetření antinukleárních protilátek [10].

V současné době neexistuje konsenzus ohledně terapie GR. Terapeutické postupy jsou odvozeny od efektivní terapie papulopustulózní rosacey a jsou založeny na omezeném počtu klinických případů [3]. V první linii se doporučuje celková terapie tetracyklinovými antibiotiky, nejčastěji doxycyklinem v dávce 50–100 mg 2x denně [1, 3, 14, 20, 21, 23]. Mechanismus účinku tetracyklinů tkví v potlačení tvorby granulomů cestou inhibice protein-kinázy C [27]. Dále připadají v úvahu systémově podávaný minocyklin, metronidazol, azithromycin, clarithromycin, erythromycin, případně celková léčba isotretinoinem 0,7 mg/kg/den [22]. U dvou pacientů

refrakterních na doxycyklin, isotretinoin a metronidazol je popsáno klinické zlepšení po dapsonu [11]. Bylo popsáno zlepšení po fotodynamické terapii, po intenzivním pulzním světle nebo Nd:YAG laseru [3, 5, 15], jsou zprávy o úspěšné lokální léčbě pimekrolimem, kyselínou azealovou, 5% benzoyl peroxidem [1]. Součástí léčby jsou opatření eliminující možné dráždivé vlivy jako u rosacey a případná kombinace s lokální léčbou (kromě zmíněných je možné zvážit ivermectin, isotretinoin, adapalen, erythromycin, permethrin, 5% dapson gel) [3].

Granulomatózní rosacea je chronické benigní onemocnění s nepředvídatelnou odpovědí na terapii a průměrným trváním od 6 měsíců do 4 let [17].

## LITERATURA

1. AJITH, C., DOGRA, S., RADOTRA, B. D. et al. Granulomatous rosacea mimicking eyelid dermatitis. *Indian J Dermatol Venereol Leprol*, 2005, 71, 5, p. 366–375.
2. ALEXIS, A. F. Rosacea in patients with skin of color: uncommon but not rare. *Cutis*, 2010, 86, 2, p. 60–62.
3. ANZENGRUBER, F., CZERNIELEWSKI, J., CONRAD, C. et al. Swiss S1 guideline for the treatment of rosacea. *Journal of the European Academy of Dermatology and Venereology*, 2017, 31, 11, p. 1775–1791.
4. AUGUSTIN, M., HERBERGER, K., HINTZEN, S. et al. Prevalence of skin lesions and need for treatment in a cohort of 90 880 workers. *Br. J. Dermatol.*, 2011, 165, 4, p. 865–873.
5. BAGLIERI, F., SCUDERI, G. Treatment of recalcitrant granulomatous rosacea with ALA-PDT: report of a case. *Indian J Dermatol Venereol Leprol*, 2011, 77, 4, p. 536.
6. BARZILAI, A., FEUERMAN, H., QUAGLINO, P. et al. Cutaneous B-cell neoplasms mimicking granulomatous rosacea or rhinophyma. *Arch Dermatol.*, 2012, 148, 7, p. 824–831.
7. BERG, M., LIDEN, S. An epidemiological study of rosacea. *Acta Derm Venereol*, 1989, 69, 5, p. 419–423.
8. BOLOGNIA J, S. J., CERRONI, L. *Dermatology: 2-Volume Set 4th*. 4th ed. 2017: Elsevier.
9. CRAWFORD, G. H., PELLE, M. T., JAMES, W. D. Rosacea: I. Etiology, pathogenesis, and subtype classification. *J Am Acad Derm*, 2004, 51, 3, p. 327–341.
10. DEL ROSSO, J. Q., THIBOUTOT, D., GALLO, R. et al. Consensus Recommendations From the American Acne & Rosacea Society on the Management of Rosacea, Part 1: A Status Report on the Disease State, General Measures, and Adjunctive Skin Care. *Cutis*, 2013, 92, 5, p. 234–240.
11. EHMANN, L. M., MELLER, S., HOMEY, B. Successful treatment of granulomatous rosacea with dapson. *Hautarzt*, 2013, 64, 4, p. 226–228.
12. HEINLE, R., CHANG, C. Diagnostic criteria for sarcoidosis. *Autoimmunity Reviews*, 2014, 13, 4–5, p. 383–387.
13. HELM, K. F., MENZ, J., GIBSON, L. E. et al. A Clinical and Histopathologic Study of Granulomatous Rosacea. *J Am Acad Derm*, 1991, 25, 6, p. 1038–1043.
14. KHOKHAR, O., KHACHEMOUNE, A. A case of granulomatous rosacea: sorting granulomatous rosacea from other granulomatous diseases that affect the face. *Dermatol Online J*, 2004, 10, 1, p. 6.
15. LANE, J. E., KHACHEMOUNE, A. Use of Intense Pulsed Light to Treat Refractory Granulomatous Rosacea. *Dermatologic Surgery*, 2010, 36, 4, p. 571–573.
16. LUCAS, C. R., KORMAN, N. J., GILLIAM, A. C. Granulomatous periorificial dermatitis: a variant of granulomatous rosacea in children? *J Cutan Med Surg*, 2009, 13, 2, p. 115–118.
17. MAYR-KANHAUSER, S., KRANKE, B., KADDU, S. et al. Resolution of granulomatous rosacea after eradication of *Helicobacter pylori* with clarithromycin, metronidazole and pantoprazole. *Euro J Gastroenterol & Hepatol*, 2001, 13, 11, p. 1379–1383.
18. MCALEER, M. A., FITZPATRICK, P., POWELL, F. C. Papulopustular rosacea: prevalence and relationship to photodamage. *J Am Acad Dermatol*, 2010, 63, 1, p. 33–39.
19. MICHAELS, J. D., COOK-NORRIS, R. H., LEHMAN, J. S. et al. Adult with papular eruption on the central aspect of the face. *J Am Acad Dermatol*, 2014, 71, 2, p. 410–412.
20. MULLANAX, M. G. Granulomatous Rosacea. *Archives of Dermatology*, 1970, 101, 2, p. 206.
21. PATRINELY, J. R., FONT, R. L., ANDERSON, R. L. Granulomatous Acne Rosacea of the Eyelids. *Archives of Ophthalmology*, 1990, 108, 4, p. 561–563.
22. RALLIS, E., KORFITIS, C. Isotretinoin for the treatment of granulomatous rosacea: case report and review of the literature. *J Cutan Med Surg*, 2012, 16, 6, p. 438–441.
23. SCHEWACH-MILLET, M., SHPIRO, D., TRAU, H. Granulomatous rosacea. *J Am Acad Dermatol*, 1988, 18, 6, p. 1362–1363.
24. SLONKOVÁ, V. Rosacea a dermatitis perioralis. *Československá dermatologie*, 2009, 84, 4, p. 183–192.
25. STEINHOFF, M., SCHAUBER, J., LEYDEN, J. J. New insights into rosacea pathophysiology: A review of recent findings. *J Am Acad Derm*, 2013, 69, 6, p. S15–S26.
26. TEMPARK, T., SHWAYDER, T. A. Perioral Dermatitis: A Review of the Condition with Special Attention to Treatment Options. *Am J Clin Derm*, 2014, 15, 2, p. 101–113.
27. WEBSTER, G., DEL ROSSO, J. Q. Anti-inflammatory activity of tetracyclines. *Dermatol Clin*, 2007, 25, 2, p. 133–135.
28. WILKIN, J., DAHL, M., DETMAR, M. et al. Standard classification of rosacea: Report of the National

Rosacea Society Expert Committee on the Classification and Staging of Rosacea. *J Am Acad Dermatol*, 2002, 46, 4, p. 584–587.

29. WINTER, U. M., TREUDLER, R., PAASCH, U. et al. A case of granulomatous rosacea coinciding with the use of etanercept. No relapse with infliximab. *Hautarzt*, 2008, 59, 9, p. 724–727.

Do redakce došlo dne 8. 3. 2018.

Adresa pro korespondenci:

MUDr. Jan Kučera

Dermatovenerologická klinika 1. LF UK a VFN

U Nemocnice 499/2

128 00 Praha 2

e-mail: jan.kucera@vfn.cz

nové knihy

## J. F. Thornton, J. Carboy Facial Reconstruction after Mohs Surgery

Thieme Publishers, New York/Stuttgart, 1. anglické vydání, váz., 2018, s. 228

467 barevných obrázků, ISBN: 9781626237346, eBook – Available from ebookstore.thieme.com, Amazon, Barnes & Noble, and iTunes eISBN: 9781626237353

cena €164.99/\$199.99.

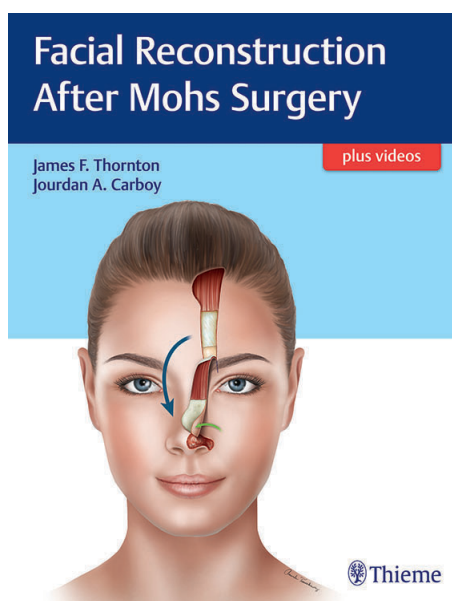
James F. Thornton ukončil svá studia medicíny na texaské Southwestern Medical School v roce 1989. Specializaci v chirurgii a posléze i plastické chirurgii získal postupně v Dallasu a Atlantě. V současné době přednáší chirurgii na University of Texas a věnuje se zejména rekonstrukční chirurgii obličeje.

Jourdan Carboy získala nejprve bakalářský titul v neurovědách na Washington State University a posléze pokračovala ve studiu lékařství v Dallasu. V současné době je tamtéž rezidentkou na plastické chirurgii.

Celosvětově vzrůstající incidence maligního melanomu i nemelanomových kožních nádorů se odráží i v kontinuálním rozvoji některých operačních postupů a technologií. Ve Spojených státech představuje mikroskopicky kontrolovaná chirurgie podle Mohse široce aplikovaný přístup, který v tamních podmínkách vykazuje až 99% úspěšnost při řešení primárních nádorů a 95% úspěšnost u recidivujících případů. Současně je ale nutné brát na vědomí, že více než 90 % těchto pacientů touží současně i po esteticky optimálním výsledku hojení a často vyžaduje jeho kosmetickou korekci.

Tato monografie se opírá o zkušenosti získané na souboru více než 12 tisíc operačních rekonstrukcí po Mohsově chirurgii provedené pro kožní nádory obličejové krajiny. Tyto případy byly ošetřeny a sledovány autory a jejich spolupracovníky v období 15 let.

V první části se autoři věnují zejména teoretickým východiskům a současnému pohledu na proces hojení chirurgických ran. Přehledně je prezentována jak možnost buněčných a tkáňových náhrad, tak i strategie provedení



transplantace tenkých kožních štěpů, tak i kožních transplantátů v plné tloušťce. Vzhledem k zaměření na rekonstrukční chirurgii obličeje jsou diskutovány i možnosti rekonstrukce chrupavčitých tkání a nejrůznější lalokové plastiky. Pozornost je věnována i optimálním přístupům k anestezii pacienta.

V druhé části se autoři věnují specifickým rekonstrukčním postupům podle postižených anatomických krajin. Publikace nabízí detailní krokově rozfázované terapeutické postupy pro krajiny křtice, čela, nosu, víček, tváře, brady, rtů a ušních boltců. Tyto možnosti rozhodovacího procesu jsou jednak vždy velmi přehledně prezentovány diagramy managementu, současně jsou i bohatě

dokumentovány fotografiemi získanými v průběhu času.

Ve třetí části je věnována pozornost pooperační péči a zejména pak možným komplikacím časným i pozdním. Jsou diskutovány strategie korekce jednotlivých lalokových plastik, stejně tak i možnosti léčby kosmeticky nevyhovujících jizev.

Mohsova mikroskopicky kontrolovaná chirurgie nepatří v současných podmínkách České republiky jistě k běžným přístupům k chirurgickému řešení kožních nádorů. Stěžejní poselství této monografie ale jiné, požadavek na esteticky optimální výsledek operace je totiž platný bez ohledu na zvolenou chirurgickou techniku, či zemi původu pacienta. Tato monografie tedy může být jistě hodnotným zdrojem procedurálních informací nejen pro plastické chirurgy, ale i pro dermatology, kteří excize kožních nádorů indikují a pacienty i následně dispenzarizují. Mimořádně názorná obrazová dokumentace (celkem 467 barevných vyobrazení) navíc může u kožní chirurgii praktikujících dermatologů napomoci k osvojení si alespoň jednodušších posunových technik proveditelných v lokální anestezii ambulantně, a tak přispět k rozšíření jejich vlastního operačního repertoáru.

Lukáš Lacina