

# Akarodermatitidy – roztočové dermatitidy

Drlík L.<sup>1</sup>, Pock L.<sup>2</sup>, Babička C.<sup>3</sup>

<sup>1</sup>Dermatovenerologické oddělení, Šumperská nemocnice, a. s.  
primář oddělení MUDr. Lubomír Drlík

<sup>2</sup>Bioptická laboratoř s. r. o., Plzeň  
odborná vedoucí lékařka prof. MUDr. Alena Skálová, CSc.

<sup>3</sup>Parazitologické oddělení, Okresní hygienická stanice Šumperk  
vedoucí pracoviště RNDr. Ctirad Babička, CSc.

## SOUHRN

Akarodermatitidy jsou v klinické praxi velmi častým onemocněním. Postihují zejména pacienty provozující domácí hospodářství. Vyskytují se i u městských obyvatel, kteří chovají domácí mazlíčky – psy, kočky, morčata nebo králíky. U těch se mohou pomnožit zejména cheyletielly. Roztočové dermatitidy představují zajímavé interdisciplinární téma mezi dermatology, veterinárními lékaři a parazitology. Styčné body jsou také nalézány s dermatohistopatologií. Zvláště postižení cheyletielózou může svými kožními projevy klinicky i histopatologicky napodobovat imunobulózní dermatózy.

**Klíčová slova:** akarodermatitidy – cheyletielly – histologické nálezy

## SUMMARY

### Acarodermatitis – Dermatitis Caused by Mites

Acarodermatitis is a very common disease in clinical practice. It affects, especially, patients running their own farm. It also occurs in city inhabitants keeping pets – dogs, cats, guinea pigs or rabbits. The pets may be affected by cheyletiella. Acarodermatitis represents a remarkable interdisciplinary topic for dermatologists, veterinarians and parasitologists. Contact points are also found in dermatohistopathology. Above all, cheyletiellosis cutaneous symptoms may clinically and histopathologically imitate immunobullous dermatoses.

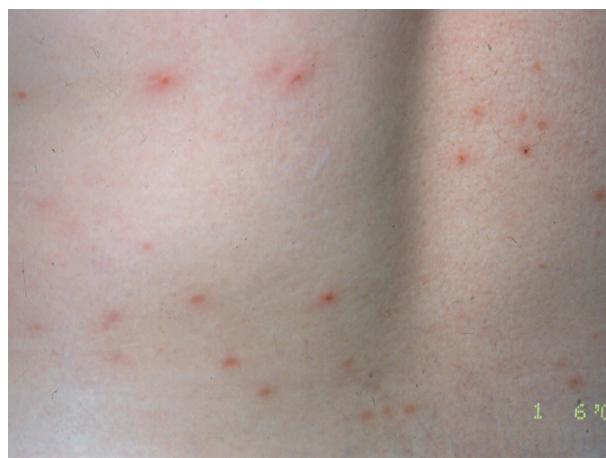**Key words:** acarodermatitis – Cheyletiella – histological findings

Čes-slov Derm, 90, 2015, No. 1, p. 25–33

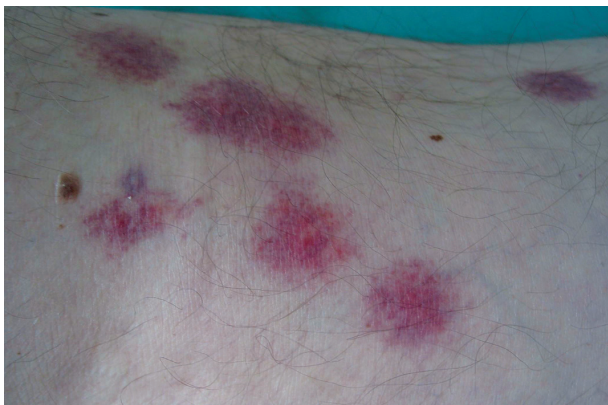## ÚVOD

Roztočovým dermatitidám mimo svrabu je věnována v učebnicích dermatologie jen velmi malá část textu. V praxi se setkáváme s uvedenou problematikou nesrovnatelně častěji. Mnoho případů je špatně diagnostikováno a léčeno, hlášení jako profesionální onemocnění je také velmi řídké. Roztočové dermatitidy způsobují zejména čmelíkovití (*Dermannyssidae*), zákožkovití (*Sarcoptidae*), sladokazovití (*Tyroglyphidae*) a dravčíkovití (*Cheyletidae*) [7, 10, 13, 29]. Opakovaně je v našich ambulancích a na oddělení diagnostikováno a léčeno napadení člověka roztoči z čeledi čmelíkovití (*Dermannyssidae*) při práci se slámou, při sběru vajíček v kurníku, uklízení kůlny či hromady dříví. Nejčastější jsou dermatitidy způsobené dravčíky (cheyletiellami) od psů chovaných v bytě. Klinický obraz roztočových dermatitid bývá velmi různorodý. Je dán individuální citlivostí pacienta, druhem a počtem roztočů, délkou expozice. Začíná od zcela nenápadných ojedinělých svědících makulózních a papulózních

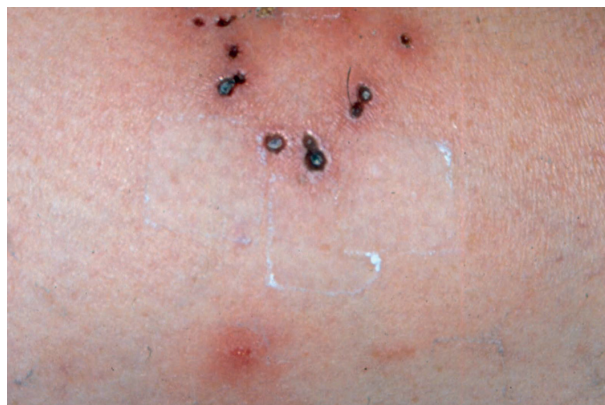projevů až po masivní generalizované papulovezikulózní, urtikariální nebo scabieiformní dermatitidy s případnou sekundární ekzematizací a impetiginizací (obr. 1–9, 12,



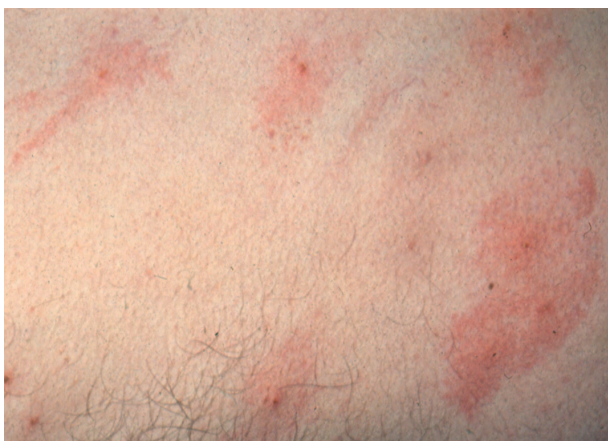Obr. 1.



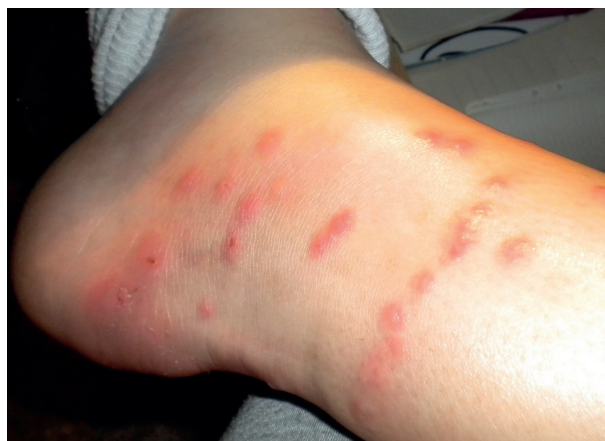Obr. 2.



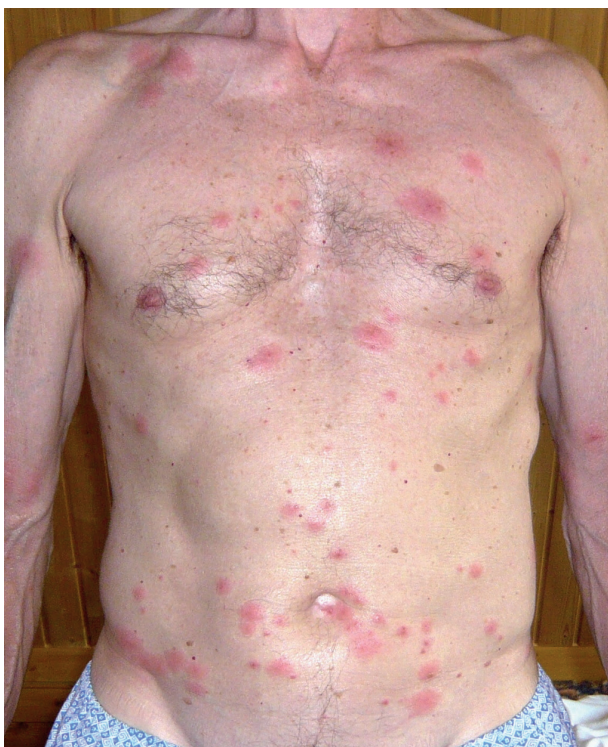Obr. 3.



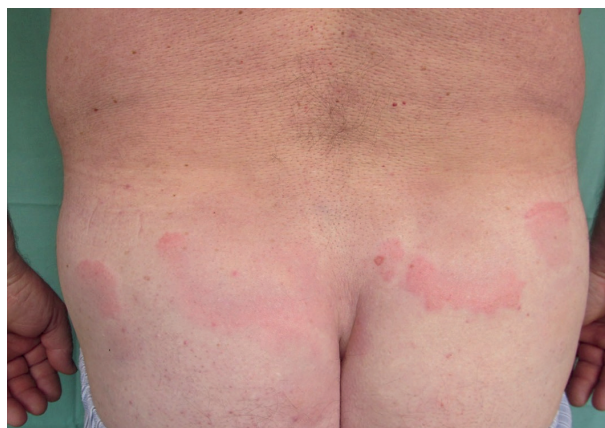Obr. 4.



Obr. 5.

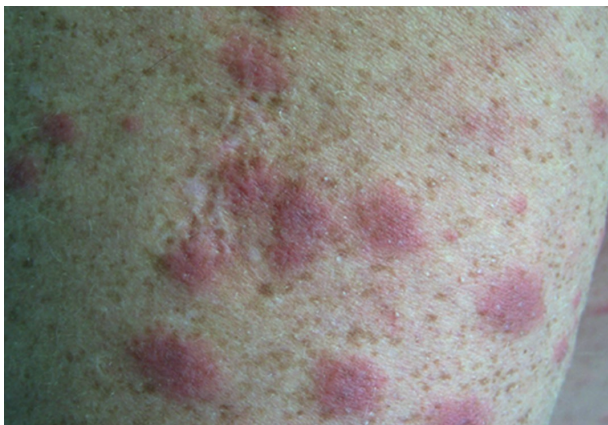

Obr. 6.

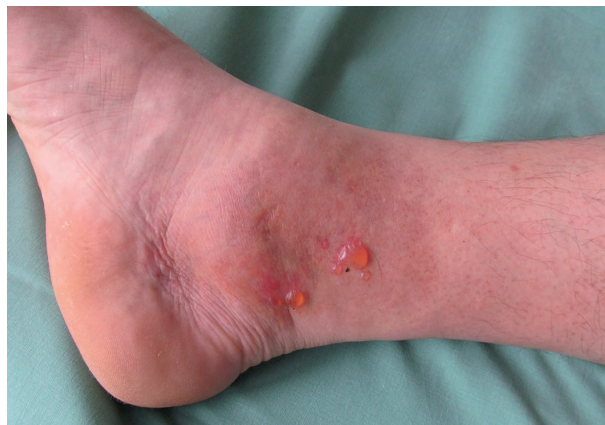

Obr. 7.

16). Někdy bývají viditelné centrální vpichy, případné chodbičky jen u napadení roztoči rodu *Sarcoptes* [3, 11]. Cheyletidae a Dermanyssidae se chovají podle vzorce „bite and run“ [29]. Predilekčními místy postižení jsou předloktí, šíje, krk, břicho, horní část hrudníku. Na rozdíl od svrabu není obvyklé napadení meziprstních prostor a genitální oblasti. Byly popsány také případy výrazného svědícího postižení ve vlasaté pokožce hlavy, případně úporného generalizovaného pruritu [14, 15, 20].



Obr. 8.



Obr. 9.

## POPIS PŘÍPADŮ

### Případ 1

Manuální pracovníci kravína a brigádníci (11 osob) onemocněli svědící dermatitidou zejména na horních končetinách a břiše. Důvodem bylo shazování letité slámy z podkroví kravína, nošení balíků slámy v náručí. Ve slámě bylo zjištěno silné zahníždění myšovitých hlodavců, parazitologem identifikován přemnožený čmelíkovec krysí (*Ornithonyssus bacoti*), srstnatka stájová (*Eulaelaps stabularis*) a srstnatka myší (*Haemogamassus pontiger*), bylo uznáno jako nemoc z povolání.

### Případ 2

Silně svědící makulopapulózní a urtikariální projev vyžadující pracovní neschopnost dojiček – jejich zástup onemocněl během 1–3 dnů. Z velkého množství hnízd vlaštovek přilepených pod střechou kravína byli identifikováni přemnožení čmelíci vlašťovčí (*Dermanyssus hirundinis*) a čmelíci vrabčí (*Dermanyssus passerinus*). Roztoči byli průvanem zaneseni do vnitřních prostor kravína a dopadali na pracovníce. Také tyto případy byly odškodněny jako profesionální postižení. Ve vedlejší kravíně, kde byla jen dvě vlašťovčí hnízda, ke vzniku dermatitidy nedošlo.

### Případ 3

U myslivce došlo za několik hodin po kožkování (stahování kůže) ulovené kuny skalní, která trpěla prašivinou, k masivnímu generalizovanému postižení scabieiformní dermatitidou s maximem na trupu a horních končetinách. Parazitologem byly mikroskopicky identifikovány zákožky (*Sarcoptes* sp.).

### Případ 4

Tříčlenná rodina chovala krátce syrského křečka, který za několik dnů uhynul.

Po úklidu chovné bedny vznikla u všech členů rodiny svědící papulózní dermatitida, nejvíce u 23leté ženy s maximem postižení na rukou. Parazitologicky byl identifikován sarkoptový svrab (*Trixacarus caviae*).

### Případ 5

Recidivující dermatitida chovatelky psa (případ prim. Bláhové, Svitavy). Počátek potíží, svědící diskretní projevy blízké prurigo acuta až subacuta, se shodoval s porušením maltézského psíka. Pacientka byla opakovaně hospitalizována a ambulantně léčena na kožním oddělení ve Svitavách. Vždy velmi rychlý efekt léčby při opuštění domácího prostředí. Bylo vysloveno podezření na onemocnění akarodermatitidou, nicméně až opakované veterinární vyšetření prokázalo v lupech z pokožky psa dravčíky (cheyletielly).

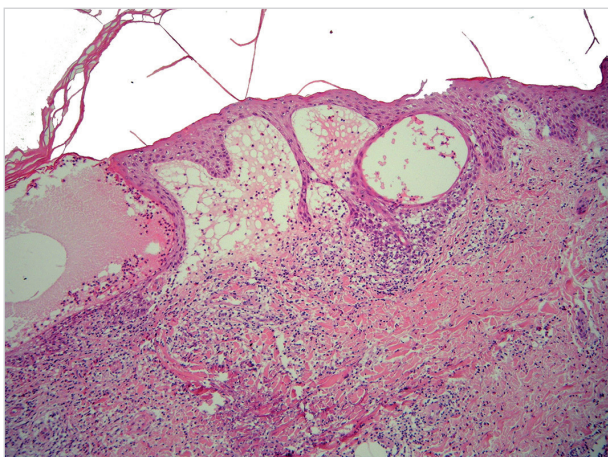
### Případ 6

Manželé v penzi chovající slepice měli opakované ataky svědící dermatitidy na hrudníku, šíji, předloktích a břiše. Parazitologem byl v kurníku a oblečení pacientů identifikován čmelík kuří (*Dermanyssus gallinae*). K napadení docházelo při sběru vajec, po dezinfekci a vybělení kurníku nedošlo k žádné další recidivě potíží.

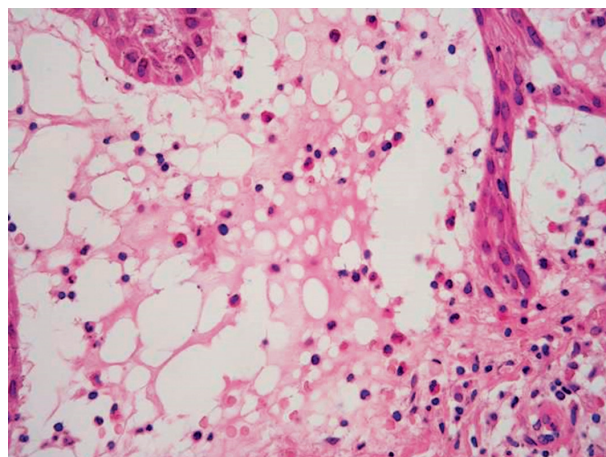
Tyto krátce zmíněné kazuistiky s parazitologickým průkazem konkrétních roztočů byly uvedeny šířeji v naší původní práci [3].

### Případ 7

Pacient přijatý k hospitalizaci s generalizovaným živě červeným splyvajícím šťavnatým makulopapulózním exantémem a séropapulami (obr. 8). Postižena byla i ovlasená část pokožky hlavy, sliznice byly bez projevů. Pacient choval slepice, králíky a kočku. Během pracovního týdne bydlel na ubytovně, v místě vykonávání práce měl zázemí v maringotce. Po tříměsíčním sezonním přerušení práce nastoupil do zaměstnání jako dělník při stavbě dálničního obchvatu. Druhý den vznikl pruritus, makulopapulózní exantém na zádech, pažích a ramenou, poté subfebrilie, bolesti hlavy a nechutenství. V dalších dnech kožní projevy generalizovaly. Tři spolubydlící z ubytovny neměli žádné obtíže. Pracovní diagnóza – akarodermatitis. V diferenciální diagnóze byl zvažován exsudativní erytém a Sweetův syndrom. Hodnota imunoglobulinu E byla 3 670 IU/ml (norma do 150), krevní obraz včetně diferenciálního rozpočtu



**Obr. 10.** Subepidermální a intraepidermální buly, v korigu bohatý infiltrát lymfocytů a eozinofilů, pod bulou v retikulárním korigu je flame figure – obraz odpovídající Wellsovu syndromu



**Obr. 11.** Subepidermální bula s neostrou dermální hranicí a obsahem lymfocytů a eozinofilů – detail

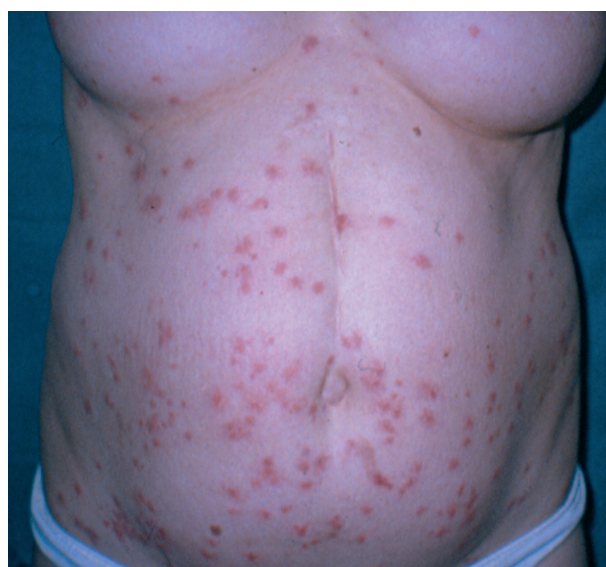bílých krvinek, základní biochemické vyšetření, RTG plic, ORL vyšetření a stolice na parazity byly bez patologického nálezu. Parazitologickým vyšetřením textilií z maringotky, na kterých pacient seděl při pracovních přestávkách, byl zjištěn masivní nález roztočů. Léčba prednisonem 50 mg denně s postupnou redukcí dávky, antihistaminiky a lokálními steroidy byla velmi efektivní. Po čtyřdenní hospitalizaci a zlepšení stavu byl nemocný propuštěn, ambulantně vyšetřen v alergologické ambulanci s prokázáním alergie na roztoče.

#### Případ 8

V říjnu 2001 bylo provedeno histologické vyšetření u 37leté pacientky s několika dny trvajícím vezikulózním až bulózním projevem na erytémové ploše kolem pravého vnitřního kotníku (obr. 9). Anamnéza 4 dny trvání, klinický nález připomínal fytofotodermatidu. Histologicky byly nalezeny drobné subepidermální buly a intenzivní subepidermální edém, spongióza, v horním korigu dosti bohaté infiltráty eozinofilů s lymfocyty a extravazálními erytrocyty (obr. 10, 11). Na několika místech v korigu byly zachyceny flame figures – obraz značně suggestivní pro Wellsův syndrom. Pokud by se flame figures pomínuly, mohl by být ostatní mikroskopický obraz součástí fytofotodermatózy, ale i polékové dermální formy erythema multiforme. Po obdržení histologického nálezu jsme případ konzultovali, doplněním anamnézy zjistili chov psa. Veterinárním lékařem bylo prokázáno pomnožení cheyletiell a byla provedena jejich eradikace, pacientka se zahojila mírnou protizánětlivou terapií. K recidivě potíží nedošlo, základní laboratorní odběry byly v normě.

#### Případ 9

Chovatelka psů cestovala vlakem se čtyřmi štěňaty, během cesty si některá z nich dávala pod svetr a vznikla papulózní silně svědící dermatitida s maximem na bříse a ventrální straně hrudníku (obr. 12). Důvodem onemocnění byl masivní výskyt cheyletiell u psů.

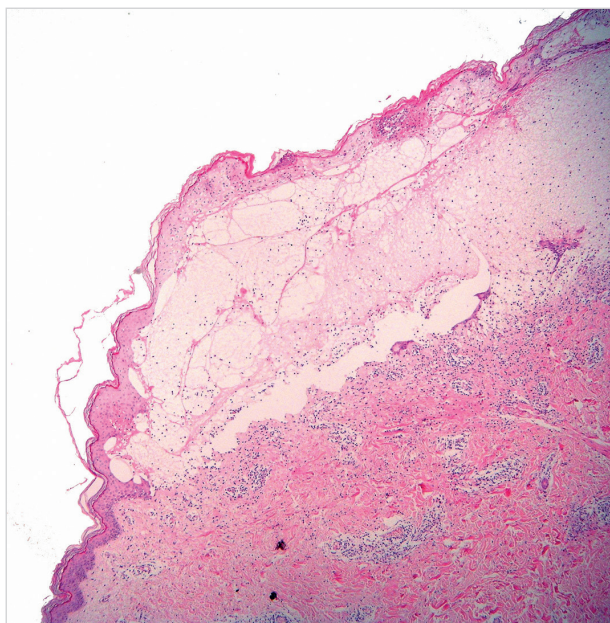


**Obr. 12.**

#### Případ 10

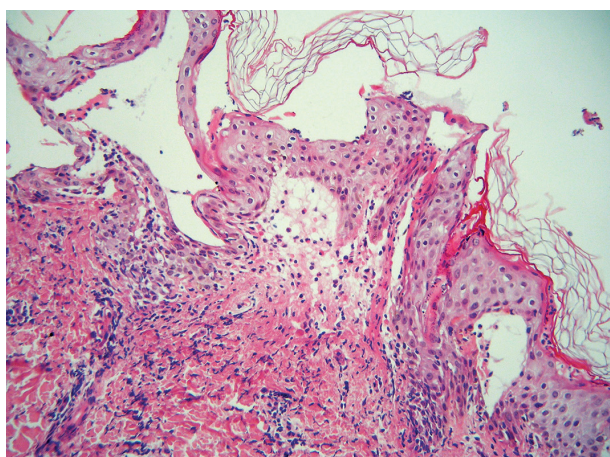
Úřednice ve věku 38 let koupila štěně maltéžského pinče a ještě též den onemocněla svědící dermatitidou. Za 10 dnů byla přijata s generalizovaným postižením na kožní oddělení. Maximum projevů bylo na trupu, předloktích a bérkách – papule, séropapule a buly s čirým obsahem do velikosti 1 cm, exkoriace. Histologický nález z probatorní excize ze stehna byl blízký bulóznímu pemfigoidu. Byla popsána plochá subepidermální bula s částečně nekrotickou krytkou, zachovalou kresbou dermálních papil na spodině s obsahem eozinofilů a malou příměsí lymfocytů, erytrocytů a polynukleárů. Dermální papily v sousedství bez zánětlivých infiltrátů, v přilehlé části horního koriga byly perivaskulárně infiltráty s převahou lymfocytů a eozinofilů s malou příměsí polynukleárů (obr. 13).

Histologický nález z probatorní excize z paže byl blízký dermatitis herpetiformis Dühring. V krátkém úseku

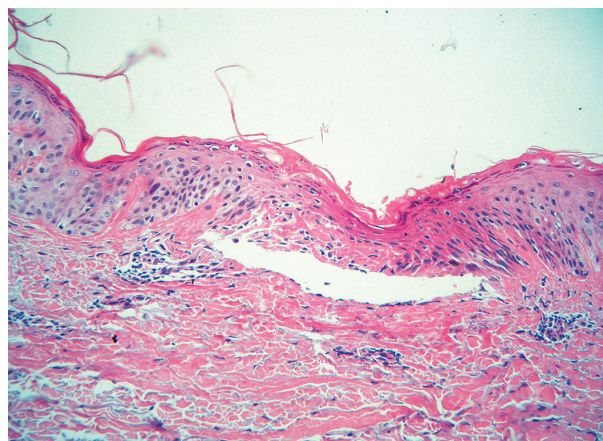


**Obr. 13.** Subepidermální bula se zachovalým tvarem dermálních papil na spodině – obraz napodobující bulózní pemfigoid

subepidermální edém až bula s částečně nekrotickou krytkou a řídkým obsahem polynukleárů, lymfocytů, extravazálních erytrocytů a spíše ojedinělých eozinofilů. V horní polovině koria byly perivaskulárně a intersticiálně řídké infiltráty polynukleárů s leukocytoklazií a mírnou koncentrací na dermoepidermální junkci, eozinofily zde téměř chyběly (obr. 14). Nález nebyl diagnosticky vyhraněný, převaha polynukleárů při subepidermální bule vedla k podezření na dermatitis herpetiformis. Pacientka byla léčena antihistaminiky a tekutým pudrem, došlo k velmi rychlé regresi projevů, byla propuštěna, ještě než jsme obdrželi histologické nálezy. Během hospitalizace se dostavila matka pacientky, která se v té době starala o maltézského pinče, s náhle vzniklou scabieiformní dermatitidou. Byla přeléčena lotiem s 0,3 % lindanu a zklidňujícími externy. Pes byl vyšetřen veterinářem, zjištěny



**Obr. 14.** Subepidermální drobná, vertikálně protažená bula s neutrofilý – obraz blížký dermatitis herpetiformis Duhring

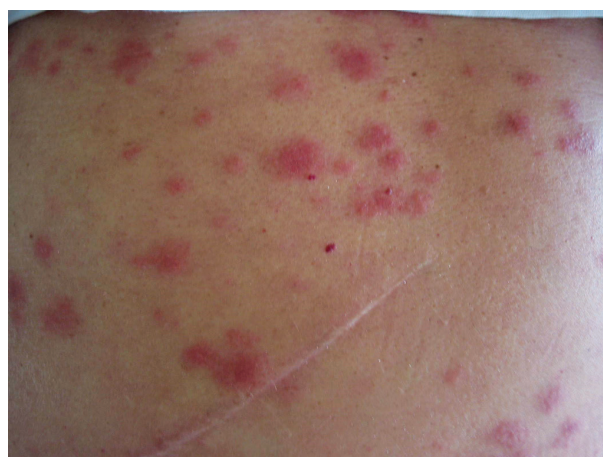

**Obr. 15.** Suprabazální akantolytická vezikula, spongióza, diskrétní dyskeratóza – obraz blížký morbus Grover

cheyletielly a podána eradikační léčba. Pacientka i její matka několik dnů užívaly antihistaminika, od té doby neměly žádné dermatologické obtíže.

#### Případ 11

Pacient ve věku 76 let intermitentně trpěl výsevem drobných svědících papulek, histologicky bylo zastiženo malé ložisko fokální akantolytické dyskeratózy s převážující akantolytickou složkou a pouze nevýraznou hyperkeratózou. V okolní dermis byly perivaskulárně infiltráty lymfocytů s příměsí polynukleárů s exocytózou do místa fokální akantolytické dyskeratózy (obr. 15). Byl diagnostikován morbus Grover. Projevy se vyskytovaly po celý rok s různou intenzitou, většinou jen několik málo projevů současně, maximum potíží spíše v zimě. Pacient aplikoval s dobrým efektem steroidní externa při jejich velmi malé spotřebě. Po třech letech došlo k výrazné exacerbaci projevů charakteru prurigo simplex subacuta na trupu, cca 14denní léčba antihistaminiky a zevními steroidy nevedla k úspěchu. Byl ordinován navíc prednison 40 mg/den a pro nelepšení stavu i při této léčbě byl koncem ledna 2001 přijat k hospitalizaci. Histologický nález z pro-



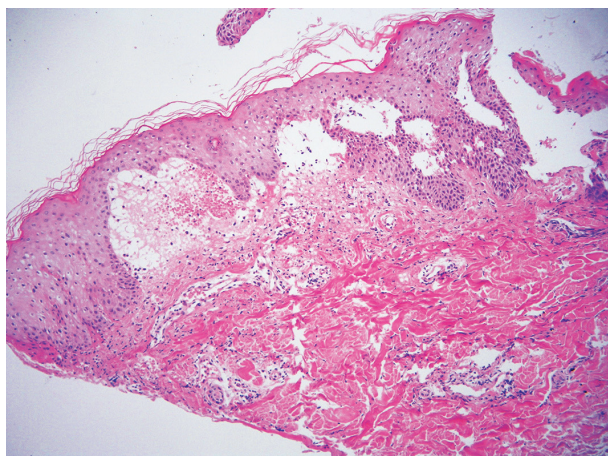
**Obr. 16.**

batorní excize: v centru drobné ložisko intrakorneálně uložených polynukleárů, pod ním spongióza s exocytózou lymfocytů a polynukleárů. V horním korigu pod tímto úsekem se perivaskulárně nacházely nevelké infiltráty lymfocytů a extravazálních erytrocytů. Nález nebyl patognomický, mohl odpovídat prurigo simplex subcuta. V druhém týdnu hospitalizace jsme vyšetřili manželku pacienta, u které náhle vznikly svědící drobné papulky na horních končetinách. Uvedla, že se místo o pacienta stará o chov slepic. Tedy až po několika letech péče o nemocného byl zjištěn zásadní anamnestický údaj – chov slepic. Hygienickým šetřením byl u slepic a v jejich okolí prokázán silně přemnožený čmelíkovec kuří (*Dermapyssus gallinae*). Po provedené dezinfekci byli oba pacienti trvale vyléčeni.

### Případ 12

Mistr lesní výroby pěstující 10 druhů zvířat, včetně vietnamských prasat, krocanů a slepic, byl přijat na kožní oddělení s masivní generalizovanou silně svědící makulopapulózou, místy multifonní štavnatou dermatitidou (obr. 16). Léčen prednisonem 60 mg/den s postupným snižováním, antihistaminiky, zevně tekutým pudrem. Histologický nález popsal edém některých dermálních papil s erytrocyty, nečetnými lymfocyty a fragmenty jader, epidermis měla kolem těchto papil protažené epidermální výběžky. Závěr – suspektní erythema exsudativum multiforme (obr. 17).

V histologickém nálezu z jiné lokality byla nalezena poměrně rozsáhlá subepidermální bula s kryptou, ve které byly skupiny nekrotických keratinocytů, hojně množství polynukleárů, eozinofilů a erytrocytů. Na spodině nebyla zřetelná kresba dermálních papil a v přilehlé části horního koria byl perivaskulárně edém a dosti hojně infiltráty lymfocytů, polynukleárů s leukocytoklazií, eozinofilů a extravazálních erytrocytů. Závěr – suspektní erythema multiforme bulózní forma, nelze zcela vyloučit bulózní pemfigoid nebo epidermolysis bullosa acquisita. Během hospitalizace pacienta onemocněla silně svědící papulóz-

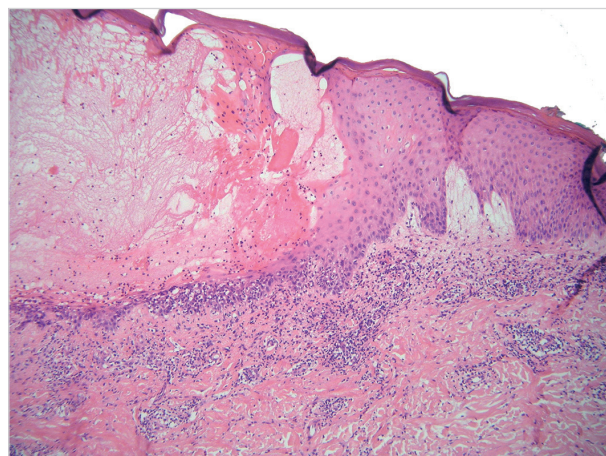


**Obr. 17.** Subepidermální edém přecházející v buly s obsahem lymfocytů a eozinofilů – obraz blízký dermálnímu typu erythema multiforme

ní dermatitidou jeho manželka, která místo něj zastávala hospodářské práce. Byla indikována kortikosteroidní externa a antihistaminika. Oba manželé měli více postiženu pravou horní končetinu a pravou stranu trupu. V zásobníku, ze kterého pacienti lopatkou nabírali obilí pro krmení zvířat, byl identifikován silně přemnožený sladokaz mouchný (*Acarus siro*).

### Případ 13

Žena ve věku 68 let, která chovala kočku a psa, byla od března 2014 léčena ve spádové dermatologické ambulanci pro svědící dermatitidu na trupu a končetinách. Přechnodně byl postižen i manžel pacientky, u kterého se vyskytly drobné svědící papule na ruku. Pro vznik čirých puchýřků v distálních částech bérků byla v říjnu 2014 u pacientky provedena probatorní excize. Histologicky byla nalezena intraepidermální neakantolytická bula s řídkým obsahem lymfocytů s eozinofily, v těsném okolí byla mírná spongióza, nečetné nekrotické keratinocyty ve stratum spinosum, v kryptě i plošná nekróza epidermis. V horním korigu byl edém a infiltráty lymfocytů s extravazálními erytrocyty a příměsí eozinofilů (obr. 18). Obraz byl tak blízký erythema multiforme. Přímá imunofluorescence prokázala jen nespecifickou pozitivitu fibrinogenu kolem cév. V opakovaném histologickém vyšetření při hospitalizaci o 10 dnů později byla popsána intraepidermální neakantolytická vezikula s erytrocyty a nemnoha lymfocyty, v okolí spongióza, v rozsahu celého koria perivaskulární poměrně husté infiltráty lymfocytů s eozinofily a místy i extravazálními erytrocyty. Z druhé probatorní excize subepidermální bula s částečně nekrotizovanou kryptou a hojným obsahem eozinofilů s lymfocyty. V korigu byly nalezeny perivaskulárně infiltráty lymfocytů s malou příměsí polynukleárů a eozinofilů. Tvar dermálních papil na spodině byly zachován. Přímá imunofluorescence z probatorní excize z blízkého okolí buly – IgA, IgG, IgM, C3, fibrinogen – byla negativní. Pacientka se zahojila po přeléčení sirnou masťou a následně aplikací steroidních extern. Po propuštění domů vznikl relaps potíží – svědící



**Obr. 18.** Intraepidermální neakantolytická bula s nekrozou keratinocytů a edémem sousedních dermálních papil – obraz blízký erythema multiforme

červené papule s hemoragickými krustičkami na bérkách, rukou, předloktích, méně na trupu. V té době pacientka nechala vyšetřit psa veterinárním lékařem, který našel cheyletielly. Pes byl léčen, proveden úklid a dezinfekce textilií včetně koberec. Kožní problémy pacientky vymizely, recidiva nenastala.

U více pacientů, kteří měli výraznější postižení, nebo u nich nebyla jasná klinická diagnóza, jsme prováděli histologická vyšetření, jejichž výsledky byly velmi divergentní. Uvažovány byly v jednotlivých případech následující diagnózy: Wellsův syndrom, urticaria, prurigo subcutanea, urticaria vasculitis, erythema exsudativum multiforme, morbus Grover a subepidermální buly imitující bulózní pemfigoid, dermatitis herpetiformis Dühring a epidermolysis bullosa acquisita. Prakticky vždy došlo k zahojení projevů nebo podstatnému zlepšení stavu ještě před obdržetím histologických nálezů. Po léčbě pacientů, domácích zvířat a sanaci prostředí nedošlo k žádným recidivám. V některých případech byli postiženi i rodinní příslušníci hospitalizovaných pacientů, kteří převzali domácí a hospodářské činnosti za nemocného. Velmi rychlý efekt léčby také neodpovídal eventuální imunobulózní dermatóze.

## DISKUSE

Roztoči jsou rozšířeni zejména v hnízdech hlodavců, hnízdech nebo klecích ptáků, teráriích, ve skladech, ve stodolách a na půdách. Jejich aktivní migrace je migrací za potravou při přemnožení roztočů nebo osíření hnízda, resp. po deratizaci, pokud není současně provedena dezinfekce. Migrace může být masová, i tisíce roztočů na římsách a stěnách domů, kteří žili původně v hnízdech ptáků, bývají zanašeni větracími otvory, průvanem, klimatizací. V tom případě dochází u napadených osob k výraznému klinickému postižení. Naopak při ojedinělém výskytu bývají symptomy velmi chudé a obtížné diagnostikovatelné [3, 5, 6, 10, 11, 24].

Čmelíkovití (*Dermanyssidae*) jsou 0,5–2,5 mm drobní roztoči žlutohnědé až rubínové barvy. Hladovět mohou 8 měsíců, vývojový cyklus trvá 40 dnů, rozšíření po celém světě. Jsou to hematofágové, jejich masivnější výskyt způsobuje u drůbeže erytematózní eflorescence, ztrátu peří, anémii a sklon k sekundárním infekcím s fatálními důsledky. Mohou být vektorem infekčních nemocí – Q horečka, Weilova žloutenka, tularémie, klíšťová encefalitida, borelióza. Nejznámější jsou následující představitelé: *Dermanyssus gallinae* – čmelík kuří, *D. hirundinis* – čmelík vlaštovčí, *D. passerinus* – čmelík vrabčí, *Ornithonyssus sylviarum* – čmelíkovec ptačí, *O. bacoti* – čmelíkovec krysí, *O. natricis* – čmelíkovec hadí, *Liponyssoides sanquineus* – čmelík myší, *Eulaelaps stabularis* – srstnatka stájová, *Haemogamassus pontiger* – srstnatka myší, *Androlaelaps fahrenheitii* – savenka obecná, *A. fennicis* – savenka ptačí.

Čmelíci ptačí, vlaštovčí, vrabčí a kuří cizopasí jednak na volně žijících ptácích, hojně jsou však zejména u hemisynantropních ptáků – vlaštovek, jirčiček, vrabců a městských

zdivočelých holubů. Pravidelně napadají domestikované ptáky – kachny, slepice, holuby [3, 7, 11, 12, 13, 20].

Zákožkovití (*Sarcoptidae*) parazitují v kůži zvířat a člověka. Mají významnou hostitelskou specifitu [10]. Na člověka je přenosný *Sarcoptes canis* a *Notoedres cati*. Uvádí se, že 60 % osob, které jsou v přímém kontaktu s nemocnými psy nebo liškami, může být přechodně napadeno zákožkami *Sarcoptes canis*. Onemocnění u lidí se nazývá pseudosvrab, projevuje se svědivými papulózními změnami na rukou, popř. na trupu. Chodbičky, které jsou typické pro scabies, se nenacházejí. Příznaky spontánně vymizí během 4 týdnů, pokud nedojde k opakovaným kontaktům. Významný je také svrab u prasat, která jsou promořena zákožkou *Sarcoptes suis* v 55 %. U psů má svrab větší význam ve velkých chovech a nehygienických podmínkách. Z volně žijících zvířat je známý zejména svrab u kamzíků a lišek. Klinické příznaky u zvířat jsou svědění, šupení, ztráta ochlupení, vznik krust a sekundární impetiginizace. Zástupci skupiny *Sarcoptidae* a jejich hostitelé: *Sarcoptes bovis* – skot, *S. ovis* – ovce, *S. suis* – prase, *S. equi* – kůň, *S. canis* – pes, liška, kunovité šelmy, případně kočka a člověk, *S. cameli* – velbloud, *S. rupicaprae* – kamzík, koza, kozorožci, *S. cuniculi* – králík. Rod *Notoedres*: *N. cati* – kočka a kočkovité šelmy, výjimečně i pes, liška, králík, člověk [2, 10, 11, 20].

Sladokazovití (*Tyroglyphidae*) jsou významní v souvislosti s inhalačními alergiemi, žijí ve slámě, na seně, ve skladech tabáku, mouky, sýra, na sušeném ovoci a v domácím prachu. Způsobují onemocnění u kombajnérů, při nošení pytlů obilí (grain itch – vyvolavatel *Pyemotes ventriculosus*) a při práci se senem. Dále jsou zodpovědní za baker's itch a grocer's itch = svědicí dermatitidu („svrab“) pekařů, respektive hokynářů. Příznaky jsou intenzivní svědění a mnohočetné drobné papule na exponovaných místech. Hlavní představitelé – *Acarus tritici*, *A. siro*, *Glyciphagus destructor* a *domesticus*, *Tyroglyphus farinae* a *longior*, *Tyrophagus putrescentiae*, *Dermatophagoides pteronyssinus*, *Carpoglyphus lactis* [3, 7, 10, 11].

Dravčíci (cheyletielly) jsou velcí 0,5 mm, živí se tkáňovým mokem a epitelii.

Symptomy u zvířat mohou být od „nulových“ přes tzv. pochodující lupy (walking dandruff) až k velkým nánosům šupin, vzniku lysin, pruritu s exkoriacemi, zánětům zvukovodů – psi, králíci, zajáci. U koček bývají projevy mírnější vzhledem k důkladnému čištění srsti olizováním. Nejvýznamnější jsou *Cheyletiella yasguri* (psi), *Ch. blakei* (kočky) a *Ch. parasitivorax* (králíci). U napadených lidí vznikají červené makuly, papuly nebo vezikuly s různým stupněm svědění. Pokud je opomenuta léčba zvířete, projevy se stávají chronickými. Při léčbě je potřeba mít na zřeteli, že cheyletielly přežívají mimo hostitele až 10 dnů a je nutné používat akaricidní prostředky i na textilie [3, 7, 10, 11, 17, 19, 20, 25, 28].

Stanovení diagnózy:

1. Pečlivá anamnéza (koupě šteněte, brigádnické práce, chov slepic, domácích mazlíčků)
2. Klinický obraz

3. Léčebná odpověď
4. Epidemiologické souvislosti (při hospitalizaci pacienta přichází rodinný příslušník zastávající místo něj určité činnosti – hospodářství, péči o psa)
5. Eliminační test (opuštění domácího či pracovního prostředí – hospitalizace)
6. Identifikace roztoče mikroskopicky (v některých případech je nutná návštěva v pacientově pracovním nebo domácím prostředí s odběry vzorků)
7. Vliv vyhubení roztočů (dezinfekce, zajištění domácích zvířat, úklid s použitím výkonných vysavačů)
8. Sledování pacienta po skončení léčby [3, 11]

Terapie je symptomatická – zevní steroidy, tekuté pudry, antihistaminika, výjimečně celkové kortikosteroidy. Zásadní je odstranění roztočů z domácího nebo pracovního prostředí pacienta.

## ZÁVĚR

Roztočové dermatitidy mohou svými rozmanitými klinickými obrazy napodobovat celou řadu kožních onemocnění – prurigo, erythema exsudativum multiforme, kopřivku, kontaktní dermatitidu, dermatitis herpetiformis Dühring a bulózní pemfigoid [4].

Méně známá je skutečnost, že také histologické nálezy akarodermatitid mohou být velmi různorodé, zejména při postižení cheyletiellózami nebo svrabem. Naše klinická i histopatologická pozorování mají oporu v literárních pramenech. Jsou popsány zejména bulózní projevy, napodobující histopatologicky s (falešně) pozitivní nebo negativní přímou imunofluorescencí bulózní pemfigoid nebo tranzitorní akantolytickou dermatózu [1, 4, 7, 8, 9, 11, 16, 18, 21, 22, 23, 26, 27, 30]. V těchto pramenech je komentována diferenciální diagnóza bulózní pemfigoid-like varianty svrabu od svrabem indukovaného bulózního pemfigoidu ve smyslu Köbnerova fenoménu (tedy manifestace preexistující autoimunitní nemoci). U nově vzniklých svědicích bulózních lézí musí být vždy vyloučen svrab. Podobně je tomu při nově diagnostikované Groverově nemoci. V takových případech je nezbytností pečlivá anamnéza, sledování pacienta, klinicko-histopatologická korelace se zpětnými vazbami histopatologům.

## LITERATURA

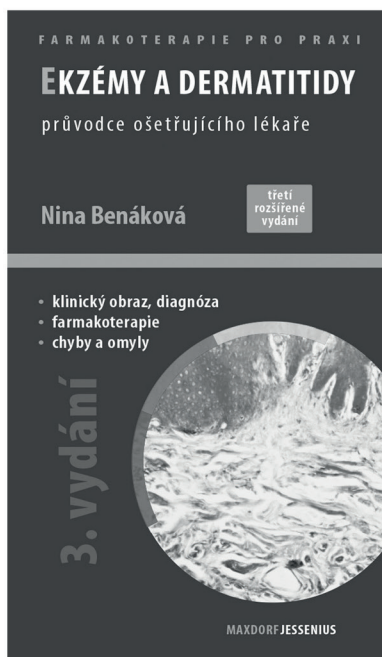
1. ANSARIN, H., JALALI, M. H., MAZLOOMI, S. et al. Scabies presenting with bullous pemphigoid-like lesions. *Dermatol. Online J.*, 2006, 27, 12, 1, p. 19.
2. AYDINGÖZY, I. E., MANSUR, A. T. Canine scabies in humans: a case report and review of the literature. *Dermatology*, 2011, 223, 2, p. 104–106.
3. BABIČKA, C., DRLÍK, L., BLÁHOVÁ, I., KUBÍN, J. Akarodermatitida – onemocnění způsobené roztoči. *Čes.-slov. Derm.*, 2001, 76, 6, p. 287–291.
4. BALIGHI, K., ROBATI, R. M., HEJAZI, N. A dilemma: bullous-pemphigoid-like eruption in scabies or scabies-induced bullous pemphigoid. *Dermatol. Online J.*, 2006, 30, 12, 4, p. 13.
5. BARDACH, H. Acariasis due to *Dermanyssus gallinae* (gamosoidosis) in Vienna (author's transl). *Zeit. Hautkr.*, 1981, 56, 1, p. 21–26.
6. BELLANGER, A. P., BORIES, C., FOULET, F. et al. Nosocomial dermatitis caused by *Dermanyssus gallinae*. *Infect. Control. Hosp. Epidemiol.*, 2008, 29, 3, p. 282–283.
7. BOLOGNIA, J. L., JORIZZO, J. L., RAPINI, R. P. *Dermatology*. Mosby Elsevier, 2008, p. 1311–1312. ISBN 978-1-4160-2999-1.
8. BORNHÖVD, E., PARTSCHT, K., FLAIG, M. J. et al. Bullous scabies and scabies triggered bullous pemphigoid. *Hautarzt*, 2001, 52, 1, p. 56–61.
9. BRAR, B. K., PALL, A., GUPTA, R. R. Bullous scabies mimicking bullous pemphigoid. *J. Dermatol.*, 2003, 30, 9, p. 694–696.
10. BURGDORF, W. H. C., PLEWIG, G., WOLF, H. H., LANDTHALER, M. *Braun-Falco's Dermatology*. Braun-Falco, O. (Editor Emeritus), Springer, 2009, p. 338–339, ISBN 978-3-540-29312-5
11. BURNS, T., BREATHNACH, S., COX, N., GRIFFITHS, C. *Rook's Textbook of Dermatology*. Wiley-Blackwell, 2012, 2, p. 38.1–38.61, ISBN 978-1-4051-6169-5.
12. COHEN, S. R. Cheyletiella dermatitis. A mite infestation of rabbit, cat, dog, and man. *Arch. Dermatol.*, 1980, 116, 4, p. 435–437.
13. COLLGROS, H., IGLESIAS-SANCHO, M., ALDUNCE, M. J. et al. *Dermanyssus gallinae* (chicken mite): an underdiagnosed environmental infestation. *Clin. Exp. Dermatol.*, 2013, 38, 4, p. 374–377.
14. DOGRAMACI, A. C., CULHA, G., OZCELIK, S. *Dermanyssus gallinae* infestation: an unusual cause of scalp pruritus treated with permethrin shampoo. *J. Dermatolog. Treat.*, 2010, 21, 5, p. 319–321.
15. FAIN, A., SCHEEPERS, L., DE GROOT, W. Long-lasting pruriginous dermatitis in a woman caused by an acarid dog parasite, *Cheyletiella yasguri* Smiley. *Rev. Med. Liege*, 1982, 37, 18, p. 623–625
16. GALVANY ROSSELL, L., SALLERAS REDONNET, M., UMBERT MILLET, P. Bullous scabies responding to ivermectin therapy. *Actas Dermosifiliogr.*, 2010, 101, 1, p. 81–84.
17. GEORGI, J. R., GEORGI, M. E. *Mites. Parasitology for Veterinarians*. W. B. Saunders Company, Philadelphia, 1990, p. 68–73.
18. HAUSTEIN, U. F. Bullous scabies. *Dermatology*, 1995, 190, 1, p. 83–84.
19. HILL, M., GORDON, R. An outbreak of dermatitis among troops in North Wales caused by rodent mites. *Ann. Trop. Med. Parasitol.*, 1945, 39, p. 46–62.
20. JÍROVEC, O. *Parasitologie pro lékaře*. SZN, Praha, 1954, s. 336–341.
21. JORDAAN, H. F., DU TOI, M. J., WHITAKER, D. Comment on the work of E. Köslér: „Transitory



- acantholytic dermatosis (Grover's disease) with *Sarcoptes scabiei* infection." *Hautarzt*, 1999, 50, 4, p. 305–306.
22. KADDU, S., MÜLLEGER, R. R., KERL, H. Grover's disease associated with *Sarcoptes scabiei*. *Dermatology*, 2001, 202, 3, p. 252–254.
  23. KÖSTLER, E. Transitory acantholytic dermatosis (Grover's disease) in sarcoptic scabies infection. *Hautarzt*, 1997, 48, 12, p. 915–917.
  24. LUCKY, A. W., SAYERS, C., ARGUS, J. D. et al. Avian mite bites acquired from a new source – pet gerbils: report of 2 cases and review of the literature. *Arch. Dermatol.*, 2001, 137, 2, p. 167–170.
  25. RIVERS, J. K., MARTIN, J., PUKAY, B. Walking dandruff and Cheyletiella dermatitis. *J. Am. Acad. Dermatol.*, 1986, 15, 5, p. 1130–1133.
  26. ROXANA, S. T., PIASERICO, S., BORDIGNON, M. et al. Bullous scabies simulating pemphigoid. *J. Cutan. Med. Surg.*, 2011, 15, 1, p. 55–57.
  27. TSIANAKAS, P., POLACK, B., PINQUILER, L. et al. Cheyletiella dermatitis: an uncommon cause of vesiculobullous eruption. *Ann. Dermatol. Venereol.*, 2000, 127, 10, p. 826–829.
  28. VAN BRONSWIJK, J. E., JANSEN, L. H., OPHOF, A. J. Invasion of a house by the dog parasite *Cheyletiella yasguri* (Smiley 1965), a mite causing prurigo in man. *Dermatologica*, 1972, 45, 5, p. 338–343.
  29. WOLFF, K., GOLDSMITH, L. A., KATZ, S. I., GILCHRIST, B. A., PALLER, A.S., JEFFELL, D. J. *Fitzpatrick's Dermatology in General Medicine*. McGraw Hill Medical, 2008, p. 2032–2033. ISBN 978-0-07-166904-7.
  30. WOZNIACKA, A., HAWRO, T., SCHWARTZ, R. A. Bullous scabies: a diagnostic challenge. *Cutis*, 2008, 82, 5, p. 350–352.

Do redakce došlo dne 9. 1. 2015.

Adresa pro korespondenci:  
 prim. MUDr. Lubomír Drlík  
 Dermatovenerologické oddělení  
 Šumnerská nemocnice, a s.  
 Nerudova 41  
 787 01 Šumperk  
 e-mail: drlik@nemspk.cz



## Ekzémy a dermatitidy, 3. rozšířené a aktualizované vydání Nina Benáková

Maxdorf 2013, 208 str., edice Farmakoterapie pro praxi / Sv. 59  
 ISBN: 978-80-7345-331-2  
 Cena: 195 Kč  
 Formát: 110x190 mm, V2 (vazba měkká)

### Anotace

Ekzémy a dermatitidy patří mezi nejčastější kožní choroby v ordinaci dermatologa, ale i praktického lékaře pro dospělé a děti. Mezi nejnámější, ale také terapeuticky nejnáročnější, patří atopická dermatitida, seboroická dermatitida, mikrobiální ekzém a stasis dermatitida u chronické žilní insuficience. Z pohledu kožních chorob z povolání jsou to především kontaktně alergické či iritativní dermatitidy. V třetím rozšířeném vydání zaměřeném na praxi jsou uvedeny základní diagnostické a diferenciálně diagnostické algoritmy, rozebrány zásady komplexní léčby a prevence a podrobněji rozvedeny kapitoly zevní léčby – z koplementárních léčiv především emoliencia a balneoterapie, z diferentních léčiv pak pravidla a režimy léčby kortikosteroidy a lokálními imunomodulátory. V přehledu jsou uvedeny i další, méně obvyklé či výzkumné možnosti léčby.

Objednávky zasílejte e-mailem nebo poštou: LD, s.r.o. Tiskárna Prager, Kováků 9, 150 00 Praha 5,  
 e-mail: tiskarnaprager@prager-print.cz, tel.: 251 566 585, mobil: 602 377 675.  
 Na objednávce uveďte i název časopisu, v němž jste se o knize dozvěděli.