

Naše první zkušenosti s infekcemi vyvolanými *Arthroderma benhamiae* (*Trichophyton* sp.)

Skořepová M.¹, Hubka V.^{2,3}, Polášková S.¹, Stará J.¹, Čmoková A.²

¹ Dermatovenerologická klinika 1. lékařské fakulty Univerzity Karlovy a Všeobecné fakultní nemocnice v Praze přednosta prof. MUDr. Jiří Štokr, CSc.

² Katedra botaniky, Přírodovědecká fakulta, Univerzita Karlova v Praze vedoucí doc. RNDr. Yvonne Němcová, Ph.D.

³ Laboratoř genetiky a metabolismu hub, Mikrobiologický ústav, Akademie věd České republiky, v. v. i., Praha vedoucí Mgr. Miroslav Kolařík, Ph.D.

SOUHRN

Trichophyton sp. anamorfa od *Arthroderma benhamiae* je relativně nový původce dermatofytóz na našem území. V období od 1. 1. 2012 do 31. 12. 2013 byl tento zoofilní dermatofyt izolován v laboratoři Dermatovenerologické kliniky u 25 pacientů. Určení druhu bylo potvrzeno molekulárně genetickou analýzou. U 15 pacientů byl sledován také klinický průběh a efekt léčby. Šlo o 12 dětí ve věku 2–10 let a jen 3 dospělé. Zdrojem infekce bylo v 9 případech morče, ve 2 případech přicházeli v úvahu jiní hlodavci a ve 3 případech pes. Inkubační doba byla 3–4 týdny. Klinický obraz nejevil odlišnosti oproti jiným infekcím vyvolaným zoofilními dermatofyty, až fluorescenci lézí ve Woodově světle, což je jinak charakteristické pro rod *Microsporum*, nikoli pro *Trichophyton*. V lokální léčbě se nejlépe uplatnily naftifin a ciklopiroxolamin. Klotrimazol se ukázal jako neúčinný. Léze ve kšticí se zhojily po 4–8 týdnech léčby perorálním terbinafinem.

Klíčová slova: dermatofytózy – *Arthroderma benhamiae* – diagnóza – terapie

SUMMARY

Our first Experiences with Infections Caused by *Arthroderma benhamiae* (*Trichophyton* sp.)

Trichophyton sp. anamorph of *Arthroderma benhamiae* is an emerging agent of dermatophytoses. During the period from 1. 1. 2012 to 31. 12. 2013 this zoophilic dermatophyte was isolated from 25 patients in the laboratory of the Clinic of Dermatology and Venereology. The identification of the species was confirmed by molecular methods. Clinical data and therapeutic outcome were available for 15 patients, 12 of them were children aged 2–10 years, only 3 were adults. Guinea pigs were the source of the infection in 9 cases, other rodents in 2 cases. In 3 cases infection from a dog was also possible. The incubation period ranged from 3 to 4 weeks. The clinical appearance of the lesions showed no particular difference from other infections by zoophilic dermatophytes, with the exception of green fluorescence in Wood's light which is otherwise characteristic for *Microsporum* (not *Trichophyton*) lesions. Naftifine or ciclopiroxolamine were effective in topical therapy of the lesions on the glabrous skin, whereas topical clotrimazole was ineffective. Scalp lesions healed after 4–8 weeks of oral terbinafine.

Key words: dermatophytoses – *Arthroderma benhamiae* – diagnosis – therapy

Čes-slov Derm, 89, 2014, No. 4, p. 192–198

ÚVOD

Do roku 1999 jsme byli zvyklí, že komplex *Trichophyton mentagrophytes* se dělil na řadu variet, z nichž jedna (*T. mentagrophytes* var. *interdigitale*) byla čistě antropofilní, další (*T. mentagrophytes* var. *mentagrophytes*, *T. mentagrophytes* var. *asteroides*, *T. mentagrophytes* var. *granulosum*, *T. mentagrophytes* var. *quinckeanum*, *T. mentagrophytes* var. *erinacei*, *T. mentagrophytes* var. *nodulare*, aj.) byly zoofilní. Dále bylo všeobecně přijímáno, že k této nepohlavní (anamorfní, imperfektní) formě, pojmenované *T. mentagrophytes*, existují dvě formy pohlavní (teleomorfní, per-

fektní), které dostaly v minulosti jména *Arthroderma benhamiae* a *Arthroderma vanbreuseghemii* [2].

Původní materiál (použitý původním autorem k popisu druhu) se od většiny dobře známých druhů dermatofyt, včetně *T. mentagrophytes*, nezachoval a bylo nutné nově ustanovit vhodný typový materiál, podle kterého by se mohla taxonomie řídit. V roce 1999 byl takto ustanoven nový typový materiál (neotyp) pro většinu klinicky významných druhů [4]. Podle nového konceptu není *T. mentagrophytes* příbuzný ani s jedním ze svých domnělých pohlavních stadií, tedy ani s *A. benhamiae*, ani s *A. vanbreuseghemii* (nejblíže má k *T. simii* a *T. schoenleinii* – už Sabouraud zařadil *Achorion quinckeanum* do stejného ro-

du s *Achorion schoenleinii*) [4, 5, 14]. Z některých variet se staly samostatné druhy, např. *T. erinacei* a *T. interdigitale* (druhý zmíněný druh má kmeny jak antropofilní, tak zoofilní, které se do značné míry liší morfologicky, hostitelskými preferencemi a klinickou manifestací). Zoofilní kmeny *T. interdigitale* podle dnešního pojetí odpovídají morfologicky i klinickou manifestací infekcí izolátům, které byly dříve označovány jako *T. mentagrophytes* [5, 14], ten je dnes klinicky takřka bezvýznamným druhem. *Arthroderma vanbreuseghemii* je druh považovaný za velmi blízký, ne-li identický druh s *T. interdigitale* [5, 14, 17]. *Arthroderma benhamiae* je také samostatný druh, jméno pro nepohlavní stadium ale po jejím odloučení od *T. mentagrophytes* dosud nebylo vytvořeno, a tak je tento druh nazýván jako „*Trichophyton* sp. anamorfa od *A. benhamiae*“, nebo jen „*A. benhamiae*“ [5, 14, 18].

V období od 1. 1. 2012 do 31. 12. 2013 jsme v mykologické laboratoři Dermatovenerologické kliniky 1. LF UK a VFN v Praze zachytili celkem 25 pacientů infikovaných tímto druhem. Z toho 15 pacientů se na naší klinice i léčilo, takže se můžeme podělit o zkušenosti s diagnostikou a léčbou infekcí vyvolaných *A. benhamiae*.

MATERIÁL A METODY

Soubor pacientů

Soubor pacientů léčených na klinice zahrnoval 15 pacientů, 5 mužského a 10 ženského pohlaví ve věku 2–76 let. Šlo o děti staré 2–10 let a tři dospělé ženy ve věku 30, 65 a 76 let.

Vyšetření

Vedle běžné anamnézy a aspexe byli čtyři pacienti vyšetřeni také ve Woodově světle. Ode všech pacientů byly odebrány šupiny nebo vlasy na mykologické vyšetření. Pro mikroskopické vyšetření byl zhotoven louhový preparát s 20% KOH. Další část materiálu byla určena ke kultivaci.

Kultivace, morfologie a uchovávání izolátů

Část materiálu byla přímo při odběru naočkována na Sabouraudův glukózový agar s chloramfenikolem (SGAC; Sabouraud Chloramphenicol Agar, Bio-Rad, Marnes-la-Coquette, France). Kultivace probíhala při pokojové teplotě po dobu 3 týdnů. Druhá identifikace probíhala na základě makromorfologických a mikromorfologických charakteristik a později byla potvrzena molekulárně genetickými metodami. U izolátu od pacienta č. 15 byla vyzkoušena diferenciací na chromogenním agaru (CandiSelect 4, Bio-Rad, Marnes-la-Coquette, France) navrhovaná Maysereem et al. [13].

Kultivace za účelem popisu makromorfologie kolonií probíhala při 25 °C ve tmě na následujících médiích: Sabouraudův glukózový agar s chloramfenikolem a cykloheximidem (SGACC; TRIOS, Praha, ČR), Sabouraudův glukózový agar (SGA; Himedia, Milano, Itálie), malt extrakt agar (MEA; Oxoid, Basingstoke, UK) a Takashio médium (TAK; 1 g peptonu, 2 g glukózy, 1 g MgSO₄ × 7 H₂O, 1 g KH₂PO₄ a 20 g agaru a 1 litr destilované vody).

Mikromorfologie byla sledována na MEA. Většina izolátů zkoumaných v této studii byla uložena do Sbírký kultur hub (CCF; Culture Collection of Fungi) na katedře botaniky Přírodovědecké fakulty University Karlovy v Praze.

Molekulárně genetické metody

DNA byla izolována ze 7–14 dní starých kultur za použití komerčního kitu ArchivePure DNA yeast and Gram2+ kit (5 PRIME Inc., Gaithersburg, Maryland) podle pokynů výrobce, ale s modifikovanými časy inkubace („lytic enzyme solution“, 2 h, 37 °C; „cell lysis solution“, 4 h, 64 °C). Izoláty byly identifikovány na základě vzoru proužků získaného metodou PCR-fingerprintingu s primerem M13-core (5'-GAGGGTGGCGGTTCT) podle dříve popsané metodiky [7] a následovalo porovnání tohoto vzoru s izolátem dříve určeným na základě ITS rDNA sekvence. U části izolátů byla provedena sekvenace ITS oblasti rDNA za použití primerů ITS5 (5'-GGAAGTAAAAGTCGTAACAAGG) a ITS4S (5'-CCTCCGCTTATTGATATGCTTAAG). Úsek byl namnožen primery za podmínek popsaných dříve [8]. Oba koncové primery byly použité k sekvenaci. Tyto izoláty byly identifikovány na základě shody ITS sekvence s ex-typovým kmenem *A. benhamiae* CBS 623.66 (Z98015) při použití serveru BLAST (<http://blast.ncbi.nlm.nih.gov/Blast.cgi>). Sekvence reprezentativního kmenu CCF 4800 byla uložena do EMBL databáze (European Molecular Biology Laboratory) pod přístupovým číslem LK054798.

Terapie

První volbou byla léčba lokální, při postižení kůže nebo při nedostatečném účinku lokálních antimykotik byla nasazena perorální terapie terbinafinem v dávce 125 mg/den u dětí, 250 mg/den u dospělých. Před léčbou a po 4 týdnech léčby byly vyšetřeny jaterní testy.

VÝSLEDKY

Klinické vyšetření

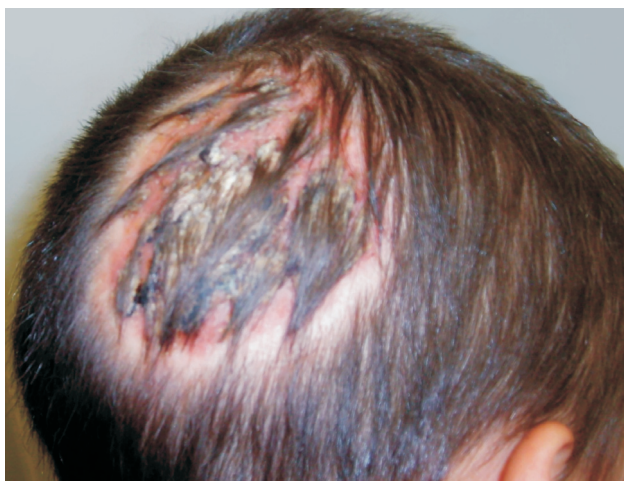Klinické údaje o pacientech jsou shrnuty v tabulce 1. Dvanáct pacientů mělo léze jen na hladké kůži, dva na kůži i ve kštici, jeden pouze ve kštici. U 5 pacientů byl postižen obličej. Léze ve kštici nabyla ve dvou případech formu kerionu (obr. 1). Ložiska na hladké kůži byla erytematoskvamózní s infiltrovaným, živě červeným lemem. Ve dvou případech jsme na lemu pozorovali pustuly, v jednom vezikuly (obr. 2). Fluorescence lézí ve Woodově světle byla pozitivní u 3 ze 4 vyšetřovaných případů. Při pátrání po predispozičních faktorech jsme u všech tří dospělých pacientek zjistili, že trpěly chronickou dermatózou léčenou intermitentně kortikoidními externy (pacient č. 2 dermatitis seborrhoica capillitii, č. 4 eczema nummular, č. 8 lichen ruber planus). Z 12 dětí byly 4 atopické, což je jen lehce nad hranici udávaného výskytu atopie v běžné populaci (25–30 %).

Epidemiologické šetření

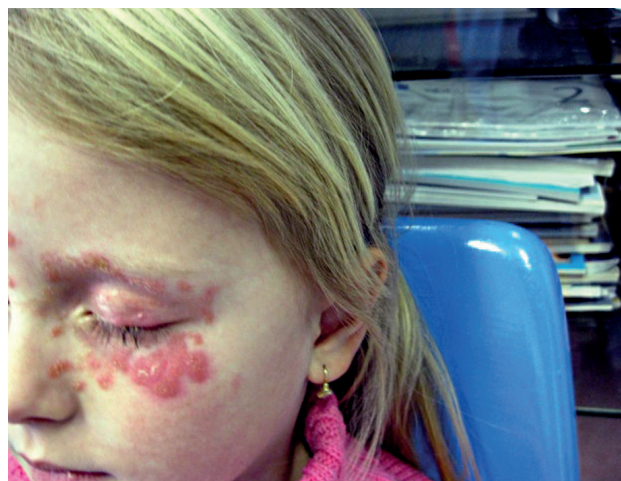V devíti případech bylo zdrojem infekce morče, ve 2 případech byli v rodině ještě další hlodavci. Ve 2 přípa-

Tabulka 1. Klinické a epidemiologické údaje o pacientech infikovaných *Arthroderma benhamiae*

Pořadové číslo	Vzorek	Pohlaví	Věk	Lokalizace	Klinický obraz	Zdroj	Predispozice
1	CCF 4847	žena	9	předloktí	erytém, krusty	nezjišťován	žádná
2	CCF 4848	žena	76	obličej, kštice, předloktí	erytém, infiltrace okrajů, kerion	morče	dermatitis seborrhoica
3	CCF 4849	muž	8	obličej	erytém, skvamy	morče	atopie
4	CCF 4850	žena	30	stehno	erytém, krusty, pustuly	morče	eczema nummulare
5	CCF 4851	žena	9	hrudník, záda	erytém, infiltrace okrajů	různí hlodavci, pes	žádná
6	CCF 4852	žena	6	obličej	erytém, pustuly	morče	atopie
7	CCF 4853	muž	6	krk, záda	erytém, skvamy	babička? pes?	žádná
8	SK 317	žena	65	ruka	erytém, papuly	neudává	lichen planus
9	CCF 4854	muž	4	obličej, kštice, břicho	erytém, infiltrace okrajů, skvamy	morče	žádná
10	SK 337	žena	6	šíje	erytém, infiltrace okrajů	morče	atopie
11	SK 813	žena	10	obličej, záda	erytém, skvamy	morče	žádná
12	SK 2533	žena	8	hrudník	erytém, infiltrace okrajů, skvamy	nezjišťován	žádná
13	CCF 4855	muž	10	hrudník	erytém, infiltrace okrajů, skvamy, vesikuly	morče, křeček, pes	žádná
14	CCF 4800	muž	6	kštice	kerion	pes?	žádné
15	CCF 4856	žena	2	předloktí	erytém, infiltrace okrajů, skvamy	morče	atopik



Obr. 1. Tinea capitis vyvolaná *A. benhamiae* (kerion Celsi)

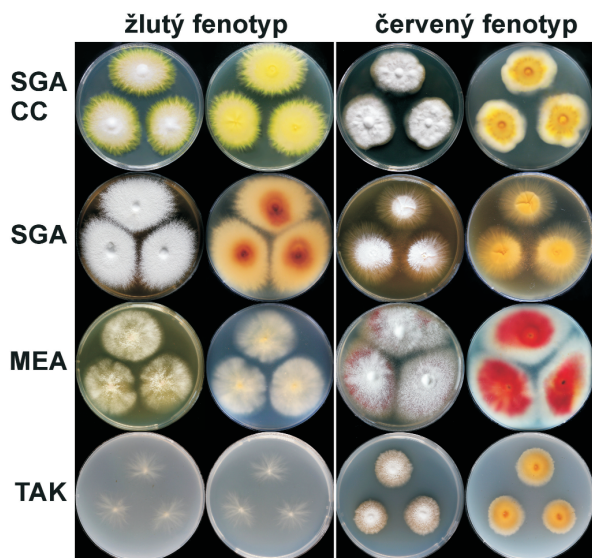


Obr. 2. Tinea faciei vyvolaná *A. benhamiae*

dech mohl být zdrojem infekce i pes, laboratorně jsme si to však nemohli ověřit. U pacienta č. 7 přichází v úvahu pes jako jediný známý zdroj – asi 3 týdny před propuknutím nemoci byla v rodině na návštěvě babička se psem, kterého si měsíc předtím pořídila z útulku. Babička měla rovněž erytematoskvamózní lézi na bradě. Interhumánní přenos v rodinách jsme nepozorovali. Ve 2 případech bylo možno z anamnézy stanovit i inkubační dobu – 3 až 4 týdny.

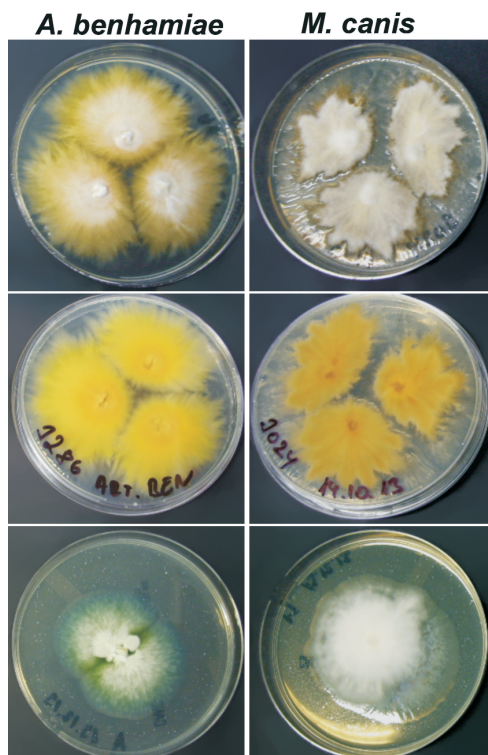Morfologie

Mezi izoláty *A. benhamiae* se dají rozeznat dvě velmi odlišné fenotypové varianty, které jsou v literatuře nazývány jako žlutý a červený (případně bílý) fenotyp [11, 18]. Názvy pramení z produkce žlutého nebo červeného pigmentu. Rozdílné pigmenty mohou být u obou fenotypů současně pozorovány na MEA, žlutý pigment je nejvýraznější na SGAC nebo na SGACC (obr. 3). Obě varianty se podstatně liší ve svém makroskopickém vzhledu na všech

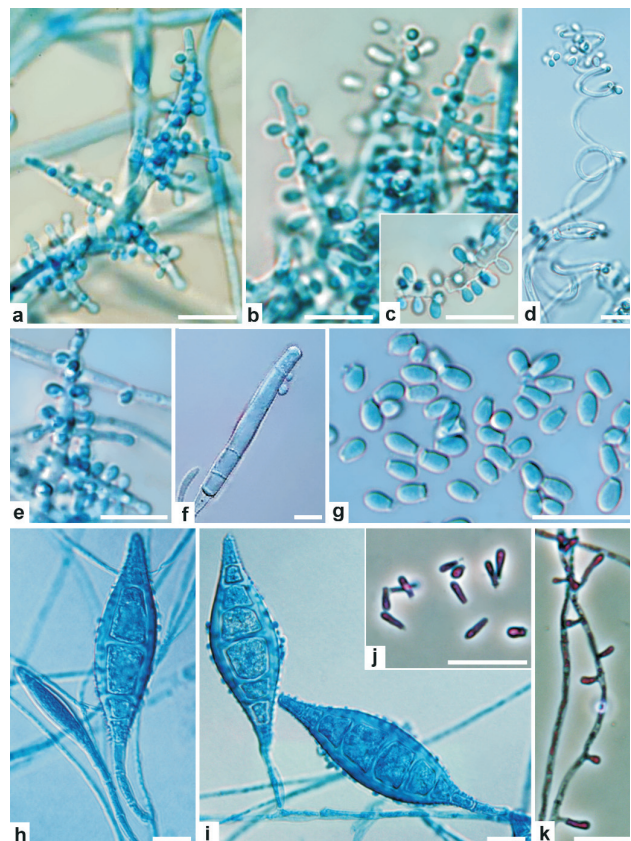


Obr. 3. Kolonie žlutého a červeného fenotypu *A. benhamiae* po 3 týdnech kultivace při 25 °C na různých médiích SGACC, Sabouraudův glukózový agar s chloramfenikolem a cykloheximidem; SGA, Sabouraudův glukózový agar; MEA, malt extrakt agar; TAK, Takashio médium.

zkoumaných médiích (viz obr. 3). Zatím nebyl popsán, a ani my jsme nezaznamenali, žádný vztah mezi fenotypem a genotypem ITS rDNA. Oba fenotypy mají i identický profil proužků při PCR-fingerprintingu s M13-core



Obr. 4. Srovnání kolonií *M. canis* a *A. benhamiae*. První řada: kolonie na Sabouraudově glukózovém agaru s chloramfenikolem po 3 týdnech kultivace při 25 °C; druhá řada: reverz kolonií; třetí řada: zabarvení na chromogenním agaru Candiselect 4.



Obr. 5. Mikromorfologie *A. benhamiae* (a–g) a *M. canis* (h–k). *A. benhamiae*: (a–c, e) konidiofory, (d) spirální vlákna, (f) makrokonidie, (g) mikrokonidie. *M. canis*: (h–i) makrokonidie, (j) mikrokonidie, (k) konidiofor nesoucí mikrokonidie.

primerem. Mezi českými pacienty je zastoupený s výraznou převahou žlutý fenotyp (zhruba 4–5 : 1).

Třítýdenní kolonie žlutého fenotypu na SGAC a na SGACC jsou ploché, v centru chmýřité, bílé, na okraji roste kolonie převážně pod povrchem agaru a je žlutá s paprscitým okrajem, spodní strana je zářivě žlutá až zlatožlutá (viz obr. 3 a 4). Makromorfologie může silně připomínat *Microsporum canis* (obr. 4). Morfologie kolonií na SGA bez přidaných antibiotik se podstatně mění a kolonie jsou u obou fenotypů bělavé a výrazně granulární (viz obr. 3). Kolonie na MEA jsou bílé, jemně až hrubě granulární, spodní strana je žlutě, nebo červeně zabarvená. Na Takashio médiu rostou oba fenotypy velmi odlišně, žlutý fenotyp roste paprscitě a převážně pod povrchem agaru, kdežto kolonie červeného fenotypu jsou granulární (viz obr. 3). Na agaru CandiSelect 4 jsme po 3 dnech pozorovali stopy modrého zbarvení na spodině kolonie *A. benhamiae*, po týdnu je rozdíl oproti *M. canis* naprosto zřetelný. Kolonie *A. benhamiae* je světle modrá, kolonie *M. canis* zůstává bílá (viz obr. 4).

V mikrokultuře jsou patrné četné kulaté, kapkovité, hruškovité, z menší části též cylindrické mikrokonidie (obr. 5g) uspořádané hroznovitě na spoje větvených konidioforech. Terminální hyfy konidioforů se zužují a působí zašpičatělým vzhledem (obr. 5a,b,e), na vrcholu každé takové větve bývá terminální konidie. V kultuře jsou pří-

Tabulka 2. Výsledky lokální léčby

Pacient	Věk	Klinický obraz	Lokalizace	Lék	Zhojení	Poznámka
2	76	erytém, infiltrace okrajů	obličej, předloktí, kštica	ekonazol	za 5 týdnů	kůže zhojena, kštica kerion
3	8	erytém, skvamy	obličej	ciklopiroxolamin	za 6 týdnů	klotrimazol bez efektu
6	6	erytém, pustuly	obličej	naftifin	za 3 týdny	
7	6	erytém, skvamy	krk, záda	ciklopiroxolamin	za 10 týdnů	
8	65	erytém, papuly	ruka	ciklopiroxolamin	za 6 týdnů	
10	6	erytém, infiltrace okrajů	šije	ciklopiroxolamin	za 8 týdnů	
11	10	erytém, skvamy	obličej, záda	naftifin	za 2 týdny	záda zhojena, obličej nikoli
13	10	erytém, infiltrace okrajů, skvamy, vezikuly	hrudník	ciklopiroxolamin	za 5 týdnů	
15	2	erytém, infiltrace okrajů, skvamy	předloktí	ciklopiroxolamin	za 7 týdnů	

Tabulka 3. Výsledky perorální léčby

Pacient	Věk	Klinický obraz	Lokalizace	Lék	Efekt	Poznámka
1	9	erytém, krusty	předloktí	TER 1 týden 125 mg/d	po 8 týdnech zhojena	TER po týdnu vysazen pro NÚ
2	76	erytém, infiltrace okrajů, kerion	kštica	TER 4 týdny 250 mg/d	po 4 týdnech zhojena	
4	30	erytém, krusty, pustuly	stehno	TER 2 týdny 250 mg/d	po 8 týdnech zhojena	mykid?, exantém?
5	9	erytém, infiltrace okrajů	hrudník, záda	TER 8 týdnů 125 mg/d	po 8 týdnech zhojena	klotrimazol bez efektu, mykid
9	4	erytém, infiltrace okrajů, skvamy	obličej, kštica, břicho	TER 8 týdnů 125 mg/d	po 8 týdnech zhojena	
11	10	erytém, skvamy	obličej	TER 2 týdny 250 mg/d	po 3 týdnech zhojena	
14	6	kerion	kštica	TER 8 týdnů 125 mg/d	po 8 týdnech zhojen	reziduální alopecie

Vysvětlivky: TER = terbinafin, NÚ = nežádoucí účinky

tomna i spirální vlákna (obr. 5d) a u některých kmenů také doutníkovité makrokonidie s tenkou hladkou stěnou (obr. 5f). Naproti tomu většina kmenů *M. canis* produkuje velké množství vřetenovitých, tlustostěnných, bradavčitých makrokonidií (obr. 5h,i), mikrokonidie jsou produkovány obvykle v menších množstvích, jsou přisedlé na nediferencovaných hyfách (konidioforech) a protáhlejší (obr. 5j,k) než u *A. benhamiae*.

Terapie

Výsledky lokální léčby jsou shrnuty v tabulce 2. Většina pacientů byla léčena 2% ciklopiroxolaminem, ke zhojení došlo po 5–10 týdnech. Rychlejší hojení bylo pozorováno u dvou pacientů léčených 1% naftifinem – 2–3 týdny. Za povšimnutí stojí, že pacienti č. 3 a 5 byli ještě před mykologickým vyšetřením léčeni 1% klotrimazolem. Klotrimazol nejenže ne navodil hojení, ale ani neovlivnil životaschopnost *A. benhamiae* při kultivaci.

Výsledky celkové léčby terbinafinem jsou shrnuty v tabulce 3. Doba podávání byla u ložisek na hladké kůži 1–2 týdny, u jedné pacientky 8 týdnů, ke klinickému zhojení kožních lézí došlo po 3–8 týdnech. Při postižení kštica byl terbinafin podáván 4–8 týdnů, ke klinickému zhojení došlo po 4–8 týdnech. Zvýšení jaterních testů nebylo pozorováno. U pacientky č. 1 musel být terbinafin vysazen po týdnu pro bolesti hlavy. Tato pacientka byla však ještě 4

měsíce po vysazení terbinafinu opakovaně vyšetřována na neurologii pro chronickou cefaleu, souvislost s terbinafinem je proto nejasná. U pacientky č. 4 se po 10 dnech užívání terbinafinu objevil svědivý výsev charakteru pityriasis rosea. Přetrvával i po ukončení léčby a po zhojení mykózy, kdy plynule přešel do podoby numulárního ekzému, kterým pacientka trpěla již před mykózou. Z kliniky nevyplývá, zda šlo o lékový exantém nebo o mykid. Pacientka č. 5. měla makulozní mykid na pažích, dlaních a ploskách ještě před nasazením léčby.

DISKUSE

Arthroderma benhamiae je pro klinické mykology u nás novým druhem. Přitom chov morčat má v ČR dlouhou tradici a druh *A. benhamiae* byl mezi morčaty u nás v minulosti dokumentován [6], ale jeho izolace z lidského klinického materiálu je zcela nová a v ČR zatím nepublikovaná. V našich kulturách se první žlutě pigmentující izoláty, které makroskopicky vypadaly jako *M. canis*, ale infekce byla získána od morčete, začaly objevovat v roce 2011.

Zprávy o vysokém výskytu zoonózy způsobené *A. benhamiae* přichází zejména z Německa [12]. Časovou ohraničenost výskytu zoonózy v Evropě dobře dokumentuje

Tabulka 4. Shody a rozdíly mezi *Arthroderma benhamiae* a *Microsporium canis*

Znak	<i>Microsporium canis</i>	<i>Arthroderma benhamiae</i>
Fluorescence lézí ve Woodově světle	ano	ano
Zdroj infekce	kočka, pes	morče, králík, činčila, (pes)
Žlutý pigment na spodině kolonií (SGAC+chl., nebo SGACC+chl.+cyc.)	ano	ano (většina kmenů; červený fenotyp ne)
Makrokonidie	vřetenovité, s hrubou a tlustou stěnou; většinou hojně	doutníkovité (cyklindrické), hladké; jen zřídka
Mikrokonidie	hlavně cyklindrické a kyjovité; poměrně málo	kapkovité, méně často cyklindrické; velmi hojně
Konidiofory (s mikrokonidiemi)	mikrokonidie přisedlé na nediferencovaných hyfách	slabě větvené, konidie hroznovitě uspořádané, terminální větve se zužují k vrcholu
Spirální vlákna	ne	ano
Zabarvení na Candiselect agar 4	bezbarvé nebo fialové	tyrkysově modré

popis vůbec prvního případů ve Švýcarsku v roce 2004 [3]. Velmi pečlivé epidemiologické studie z Japonska [19] ukazují, že v této zemi v roce 1980 nebyla *A. benhamiae* ještě přítomna. Poprvé byl druh *A. benhamiae* v Japonsku popsán u králíka v roce 1997 [9], v návaznosti na to se objevily i první případy tinea corporis u lidí [10]. Jako zdroj infekce se v německé literatuře uvádějí morčata, v japonské hlavně králíci [1, 10, 15]. V našem souboru se jako možné zdroje objevili i psi. Nejnovější veterinární studie zjistila, že u psů s dermatofytózou se *A. benhamiae* nachází poměrně často [16]. Většinou jde o psy loveckých plemen, kteří se často pohybují venku.

Braun et al. [1] se zmiňují o tom, že *A. benhamiae* může být v kultuře snadno zaměněna za jiné žlutě pigmentující druhy dermatofyt – *M. canis* nebo *T. erinacei*. K záměně s *M. canis* může přispět i skutečnost, že léze fluoreskují ve Woodově světle. K odlišení od *M. canis* je třeba hodnotit nejen makroskopický vzhled, ale ověřit si i mikroskopický obraz kultury. Naštěstí většina kmenů *A. benhamiae* ochotně sporuluje už v primokultuře. U nesporelujících kmenů nastává problém, protože ověření identifikace molekulárními metodami není u nás v dermatomykologii běžná praxe. Jako slibná a pro rutinní laboratoř dostupná metoda se jeví diferenciací na chromogenním agaru CandiSelect 4, kde se *A. benhamiae* barví tyrkysově modře, kdežto *M. canis* se barví růžově až fialově [13]. Shody a rozdíly mezi *A. benhamiae* a *M. canis* jsou shrnuty v tabulce 4.

Správná identifikace původce není důležitá jen z hlediska epidemiologického, ale i z hlediska terapeutického. Podle německých autorů je druh *M. canis* málo citlivý na terbinafin a doporučují k léčbě spíše griseofulvin, flukonazol nebo itraconazol, kdežto pro léčbu infekcí *A. benhamiae* doporučují terbinafin v kombinaci s externí aplikací ciklopiroxolaminu [1]. U nás je k léčbě tinea capitis u dětí povolen pouze terbinafin, takže možnost volby odpadá. V našem souboru byl terbinafin podáván po dobu 1–2 týdnů u infekcí hladké kůže, po dobu 4–8 týdnů u infekce kštice. U pacientů jsme ale pozorovali rozdíly v délce léčby u antimykotických extern v rozmezí 5–8 týdnů při aplikaci ciklopiroxolaminu, kdežto jen 2–3 týdny při aplikaci naftifinu.

Klotrimazol aplikovaný u dvou pacientů ještě před mykologickým vyšetřením byl zjevně neúčinný.

Léze na hladké kůži nebyly mimořádně zánětlivé ve srovnání s infekcemi *M. canis* nebo *T. interdigitale*. Ve kštici však *A. benhamiae* vyvolává často silně zánětlivé keriony [1, 15] (viz obr. 1). Na rozdíl od mikrosporíe, kde ložiska prakticky vždy zarůstají *ad integrum*, se po infekci *A. benhamiae* může objevit jizevnatá alopecie [15], v našem souboru u pacienta č. 14. Včasné stanovení správné diagnózy a původce je tedy důležité i jako prevence trvalých následků. V průběhu infekce jsme pozorovali výskyt mykoidu, který může být těžko odlišitelný od lékového exantému.

Závěrem lze shrnout důležitá fakta:

1. *A. benhamiae* může být v laboratoři snadno zaměněna za *M. canis*.
2. Zdrojem infekce je zpravidla morče, ale může jím být i králík, činčila, nebo pes.
3. Léze fluoreskují ve Woodově světle žlutozeleně.
4. Na hladké kůži klinický obraz odpovídá běžné tinea corporis, ve kštici je tendence k tvorbě kerionů.
5. K lokální léčbě doporučujeme naftifin nebo ciklopiroxolamin; klotrimazol je zřejmě neúčinný.
6. U kerionu je potřeba celková terapie terbinafinem v délce 4–8 týdnů.

LITERATURA

1. BRAUN, S., JAHN, K., WESTERMANN, A., BRUCHGERHARZ, D., REIFENBERGER, P. D. J. Tinea barbae profunda durch *Arthroderma benhamiae*. *Hautarzt*, 2013, 64, p. 720–722.
2. FRAGNER, P., HEJTMÁNEK, M. *Určování dermatofytů*. Olomouc: Univerzita Palackého v Olomouci, 1990, 190 p.
3. FUMEAUX, J., MOCK, M., NINET, B., et al. First report of *Arthroderma benhamiae* in Switzerland. *Dermatology*, 2004, 208, p. 244–250.
4. GRÄSER, Y., KUIJPERS, A. F. A., PRESBER, W., DE HOOG, G. S. Molecular taxonomy of *Trichophyton mentagrophytes* and *T. tonsurans*. *Med. Mycol.*, 1999, 37, p. 315–330.

5. GRÄSER, Y., SCOTT, J., SUMMERBELL, R. The new species concept in dermatophytes – a polyphasic approach. *Mycopathologia*, 2008, 166, p. 239–256.
6. HEJTMÁNEK, M., HEJTMÁNKOVÁ, N. Hybridization and sexual stimulation in *Trichophyton mentagrophytes*. *Folia Microbiol.*, 1989, 34, p. 77–79.
7. HUBKA, V., KOLAŘÍK, M. β -tubulin paralogue *tubC* is frequently misidentified as the *benA* gene in *Aspergillus* section *Nigri* taxonomy: primer specificity testing and taxonomic consequences. *Persoonia*, 2012, 29, p. 1–10.
8. HUBKA, V., KUBATOVA, A., MALLATOVA, N. et al. Rare and new aetiological agents revealed among 178 clinical *Aspergillus* strains obtained from Czech patients and characterised by molecular sequencing. *Med. Mycol.*, 2012, 50, p. 601–610.
9. KANO, R., NAKAMURA, Y., YASUDA, K., et al. The first isolation of *Arthroderma benhamiae* in Japan. *Microbiol. Immunol.*, 1998, 42, p. 575–578.
10. KAWASAKI, M., ASO, M., INOUE, T., et al. Two cases of tinea corporis by infection from a rabbit with *Arthroderma benhamiae*. *Jap. J. Med. Mycol.*, 1999, 41, p. 263–267.
11. KAWASAKI, M., ANZAWA, K., TAKEDA, K., et al. Genetic and phenotypic variations among F1 progenies of *Arthroderma benhamiae*. *Jap. J. Med. Mycol.*, 2008, 49, p. 103–110.
12. KRAEMER, A., HEIN, J., HEUSINGER, A., MUELLER, R. Clinical signs, therapy and zoonotic risk of pet guinea pigs with dermatophytosis. *Mycoses*, 2013, 56, p. 168–172.
13. MAYSER, P., BUDIARDJA, D. A simple and rapid method to differentiate *Arthroderma benhamiae* from *Microsporum canis*. *J. Dtsch. Dermatol. Ges.*, 2013, 11, p. 322–327.
14. NENOFF, P., HERRMANN, J., GRÄSER, Y. *Trichophyton mentagrophytes sive interdigitale*? A dermatophyte in the course of time. *J. Dtsch. Dermatol. Ges.*, 2007, 5, p. 198–202.
15. NENOFF, P., SCHULZE, I., UHRLASS, S., KRÜGER, C. Kerion Celsi durch den zoophilen Dermatophyten *Trichophyton* species von *Arthroderma benhamiae* bei einem Kind. *Hautarzt*, 2013, 64, p. 846–850.
16. SIEKLUCKI, U., OH, S. H., HOYER, L. L. Frequent isolation of *Arthroderma benhamiae* from dogs with dermatophytosis. *Vet. Dermatol.*, 2014, 25, p. 39–41.
17. SYMOENS, F., JOUSSON, O., PLANARD, C., et al. Molecular analysis and mating behaviour of the *Trichophyton mentagrophytes* species complex. *Int. J. Med. Microbiol.*, 2011, 301, p. 260–266.
18. SYMOENS, F., JOUSSON, O., PACKEU, A., et al. The dermatophyte species *Arthroderma benhamiae*: intraspecies variability and mating behaviour. *J. Med. Microbiol.*, 2013, 62, p. 377–385.
19. TAKEDA, K., NISHIBU, A., ANZAWA, K., MOCHIZUKI, T. Molecular epidemiology of a major subgroup of *Arthroderma benhamiae* isolated in Japan by restriction fragment length polymorphism analysis of the non-transcribed spacer region of ribosomal RNA gene. *Jpn. J. Infect. Dis.*, 2012, 65, p. 233–239.

Poděkování: Molekulárně genetická část byla podpořena projektem GAUK1344214.

Do redakce došlo dne 16. 7. 2014.

Adresa pro korespondenci:
 Doc. MUDr. Magdalena Skořepová, CSc.
 Dermatovenerologická klinika I. LF UK a VFN v Praze
 U Nemocnice 2
 128 08 Praha 2
 e-mail: mykologie.vfn@seznam.cz