

# Klinický případ: Diseminované silně svědivé keratotické papuly

Jedličková H.<sup>1</sup>, Březinová E.<sup>1</sup>, Feit J.<sup>2</sup>

<sup>1</sup>I. dermatovenerologická klinika LF Masarykovy univerzity a FN u sv. Anny v Brně  
přednosta prof. MUDr. Vladimír Vašků, CSc.

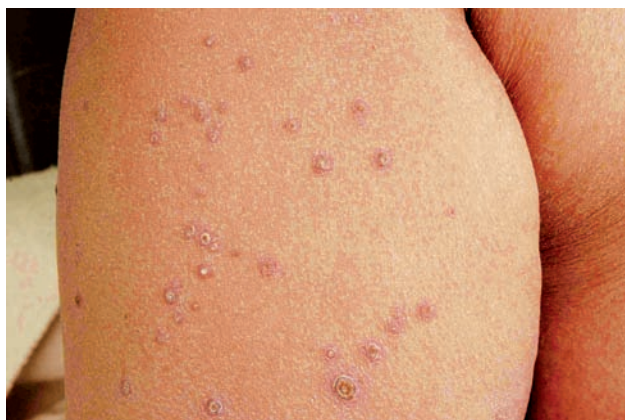<sup>2</sup>MDgK plus s.r.o. bioptická laboratoř, Újezd u Brna  
vedoucí lékař MUDr. Jarmila Klusáková, Ph.D.

*Čes-slov Derm*, 89, 2014, No. 2, p. 77–79

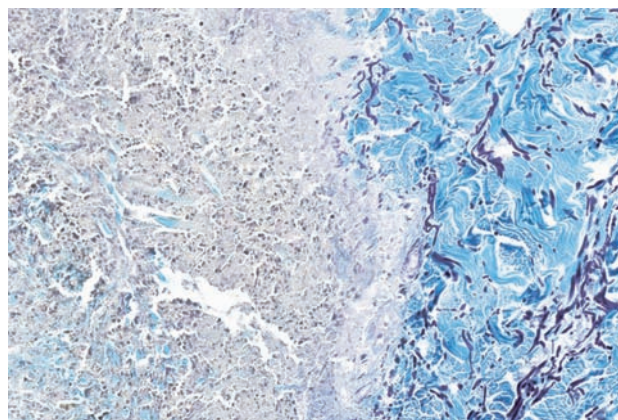
Pacientkou byla 58letá žena. Její otec zemřel v 70 letech na komplikace diabetu, matka v 51 letech na cirhózu jater, rovněž trpěla cukrovkou. Pacientka se léčila s diabetes mellitus druhého typu s angiopatií a chronickou renální insuficiencí, ischemickou chorobou srdeční, ischemickou chorobou dolních končetin, chronickou obstrukční plicní nemocí, hypertenzí s mitrální regurgitací. Recentně prodělala non-Q infarkt myokardu, před 5 lety amputaci levé dolní končetiny pod kolenem pro diabetickou gangrénu. V dalších diagnózách byla obezita, hepatopatie, hyperlipidémie, vertebrogenní algický syndrom. Trvale užívala inzulin, spironolakton, metoprolol, furosemid, ator-

vastatin, pantoprazol, kyselinu acetylsalicylovou, ramipril, trimetazidin, izosorbid mononitrát, klopidogrel. Alergii udávala na bromazepam, molsidomin, sertralin. Abúzus negovala, v minulosti kouřila.

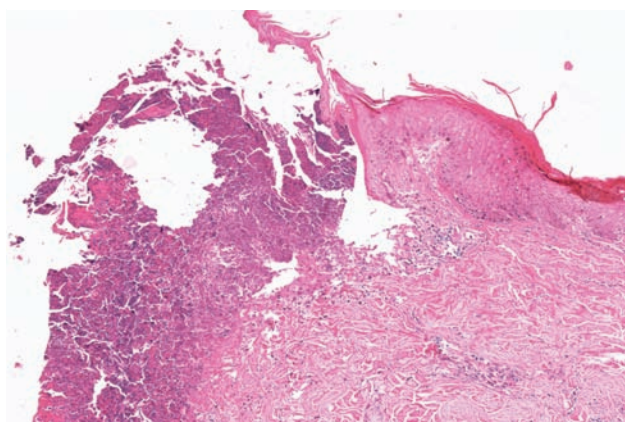
Kožní onemocnění začalo v září 2010 jako silně svědící papulózní exantém na zádech, který nereagoval na léčbu lokálními kortikosteroidy, sírovou masťou a promethazinem. Při vyšetření měla pacientka generalizovaný výsev desítek papul hnědavého zbarvení, krytých žlutou krustou vzhledu čepu velikosti 3–8 mm (obr. 1). Byla provedena excize jedné papuly z pravé paže (obr. 2–3). Na pravém bérce a amputačním pahýlu byly patrné projevy mikrobiálního ekzému.



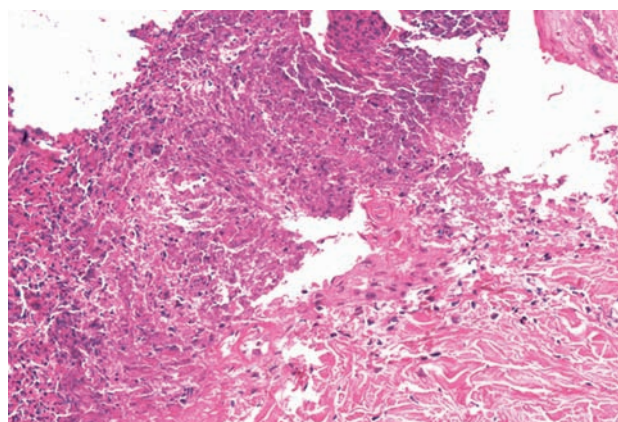
Obr. 1.



Obr. 3.



Obr. 2a.



Obr. 2b.

## HISTOPATOLOGICKÝ NÁLEZ

V biopsii z projevu byla zachycena ohraničená nekróza epidermis, zasahující do horního koria. Kromě zbytků zánětlivých buněk a keratinu obsahovala četné fragmenty i dlouhá vlákna kolagenu, které dosahovaly až k povrchu nekrotického čepu. Cévy s edémem, zánětlivý infiltrát perivazálně byl minimální. Barvení PAS, elastika orcein, Giemsa, Gram byla negativní (obr. 2, 3).

Vyšetření přímou imunofluorescencí (antiIgG,A,M,C3, fibrin) a nepřímou imunofluorescencí (antiIgG, A, M) byla negativní.

### Závěr

Reaktivní perforující kolagenóza při diabetu s angiopatií a renálním selháváním.

## PRŮBĚH

Při terapii lokálními středně účinnými steroidy a krémy s ureou se kožní nález stabilizoval, projevy se pomalu hojily s jizvením. Progredovala ale dekompenzace srdeční, hepatopatie, retence dusíkatých látek, elevace leukocytů a CRP. Cévní vyšetření ukázalo kritickou poruchu prokrvení pravé dolní končetiny, proto byla elektivně provedena perkutánní transluminární angioplastika arterií pravého bérce. Následně byla pacientka přeložena na spádové interní oddělení, kde v lednu 2011 zemřela.

## DISKUSE

Reaktivní perforující kolagenóza (RPK) byla popsána v roce 1967 Mehreganem [8]. Je to vzácné onemocnění, u kterého se v současnosti rozlišují dvě formy. První je velmi vzácná a projevuje se již v dětství občasnými recidivami výsevů nečetných papul s čepem, které se hojí jizvou. Výsevy přetrvávají do dospělosti. Bývá spojována s Downovým syndromem, může se objevit po traumatu. Typickým místem výsevu jsou dorsa rukou a předloktí. Považuje se za hereditární onemocnění. Byly popsány autosomálně dominantní i recesivní dědičnost i sporadické případy [14].

Druhá forma, tzv. získaná forma (RPK *acquisita*), se objevuje v dospělosti, typicky u pacientů s renálním selháváním a diabetem. Projevy jsou diseminované, na končetinách na extenzorových plochách, na trupu, vzácněji i na hlavě, mohou splývat i do větších ložisek. RPK byla popsána sporadicky u řady dalších onemocnění – u jiných renálních selhávání než u diabetu, u lymfomu, myelodysplastického syndromu, hypothyreózy, hyperparathyroidismu, hepatopatií, a hepatálního karcinomu, karcinomu Vaterské papily, karcinomu štítné žlázy, revmatoidní artritidy, dermatomyozitidy, Wegenerovy granulomatózy, u HIV pacientů aj. [5, 6, 7], dále v asociaci se svědivými dermatózami jako lichen amyloidosus, scabies a atopický ekzém [1]. Získanou formou podle některých studií trpí až 10 % pacientů podstupujících hemodialýzu [10].

Dermatózy, u kterých nacházíme defekt epidermis s vylučováním degenerovaného vaziva a buněčného detritu Patterson navrhl rozdělit do tří skupin:

1. perforace jako náhodný nález v biopsii,
2. sekundární perforace (např. u granuloma annulare, pseudoxanthoma elasticum a chondrodermatitis nodularis chronica helioides),
3. primární perforující dermatózy [11].

Skupina primárních perforujících dermatóz zahrnuje kromě časné a získané RPK morbus Kyrle seu hyperkeratosis follicularis et parafollicularis in cutem penetrans, elastosis perforans serpiginosa Lutz-Miescher a perforující folikulitis. Weedon sem řadí i perforující veruciformní kolagenom, asociovaný s traumatem [14].

U všech těchto jednotek bylo popsáno transepidermální vylučování degenerovaných kolagenních a/nebo elastických vláken. V klinické diferenciální diagnóze je nutno odlišit kromě dalších perforujících dermatóz i prurigo nodularis, infekční projevy virové, bakteriální i mykotické, či keratoakantomy. U naší pacientky jsme v počátku onemocnění uvažovali o pruriginózních projevech, pityriasis lichenoides et varioliformis acuta a vaskulitidě.

Při RPK dochází po neznámém podnětu, spolu s mechanickým faktorem (trauma, škrábání), k degradaci kolagenu a zánětlivým změnám koria a k vytvoření transepidermálního tunelu v hyperplastické epidermis, kterým se vylučují vlákna kolagenu a buněčný detritus. Doprovodným jevem je intenzivní pruritus, po škrábání se objevuje Köbnerův fenomén.

Histologicky je v počátečních fázích patrná hyperplazie epidermis s tvorbou akantotických čepů. V další fázi dochází k vylučování degradovaných kolagenních vláken transepidermálně, typické tunely v epidermálních čepích nebo v miskovitěm defektu epidermis. V pozdní fázi je epidermis atrofická, uprostřed s ulcerací, hyperplazie je patrná pouze v okrajích defektu, s hyperkeratotickým a parakeratotickým čepem, tvořeným keratinem, se zbytky zánětlivých buněk a kolagenem, který lze detekovat barvením podle Massona nebo van Giesona. Mohou být detekována i elastická vlákna, v okrajích defektu byly identifikovány receptory 67 kDa pro elastin na keratocytech [2]. V infiltrátu jsou převážně neutrofilové.

Vylučovaným materiálem u perforujících kolagenóz je především kolagen, u elastosis perforans serpiginosa (EPS) se jedná o poškozená elastická vlákna, i když je kromě elastiky patrné i poškození kolagenních vláken. Je otázkou, nakolik jsou jednotlivé jednotky specifické a nakolik je mechanismus poškození epidermis a koria s vylučováním materiálu jednotlivým faktorem všech těchto dermatóz. Byla popsána řada případů kombinujících znaky několika perforujících dermatóz [12]. Velmi podstatným se jeví trauma epidermis i koria, ať už způsobené škrábáním nebo tlakem. U chondrodermatitis nodularis helioides bylo popsáno poškození boltce přeležením ve spánku i tlakem mobilního telefonu. Vazivo ale může být poškozeno či abnormálně syntetizováno u metabolických chorob a poruch vaziva (diabetes, urémie, syndrom Ehlers Danlos) nebo poškozeno léky (EPS indukovaná penicilaminem) [15].



Kolagenní vlákna ve vylučovaném materiálu jsou elektronmikroskopicky normální, pravděpodobná je proto biochemická alterace [10, 14]. Imunofluorescenčně byl detekován kolagen VII i kolagen IV [4].

Gambichler provedl imunohistochemické studie s nálezem zvýšené aktivity proteinů extracelulární matrix a TGF beta 3 v lézích, které hrají důležitou roli v reparaci vaziva, byla detekována i zvýšená koncentrace fibronektinu v séru i v ložiscích [3, 9].

Diagnostická kritéria získané RPK navrhl Faver v roce 1994 [1].

1. Histologicky – vylučování nekrotického bazofilního kolagenu ve shlucích do miskovitého defektu epidermis
2. Klinicky – papuly a noduly s centrálním kráterem a lpícím keratotickým čepem
3. Počátek po 18. roku života

Pro stanovení diagnózy je nezbytná biopsie. V dalších vyšetřeních je nutné stanovení hladin cukru, kreatininu a urey a doplňková vyšetření k došetření pruritu (anémie, thyreopatie, hepatopatie, atopie apod.).

Terapie RPK je obtížná. Projevy se po několika týdnech odhojují jizvou, recidivy jsou ale časté. Účinnost lokálních kortikosteroidů někteří autoři hodnotí jako dobrou, jiní je považují za neúčinné, popsán je dobrý účinek allopurinolu v několika případech (uvažuje se o interakci s glykovaným kolagenem a antioxidačním účinku allopurinolu – hladiny kyseliny močové bývají v normě), popsán je i efekt doxycyklinu a lokálních i systémově podaných retinolů [5, 13]. Lokálně se používají emolientia a pasty ke zklidnění pruritu. Světlo léčba PUVA a UVB je vhodná u případů spojených s renálním selháním.

Reaktivní perforující kolagenóza je onemocnění, které pacienta obtěžuje silným pruritem a výsevy papul s jizvením. U získané formy je možná úprava stavu při kompenzaci či účinné léčbě souvisejícího onemocnění. Může postihnout i nemocné se závažnými komplikacemi základních onemocnění, a signalizovat tak špatnou prognózu quad vitam.

## LITERATURA

1. FAVER, I. R., DAOUD, M. S., SU, W. P. Acquired reactive perforating collagenosis. Report of six cases and review of the literature. *J. Am. Acad. Dermatol.*, 1994, 30, 4, s. 575–580.
2. FUJIMOTO, N., AKAGI, A., TAJIMA, S., ISHIBASHI, A., NOMURA, K., MATSUSHITA, A., NAGAI, Y., SHISHIBA, K. Expression of the 67-kDa elastin receptor in perforating skin disorders. *Br. J. Dermatol.*, 2002, 146, 1, s. 74–79.
3. GAMBICHLER, T., BIRKNER, L., STÜCKER, M., OTHLINGHAUS, N., ALTMAYER, P., KREUTER, A. Up-

- regulation of transforming growth factor-beta3 and extracellular matrix proteins in acquired reactive perforating collagenosis. *J. Am. Acad. Dermatol.*, 2009, 60, 3, s. 463–469.
4. HERZINGER, T., SCHIRREN, C. G., SANDER, C. A., JANSEN, T., KIND, P. A. Reactive perforating collagenosis – transepidermal elimination of type IV collagen. *Clin. Exp. Dermatol.*, 1996, 21, s. 279–282.
  5. KARPOUZIS, A., GIATROMANOLAKI, A., SIVRIDIS, E., KOUSKOUKIS, C. Acquired reactive perforating collagenosis: current status. *J. Dermatol.*, 2010, 37, 7, s. 585–592.
  6. KIKUCHI, N., OHTSUKA, M., YAMAMOTO, T. Acquired Reactive Perforating Collagenosis: A Rare Association with Dermatomyositis. *Acta Derm. Venereol.*, 2013, 23, 93, s. 735–736.
  7. KILIÄ, A., GÖNÜL, M., CAKMAK, S.K., GÜL, U., DEMIRIZ, M. Acquired reactive perforating collagenosis as a presenting sign of hepatocellular carcinoma. *Eur. J. Dermatol.*, 2006, 16, 4, s. 447.
  8. MEHREGAN, A. H., SCHWARTZ, O. D., LIVINGOOD, C. S. Reactive perforating collagenosis. *Arch. Dermatol.*, 1967, 96, s. 277–282.
  9. MORGAN, M. B., TRUITT, C. A., TAIRA, J., SOMACH, S., PITHA, J. V., EVERETT, M. A. Fibronectin and the extracellular matrix in the perforating disorders of the skin. *Am. J. Dermatopathol.*, 1998, 20, s. 147–154.
  10. MORTON, C. A., HENDERSON, I. S., JONES, M. C., LOWE, J. G. Acquired perforating dermatosis in a British dialysis population. *Br. J. Dermatol.*, 1996, 135, 5, s. 671–677.
  11. PATTERSON, J. W. The perforating disorders. *J. Am. Acad. Dermatol.*, 1984, 10, s. 561–581.
  12. SCHREML, S., HAFNER, C., EDER, F., LANDTHALER, M., BURGDORF, W., BABILAS, P. Kyrle Disease and Acquired Perforating Collagenosis Secondary to Chronic Renal Failure and Diabetes Mellitus. *Case Rep. Dermatol.*, 2011, 3, 3, s. 209–211.
  13. TILZ, H., BECKER, J. C., LEGAT, F., SCHETTINI, A. P., INZINGER, M., MASSONE, C. Allopurinol in the treatment of acquired reactive perforating collagenosis. *An. Bras. Dermatol.*, 2013, 88, 1, s. 94–97.
  14. WEEDON, D. *Perforating collagenoses. Skin Pathology*. 3rd ed. London (UK): Churchill Livingstone, 2010, s. 324–329.
  15. WEEDON, D. *Elastosis perforans serpiginosa. Skin Pathology*. 3rd ed. London (UK): Churchill Livingstone, 2010, s. 335–337.

Do redakce došlo dne 19. 12. 2013.

Adresa pro korespondenci:  
Doc. MUDr. Hana Jedličková, Ph.D.,  
I. dermatovenerologická klinika LF MU a FN u sv. Anny v Brně  
Pekařská 53  
656 91 Brno  
e-mail: hana.jedlickova@fnusa.cz