

Szép Z.

## Priebojníkové excízie v dermatológii a dermatopatológii

2013, 1. vydanie, vydavateľstvo Euroverlag, s. r. o., Plzeň, ISBN 978-80-7177-963-6, formát A4, 264 strán, 364 farebných obrázkov, množstvo tabuliek, 28 príloh

Prezentovaná kniha je prvou publikáciou svojho druhu v našej odbornej literatúre. Spracovaná problematika tvorí hraničnú oblasť medzi klinickou dermatológiou, dermatochirurgiou a dermatopatológiou, preto každý zo zainteresovaných odborníkov-špecialistov v nej nájde užitočné informácie. Z uvedených dôvodov knihu odporúčame predovšetkým dermatológom, dermatochirurgom, všeobecným chirurgom a plastickým chirurgom, všeobecným patológom a dermatopatológom, ale užitočné informácie v nej nájdu aj zdravotné sestry asistujúce pri excíziách a histopatologickí laboranti spracovávajúci bioptické vzorky. Autor zdôrazňuje dôležitosť spolupráce medzi dermatológom, chirurgom a patológom. Vysloveným cieľom autora bolo, aby predložená kniha bola maximálne orientovaná na prax. Preto v publikácii nenájdeme zbytočné teoretické úvahy, ktoré by sťažovali rýchlu orientáciu v texte.

V kapitole 1 je uvedený základný prehľad troch najdôležitejších metód, pomocou ktorých sa získavajú kožné vzorky na histologické vyšetrenie (priebojníková, skalpelová a shave excízia). Podkapitola 1. 4 porovnaním ich výhod a nevýhod pomáha pri výbere vhodnej metódy.

V kapitole 2 sú opísané základné nástroje, ktoré sa používajú pri priebojníkovej excízii spolu s praktickými radami pri ich výbere a používaní.

Kapitola 3 je nosným pilierom knihy, ktorá sa venuje vlastnej metodike priebojníkovej excízie, počínajúc anamnézou a klinickým vyšetrením pacienta (kapitola 3.1) a pokračujúc k indikácii kožnej excízie (kapitola 3. 2). V podkapitole 3. 2. 1 sa uvádzajú dôležité všeobecné metodické poznámky k excíziám akéhokoľvek druhu. V podkapitole 3.2.2 (výber vhodných eflorescencií na excíziu) je na úvod každej preberanej kožnej lézie (napr. alopecie, anulárne lézie, bulózne lézie, pigmentačné poruchy, nádory a mnoho ďalších) uvedená stručná klinická morfológia a príklady najdôležitejších diagnóz s klinickými fotografiami. V nasledujúcej časti textu, v tzv. „praktických poznámkach k excízii“ sú opísané a na obrázkoch demonštrované dôležité kľúčové informácie ohľadom realizácie priebojníkovej a skalpelovej excízie danej eflorescencie. Na záver každého typu kožnej lézie je uvedená farebná súhrnná tabuľka, zhrnujúca kľúčové informácie o vhodnej lézii a vhodnom mieste excízie, o vhodnej excíznej metóde, o použití potrebných fixačných a transportných roztokov a podmienkach transportu kožnej vzorky do histopatologického laboratória. Podrobný opis metodiky priebojníkovej excízie s technickými detailmi uvádza obrázkami bohato ilustrovaná kapitola 3. 3. Aj keď priebojníková excízia patrí medzi

veľmi bezpečné metódy, napriek tomu v kapitole 3. 4 sú uvedené možné komplikácie zákroku a ich riešenie. Kapitola 3. 5 opisuje zárok

z pohľadu zdravotnej sestry a jej úloh pri asistovaní v priebehu výkonu. Taktiež kapitola 3. 6 (pooperačná starostlivosť) je určená predovšetkým pre zdravotné sestry.

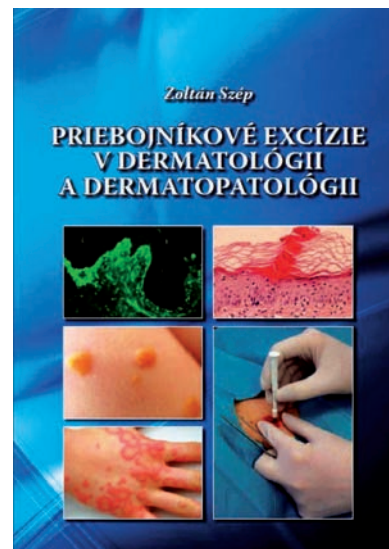
Posledná 4. kapitola sa venuje najčastejším chybám, ktoré vznikajú v priebehu odosielania kožných vzoriek do histopatologického laboratória. Ide často len o byrokratické chyby, ktoré však môžu mať závažné následky.

Množstvo praktických informácií môže čitateľ získať aj v záverečnej časti knihy, v tzv. Prílohách č. 1–28. Tieto informácie boli vyčlenené z hlavného textu preto, aby neznižovali jeho prehľadnosť. Na záver je uvedený prehľad použitej literatúry, z ktorej môžu záujemcovia čerpať ďalšie informácie.

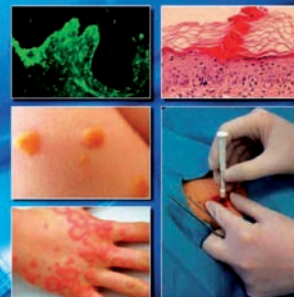Predkladaná kniha vychádza z praxe, v ktorej sa odzrkadľujú skúsenosti autora na poli dermatológie, dermatochirurgie a dermatopatológie. Tieto skúsenosti sú vhodne skĺbené s relevantnými údajmi z renomovanej odbornej literatúry, navyše so zabezpečením dvojitej recenzie textu chirurgom a patológom. To všetko je zárukou spoľahlivosti a praktickej použiteľnosti predkladaných informácií.

Hlavným nosným pilierom knihy je kapitola venujúca sa princípom výberu vhodných kožných eflorescencií určených na excíziu (nezávisle od zvolenej metódy excízie) a kapitola, podrobne opisujúca technické detaily metódy priebojníkovej excízie. Cenná je aj kapitola upozorňujúca na najčastejšie chyby, vznikajúce pri odosielaní kožných vzoriek na histopatologické vyšetrenie.

Z uvedených dôvodov by táto kniha nemala chýbať v knižnici žiadneho kožného lekára a chirurga, ktorý sa vo svojej profesionálnej praxi venuje diagnostickým alebo terapeutickým excíziám akýchkoľvek kožných lézií.



Zoltan Szép  
PRIEBOJNÍKOVÉ EXCÍZIE  
V DERMATOLÓGII  
A DERMATOPATOLÓGII



Doc. MUDr. Dušan Daniš, CSc.

Cytopathos s.r.o. a Katedra patológie LF SZU,

Bratislava

Prof. MUDr. Michal Michal

Bioptická laboratoř, s. r. o.,

a Šiklův patologicko-anatomický ústav LF UK, Plzeň