

Klinický případ: Bělavé makuly na zádech

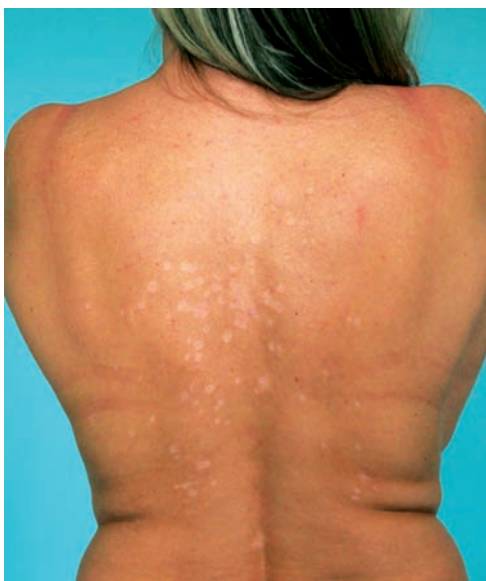Skořepová M., Stará J., Kojanová M., Benáková N., Štork J.

Dermatovenerologická klinika 1. LF UK a VFN, Praha
přednosta prof. MUDr. Jiří Štork, CSc.

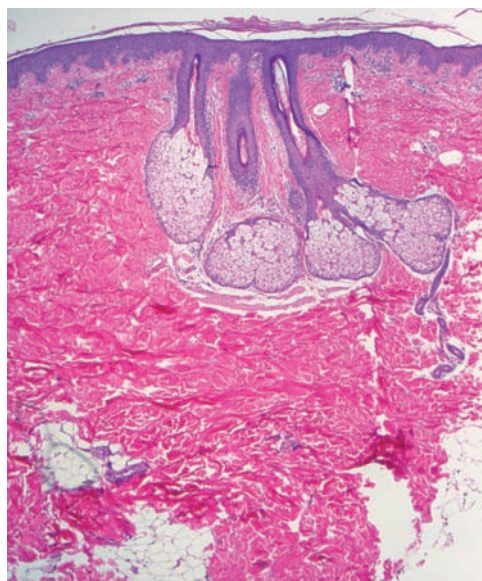
Čes-slov Derm, 88, 2013, No. 6, p. 292–294

Pacientkou byla 42letá žena, v jejíž rodinné anamnéze se nevyskytla žádná onemocnění. V osobní anamnéze udávala alergii na penicilín a Dolminu (diklofenak), běžné dětské nemoci, apendektomii v 7 letech věku, 3 byla roky léčena pro revmatoidní artritidu. V současné době celkově užívala pouze metotrexát v dávce 10 mg týdně p. o. Od 15 let věku je léčena pro psoriázu ve kštici, s přechodnou tvorbou drobných erytematoskvamózních projevů na trupu a končetinách. V říjnu, před rokem, po-

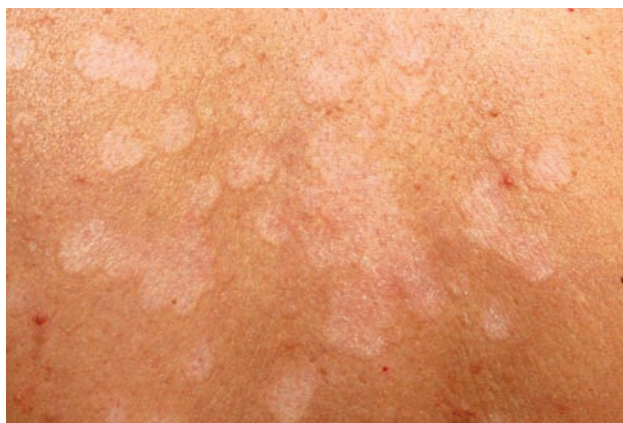zorovala tvorbu šupících se projevů na zádech léčených 0,1% mometazonem v krému. V září následujícího roku se dostavila k vyšetření pro přetrvávající bezpříznakové depigmentace na zádech. Při vyšetření ve střední části zad byly patrné okrouhlé bělavé makuly splývající do ložisek, z nichž některé vykazovaly jemné olupování povrchu, jiné byly hladké, bílé, ostře ohraničené (obr. 1, 2). Byla provedena biopsie z šupící se makuly označené červenou tečkou (obr. 2, 3, 4).



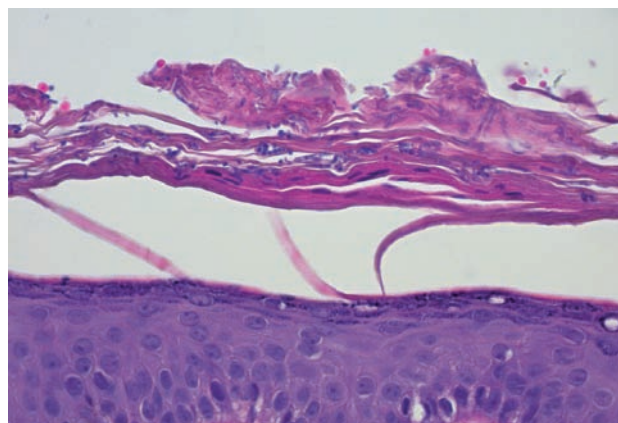
Obr. 1.



Obr. 3.



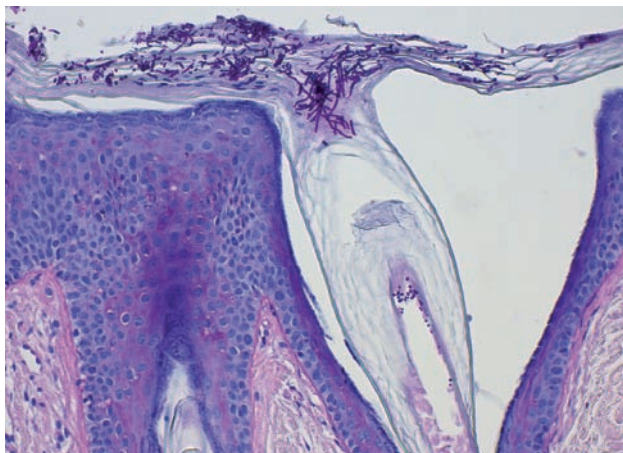
Obr. 2.



Obr. 4.

HISTOLOGIE

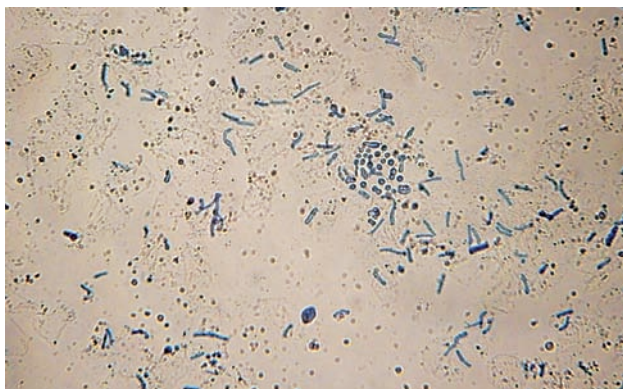
V barvení hematoxylinem-eozinem ukázalo v rohové vrstvě přítomnost spleti bazofilních krátkých vláken i kulatých spór (viz obr. 3, 4), které byly pozitivní při barvení metodou PAS (obr. 5).



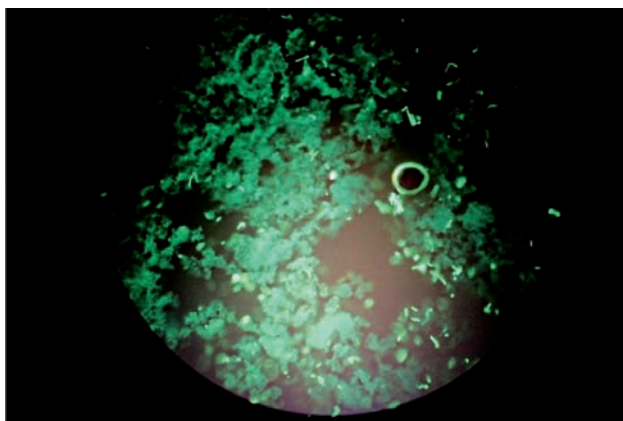
Obr. 5

Závěr

Pityriasis versicolor alba.



Obr. 6. Vlákna a spóry malasezií v louhovém preparátu (barvení Parker Blue-black Ink, zvětšení 400krát)



Obr. 7. Vlákna a spóry malasezií ve fluorescenčním preparátu (barvení Rylux BS, zvětšení 400krát)

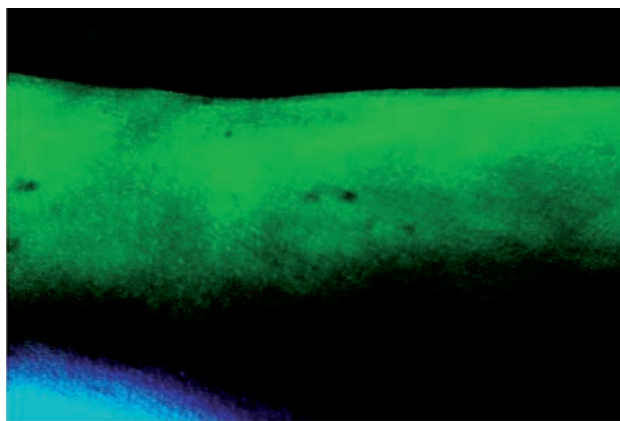
V mykologickém louhovém preparátu byla patrná krátká neseptovaná pokroucená vlákna a shluky kulatých spór (obr. 6). Stejný obraz byl patrný i při barvení blankoforem (obr. 7). Pacientce byl doporučen antimykotický šampon s 0,5% oktopiroxu k omývání 1krát denně po dobu 2 týdnů, poté obden po další 2 týdny. Na další kontroly se nedostavila.

DISKUSE

Pityriasis versicolor je onemocnění vyvolané saprofytickými lipofilními kvasinkami z rodu *Malassezia*. Původně byla za jediného původce považována *Malassezia (M.) furfur*, v posledních 20 letech se však díky zlepšení kultivačních metod prokazují další druhy malasezií, z nichž některé jsou zřejmě virulentnější než *M. furfur*. V lézích pityriasis versicolor se nejčastěji prokazuje *M. globosa* nebo *M. sympodialis*. Existují možná i geografické rozdíly [4, 5, 9].

Kolonizace lidské kůže malaseziemi zpravidla začíná v období puberty, v souvislosti se zvýšenou produkcí kožního mazu. Maximum výskytu pityriasis versicolor je v období mezi 20–40 roky, ve stáří četnosti onemocnění ubývá. Klinicky se projevuje buď světle hnědorůžovými makulami na bílé kůži nebo bělavými makulami na pigmentované kůži. Leukoderm často přetrvává několik měsíců i po úspěšné léčbě. Biochemické studie ukázaly, že hnědorůžová pigmentace pochází od indolových derivátů, zejména pityriarubinu, který malasezie secernují do svého okolí. Další indolový derivát, pityrialakton, je fluorochrom zodpovědný za charakteristickou nazelenalou fluorescence ložisek pityriázy ve Woodově světle (obr. 8). Mechanismus vzniku leukodermu není ještě zcela objasněn. Malasezie zřejmě nějakým způsobem interferují s metabolismem melanocytů, proto je i repigmentace ložisek zpomalená.

Diferenciální diagnózu u pityriasis versicolor alba představuje především vitiligo. To se však nikdy nešupí, nevykazuje fluorescenci ve Woodově světle a při expozici slunečnímu záření se ložiska snadno spálí. Naproti tomu leukoderm u pityriázy se nespálí prakticky nikdy – další



Obr. 8. Fluorescence ložisek pityriasis versicolor ve Woodově světle

z indolových pigmentů, pityriacitrin, funguje totiž jako UV filtr [3]. Další diferenciální diagnózy představuje leukoderm u sekundární syfilis, seboroická dermatitis, naevus depigmentosus, naevus anemicus a progresivní makulární hypomelanóza. Posledně jmenované onemocnění se projevuje neostře ohraničenými hypopigmentovanými ložisky ve stejné lokalizaci jako pityriasis versicolor, postihuje častěji mladé ženy, zřejmě nějak souvisí s *Propionibacterium acnes* a ve středním věku zase spontánně mizí.

Terapie u této zcela povrchové mykózy je v první řadě lokální. Osvědčují se zejména ketokonazol, flutrimazol, terbinafin, pyrithion zinku. Důležitá je volba lékové formy. Je třeba mít na paměti, že lipidní složky v krémech mohou představovat pro lipofilní kvasinky zdroj živin, proto jsou optimální léčivé šampony nebo spreje, případně roztoky k potírání. Šampon má tu výhodu, že ho lze aplikovat na celé integumentum včetně kštiny – ta je totiž hlavním rezervoárem malasezií. Pokud onemocnění opakovaně neodpovídá na lokální léčbu, je nutné přejít k léčbě systémové. To se stává zejména v případech, kdy malasezie vnikají hlouběji do folikulů, kam lokální prostředek nepronikne. Doporučuje se itraconazol 200 mg denně po 5 dní nebo flukonazol 400 mg jednorázově [1, 6, 7, 8, 11].

Pityriasis versicolor má značnou tendenci k recidivám. Framil et al. rozdělili klinický průběh pityriázy do tří forem [2]. V jejich souboru 32,35 % pacientů mělo jen jednorázovou ataku, která dobře odpovídala na léčbu a během 20 měsíců sledování nedošlo k recidivě. Dalších 52,94 % pacientů se sice vyléčilo, ale během sledování prodělávalo jednu až čtyři recidivy do roka. Tyto recidivy byly vázány na predispoziční faktory jako pocení spojené s fyzickou námahou nebo delším pobytem na pláži. Pacienti také spojovali recidivy s horkým ročním obdobím (léto) a s aplikací olejnatých substancí na kůži (emolienca, ochranné krémy proti UV záření). Tato skupina vyžadovala profylaktickou aplikaci antifungálních šamponů nebo perorálních azolů (doporučuje se itraconazol 2 x 200 mg vždy 1. den v měsíci po 6 měsících). Posledních 15,70 % pacientů mělo více než 4 recidivy za rok. Všichni dostali perorální i lokální léčbu; u některých došlo k recidivě už za týden, u jiných za 1 nebo 2 měsíce, byly i případy, které na léčbu neodpovídaly vůbec. U těchto pacientů nebyly relapsy asociovány s predisponujícími faktory a profylaxe nebyla účinná. Zda tyto chronické formy pityriasis versicolor souvisí s virulencí původce nebo s imunitou hostitele, není zatím známo.

LITERATURA

1. BHOGAL, C. S., SINGAL, A., BARUAH, M. C. Comparative efficacy of ketoconazole and fluconazole in the treatment of pityriasis versicolor: a one year follow-up study. *J. Dermatol.*, 2001, 28 (10), p. 535–539.
2. FRAMIL, V. M., MELHEM, M. S., SZESZ, M. W., ZAITZ, C. New aspects in the clinical course of pityriasis versicolor. *An Bras. Dermatol.*, 2011, 86 (6), p. 1135–1140.
3. GAMBICHLER, T., KRÄMER, H. J., BOMS, S., SKRYGAN, M., TOMI, N.S., ALTMAYER, P., MAYSER, P. Quantification of ultraviolet protective effects of pityriacitrin in humans. *Arch. Dermatol. Res.*, 2007, 299 (10), p. 517–520.
4. GIUSIANO, G., SOSA, M. A., ROJAS, F., VANACORE, S. T., MANGIATERRA, M. Prevalence of *Malassezia* species in pityriasis versicolor lesions in northeast Argentina. *Rev. Iberoam. Micol.*, 2010, 27 (2), p. 71–74.
5. CHAUDHARY, R., SINGH, S., BANERJEE, T., TILAK, R. Prevalence of different *Malassezia* species in pityriasis versicolor in central India. *Indian J. Dermatol. Venereol. Leprol.*, 2010, 76 (2), p. 159–164.
6. Mohanty, J., Sethi, J., Sharma, M. K. Efficacy of itraconazole in the treatment of tinea versicolor. *Indian J. Dermatol. Venereol. Leprol.*, 2001, 67 (5), p. 240–241.
7. NAGPAL, V. B., JAIN, V. K., AGGARVAL, K. Comparative study of oral and topical ketoconazole therapy in pityriasis versicolor. *Indian J. Dermatol. Venereol. Leprol.*, 2003, 69 (4), p. 287–288.
8. PANTAZIDOU, A., TEBRUEGGE, M. Recurrent tinea versicolor: treatment with itraconazole or fluconazole? *Arch. Dis. Child.*, 2007, 92 (11), p. 1040–1042.
9. PETRY, V., TANHAUSEN, F., WEISS, L., MILAN, T., MEZZARI, A., WEBER, M. B. Identification of *Malassezia* yeast species isolated from patients with pityriasis versicolor. *An Bras. Dermatol.*, 2011, 86 (4), p. 803–806.
10. RELYVELD, G. N., MENKE, H. E., WESTERHOF, W. Progressive macular hypomelanosis: an overview. *Am. J. Clin. Dermatol.*, 2007, 8 (1), p. 13–19.
11. RIGOPOULOS, D., GREGORIOU, S., KONTOCHRISTOPOULOS, G., IFANTIDES, A., KATSAMBAS, A. Flutrimazole shampoo 1% versus ketoconazole shampoo 2% in the treatment of pityriasis versicolor. A randomised double-blind comparative trial. *Mycoses*, 2007, 50 (3), p. 193–195.

Do redakce došlo dne 3. 12. 2013.

Adresa pro korespondenci:
 Doc. MUDr. Magdalena Škořepová, CSc.
 Dermatovenerologická klinika I. LF UK a VFN
 U Nemocnice 2
 120 08 Praha 2
 e-mail: mykologie.vfn@seznam.cz