

# Klinický případ: Svědivé zbytnění horního rtu

Buchvald B.<sup>2</sup>, Kojanová M.<sup>1</sup>, Šlajsová M.<sup>1</sup>, Štork J.<sup>1</sup>

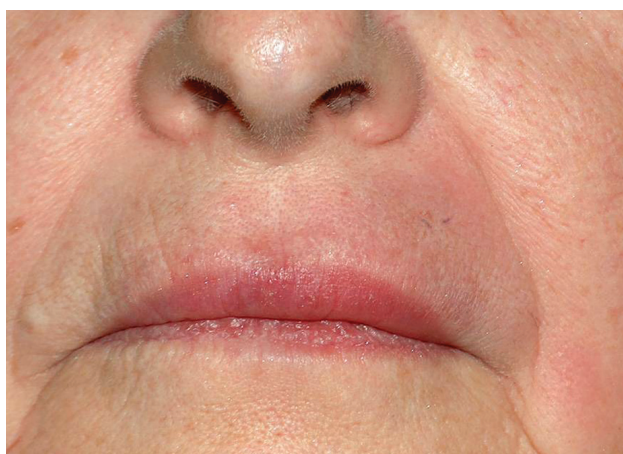
<sup>1</sup>Dermatovenerologická klinika 1. LF UK, Praha,  
přednosta prof. MUDr. Jiří Štork, CSc.

<sup>2</sup>Sanatorium Achillea, s. r. o.

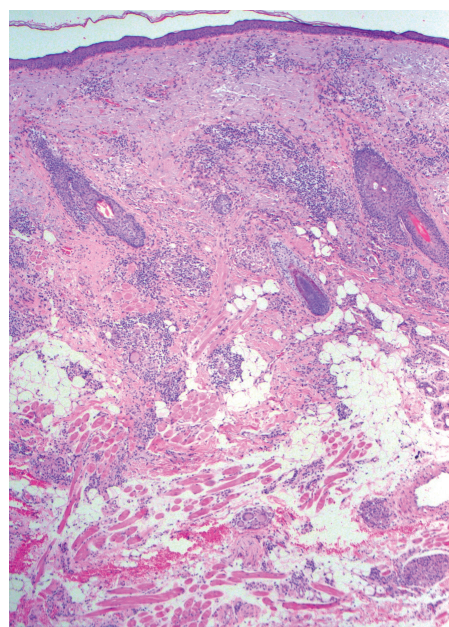
*Čes-slov Derm, 88, 2013, No. 1, p. 25–27*

Pacientkou byla 62letá žena bez pozoruhodnosti v rodinné anamnéze. V 49 letech prodělala mastektomii levého prsu pro karcinom s následnou chemoterapií a aktinoterapií a pravidelnou onkologickou dispenzarizací každých 6 měsíců, před mnoha lety prodělala perforaci pravého ušního bubínku, po které recidivují výtoky ze zvukovodu. Od srpna 2011 pacientka pozorovala mírně svědivý erytém horního rtu s postupným jeho mírným zbytněním. V srpnu 2011 praktický lékař provedl sěr z krku, podle citlivosti byl nasa-

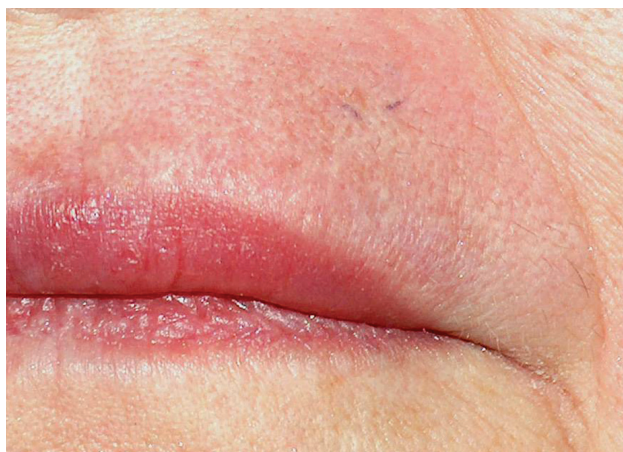zen cefuroxim acetát. Od druhé poloviny září 2011 udávala i prchavé erytémy víček a nosu a bolesti větších kloubů. V říjnu 2011 recidiva otitidy s bolestivostí a výtokem z pra-



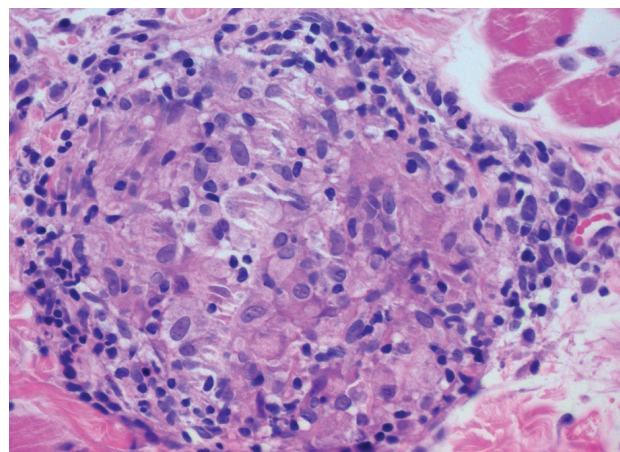
Obr. 1.



Obr. 3.



Obr. 2.



Obr. 4.

vého ucha, která odezněla po lokální léčbě kombinace antibiotika a kortikoidu. Při objektivním vyšetření v prosinci 2011 bylo patrné zbytnění levé strany horního rtu s naznačeným erytémem (obr. 1, 2). Erytém očních víček a nosu nebyl přítomný. Bylo provedeno histologické vyšetření kožní biopsie ze zbytnění horního rtu (obr. 3, 4).

## HISTOLOGICKÝ NÁLEZ

Epidermis je mírně atrofická. V rozsahu celého koria, přilehlé tukové tkáně a příčně pruhovaného svalstva jsou přítomné perivaskulární mononukleární infiltráty s příměsí plazmocytů a shluků histiocytárních buněk (granulomů) s pěnitou cytoplazmou s patrnými mnohojadernými buňkami s věncovitým uspořádáním jader Langhansova typu, místy s úzkým lymfocytárním lemem v okolí. Houbové struktury a BK neprokázány [3, 4].

### Závěr

Obraz granulomatózního zánětu podporující diagnózu cheilitis granulomatosa.

Provedené RTG plic bylo bez známek patologie, bylo doporučeno celkové interní vyšetření k vyloučení sarkoidózy v místě bydliště. Na další kontroly se pacientka nedostavila.

## DISKUSE

V roce 1928 popsal poprvé Melkersson případ pacienta s parézou n. facialis a recidivujícím otokem rtů. O několik let později (1932) Rosenthal popsal sdružení triády příznaků (trvalého otoku rtů či obličeje, recidivující parézy n. facialis a lingua plicata), která je označována jako Melkerssonův-Rosenthalův syndrom [14]. Cheilitis granulomatosa (Miescherova granulomatóza) izolovaný granulomatózní zánět, klinicky charakterizovaný zbytněním rtů, byl popsán Miescherem v roce 1945 jako monosymptomatická forma Melkerssonova-Rosenthalova syndromu. V roce 1985 byl ve stomatologické literatuře uveden širší termín – orofaciální granulomatóza (OFG) označující všechny stavy provázené vznikem granulomatózního zánětu v orofaciální oblasti, které nejsou v souvislosti se systémovým onemocněním. Histologické vyšetření zbytnění rtů prokazuje lymfedém a nekaseifikující granulomy, které jsou neodlišitelné od sarkoidózy či Crohnovy choroby. Klinicky jsou typické recidivující otoky rtů vedoucí k jejich trvalému zbytnění, které mohou být provázeny aftózní stomatitidou, hyperplazií gingiv a „hrbolatým“ („dlažbovitým“) vzhledem povrchu bukální sliznice [19].

Etiopatogeneze cheilitis granulomatosa není známá. Výsledky publikovaných prací jsou rozporuplné, často se jedná o kazuistická sdělení či popis série případů. Zvažují se především faktory genetické (některé studie poukazují na možný autosomálně dominantní typ dědičnosti) [10], infekční (M. tuberculosis, M. paratuberculosis, Sacharomyces cerevisiae, Borrelia burgdorferi) [6, 11], alergie na

potravinu či dentální materiály [3, 8, 9, 18] a abnormální imunologická reakce [3]. V některých studiích byla vypořezovaná souvislost s interními onemocněními jako M. Crohn [13, 18] a sarkoidóza [8], kde cheilitis granulomatosa předcházela systémové onemocnění. Nebyla prokázána žádná spojitost s atopickou diatézou [15].

Cheilitis granulomatosa je onemocnění postihující bez rozdílu pohlaví nejčastěji osoby mezi 20.–40. rokem věku [8]. Prvním projevem cheilitis granulomatosa je akutní otok rtu (zejména horního rtu), který trvá hodiny až dny a spontánně odezní. Postupně se otoky rtu vracejí častěji, a to s větší intenzitou a delším přetrváváním. Projevy nemusí být patrné jenom v okolí úst, ale mohou být přítomné i na bradě, tvářích, nosu, jazyku a dokonce i v oblasti hrtanu [8, 18]. Ojediněle může být přítomný erytém, eroze nebo bolestivé ragády v oblasti bukální sliznice. Ataky otoků rtu mohou být doprovázeny teplotou, bolestmi hlavy a poruchami zraku. Někdy nacházíme i zvětšení regionálních lymfatických uzlin.

Diagnózu určíme na základě anamnézy, typického klinického obrazu a histologie. Histologický nálezní, zejména v počátku onemocnění, má lymfedematózní vzhled s dilatací lymfatických cév, prosáknutím vaziva a infiltrací plazmocytů. Typický je nálezní sarkoidálních nekaseifikujících granulomů (většinou při delším trvání onemocnění) [15].

Diferenciálně diagnosticky musíme zvážit získanou formu angioedému, cheilitis glandularis, kontaktní alergii. Dále je třeba pomýšlet na interní onemocnění, jako je extraintestinální forma M. Crohn a sarkoidóza.

Průběh onemocnění je chronický, ke vzniku trvalého zbytnění dochází zpravidla v rozmezí 2–24 měsíců. Spontánní remise u cheilitis granulomatosa je vzácná [16].

Léčba tohoto onemocnění je svízelná, neboť jednoznačně účinný lék není k dispozici [3, 8]. V případě mírných otoků rtů lze zkusit zevní léčbu kortikoidy, případně tacrolimem [3]. V případě větších permanentních otoků mívá příznivý účinek intralezionální aplikace kortikoidu (triamcinolone acetonide 10–20 mg/ml) v dávce 1–1,5 ml na každý ret [2]. Při rozsáhlém zbytnění je možné zkusit před intralezionální aplikací náraz systémových kortikoidů. Nevýhodou této intralezionální léčby je krátké trvání účinků a bolestivost při aplikaci. Některé práce udávají dobrý účinek metronidazolu [7, 17], clofaziminu [13], hydroxychlorochinu [5], roxithromycinu [4], metotrexátu [17], dapsonu [13], thalidomidu [3], infliximabu [1], někdy se zvažuje eliminační dieta k vyloučení možných potravinových alergenů [3].

## LITERATURA

- BARRY, O., BARRY, J., LANGSAN, S., MURPHY, M., FITZGIBBON, J., LYONS, JF. Treatment of granulomatous cheilitis with infliximab. *Arch. Dermatol.*, 2005, 14, p. 1080–1082.
- BACCI, C., VALENTE, ML. Successful treatment of cheilitis granulomatosa with intralesionall injection of triamcinolone. *J. Eur. Acad. Dermatol. Venereol.*, 2010, 24, p. 363.

3. GRAVE, B., McCULLOUGH, M., WIESENFELD, D. Oro-facial granulomatosis – a 20-year review. *Oral diseases*, 2009, 15, p. 46–51.
4. ISHIGURO, E., HATAMOCCHI, A., HAMASAKI, Y., ISHIKAWA, S., YAMAZAKI, S. Successful treatment of granulomatous cheilitis with roxithromycin. *J. Dermatol.*, 2008, 35, p. 598–600.
5. JONES, E., CALLEN, J. P. Hydroxychloroquine is effective therapy for control of cutaneous sarcoidal granulomas. *J. Am. Acad. Dermatol.*, 1990, 23, p. 487–489.
6. KANERVA, M., MOILANEN, K., VIROLAINEN, S., VAHERI, A., PITKARANTA, A. Melkersson-Rosenthal syndrome. *Otolaryngol. Head Neck Surg.*, 2008, 138, p. 246–251.
7. KANO, Y., SHIOHARA, T., YAGITA, A., NAGASHIMA, M. Treatment of recalcitrant cheilitis granulomatosa with metronidazole. *J. Am. Acad. Dermatol.*, 1992, 27, p. 629–630.
8. MARCOVAL, J. et al. Orofacial granulomatosis: clinical study of 20 patients. *Oral medicine*, 2012, 113, e12–e17.
9. MCKENNA, K. E., WALSH, M. Y., BURROWS, D. The Melkersson–Rosenthal syndrome and food additive hypersensitivity. *Br. J. Dermatol.*, 1994, 131, p. 921–922.
10. MEISEL-STOSIEK, M., HORNSTEIN, O. P., STOSIEK, N. Family study on Melkersson-Rosenthal syndrome. Some hereditary aspects of the disease and review of literature. *Acta Derm. Venereol.*, 1990, 70, p. 221–226.
11. MUELLEGGER, R., WEGER, W., ZOECHLING, N., KADDU, S., SOYER, H. P., EL SHABRAWI-CAELEN, L., et al. Granulomatous cheilitis and *Borrelia burgdorferi*: polymerase chain reaction and serologic studies in a retrospective case series of 12 patients. *Arch. Dermatol.*, 2000, 136, p. 1502–1506.
12. RATZINGER, G., SEPP, N. Dapsone in combination with topical triamcinolone as a therapeutic option for cheilitis granulomatosa and Melkersson-Rosenthal disease? *J. Eur. Acad. Dermatol. Venereol.*, 2008, 22, p. 1027–1028.
13. RATZINGER, G., SEPP, N., VOGETSEDER, W., TILG, H. Cheilitis granulomatosa and Melkersson-Rosenthal syndrome: evaluation of gastrointestinal involvement and therapeutic regimen in a series of 14 patients. *J. Eur. Acad. Dermatol. Venereol.*, 2007, 21, p. 1065–1070.
14. ROSENTHAL, C., Klinisch-erbbiologischer Beitrag zur Konstitutions-Pathologie: Gemeinsames Auftreten von (rezidivierender familiärer) Fazialislahmung, angineurotischem Gesichtsoedem und lingua plicata in Arthritismus-Familien. *Ztschr. Neurol. Psychiatry*, 1931, 131, p. 475–501.
15. PARK, H. S., PARK, E. S., PARK, K. C., CHO, K. H., YOUN, S. W. Chronic idiopathic macrocheilia associated with simple lip enlargement and salivary gland hyperplasia. *J. Dermatol.*, 2008, 35, p. 234–237.
16. SCUIBBA, J., SAID-AL-NAIEF, N. Orofacial granulomatosis presentation, pathology and management of 13 cases. *J. Oral Pathol. Med.*, 2003, 32, p. 576–585.
17. SCULLY, C. et al. Marathon of eponyms: Melkersson-Rosenthal syndrome. *Oral Diseases*, 2010, 16, p. 708.
18. VAN DER WAAL, R. I., SCHULTEN, E. A., VAN DE SCHEUR, M. R., STARINK, T. M., VAN DER WAAL, I. Cheilitis granulomatosa: overview of 13 patients with long-term follow-up: results of management. *Int. J. Dermatol.*, 2002, 41, p. 225–229.
19. WIESENFELD, D., FERGUSON, M., MITCHELL, D. N., et al. Oro-facial granulomatosis – a clinical and pathological analysis. *QJ Med.*, 1985, 54, p. 101–113.

Do redakce došlo dne 10. 1. 2013.

Adresa pro korespondenci:  
MUDr. Barbora Buchvald  
Dermatovenerologická klinika I. LF UK  
U Nemocnice 2  
128 08 Praha 2  
e-mail: barbora.buchvald@vfn.cz

## EDIČNÍ PLÁN

### Česko-slovenská dermatologie, 88. ročník, rok 2013

- Číslo 2: Psoriáza u dětí
- Číslo 3: Pigmentové léze
- Číslo 4: Chirurgie nehtů
- Číslo 5: Lékové reakce
- Číslo 6: Psychofarmaka v dermatologii

### Česko-slovenská dermatologie, 89. ročník, rok 2014

- Číslo 1: Granuloma anulare
- Číslo 2: Dermatoskopická diagnostika alopecií