

Klinický případ: Bělavá ložiska s hemoragickými puchýři na hrudníku

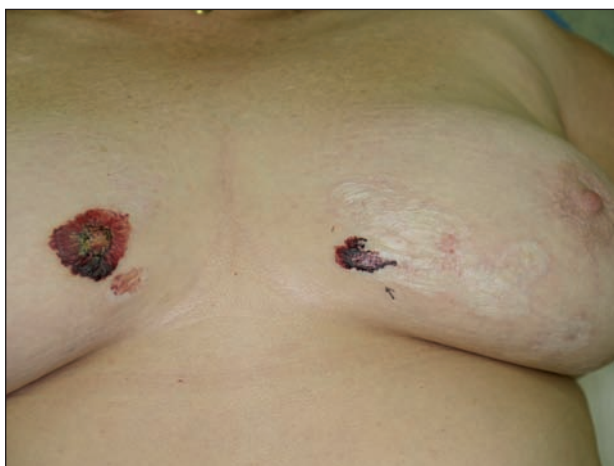Brodská P., Pizinger K.

Dermatovenerologická klinika FN a LF UK Plzeň
přednosta prof. MUDr. K. Pizinger, CSc.

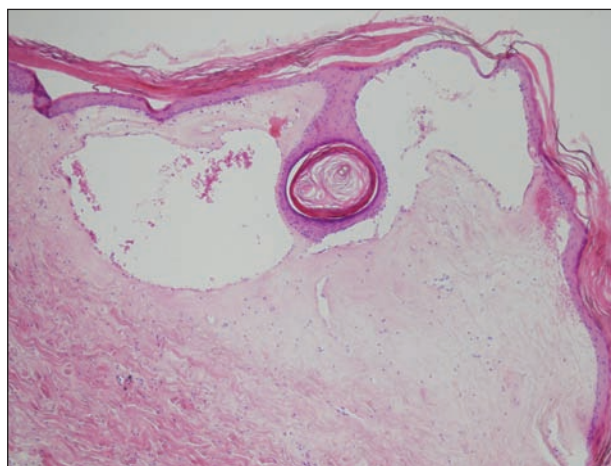
Pacientkou byla 65letá žena, která se dostavila na naši kliniku pro nález na prsou, jinak byla zdravá a léky neužívala. V rodinné anamnéze bylo zjištěno, že jeden ze synů pacientky má atopický ekzém a druhý je léčen pro morbus Crohn.

Nemocná udávala asi 6 let trvající přítomnost svědivých projevů na prsou, které snadno „prokrvácely“ i po malém

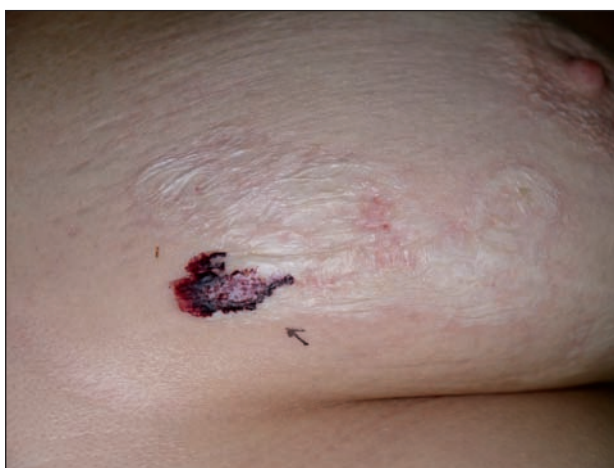poranění. Při objektivním vyšetření na mediálních plochách prsou a intermamárně byla patrná splývající, ostře ohraničená, mírně palpačně bolestivá ložiska, se svrásťlým, řasícím se povrchem, místy byly přítomné plíhě hemoragické puchýře (obr. 1, 2). Ostatní kožní nález a slizniční nález byl normální. Byla provedena biopsie z jednoho ložiska (obr. 3, 4).



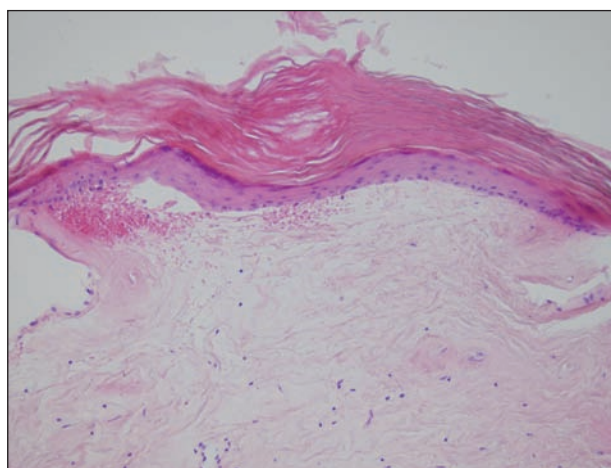
Obr. 1.



Obr. 3.



Obr. 2.



Obr. 4.

HISTOLOGICKÝ NÁLEZ

V nálezu je hyperkeratóza včetně rohových čepů v ústí folikulů a výrazná atrofie epidermis. Vakuolární degenerace buněk bazální vrstvy zachycena není. V horním korigu je edematózní homogenizace vaziva se subepidermálním puchýřem obsahujícím erythrocyty. Cévy jsou dilatované a mají zeslabenou stěnu. Na spodním okraji homogenizovaného korigu je perivaskulární a intersticiální lymfocytární zánětlivý infiltrát.

Závěr

Lichen sclerosus et atrophicus – bulózní forma

DISKUSE

Lichen sclerosus et atrophicus (LSA) je relativně vzácné, chronické, zánětlivé onemocnění postihující kůži a sliznice, častěji se vyskytující u žen. Ke vzniku onemocnění může dojít v jakémkoliv věku, ale nejčastěji je výskyt u menopauzálních žen v 5. a 6. deceniu, méně často se vyskytuje u prepubertálních dívek mezi 8. a 13. rokem věku [1]. U velké části dětských pacientů dojde ke zlepšení během puberty. LSA byl poprvé popsán francouzským dermatologem Hallopeau v roce 1887 u pacientky s projevy na genitálu. Histologický nálezn byl prvně popsán Darierem v roce 1892 [1].

Etiologie LSA není známa. Existuje podezření na vztah k autoimunitním procesům a uvažuje se o genetické predispozici, stejně jako o možné souvislosti s boreliovou infekcí nebo hepatitidou C [6]. Během několika studií byly identifikovány autoprotilátky proti glykoproteinu extracelulární matrix (ECM-1), ale přesná role těchto autoprotilátek v patofyziologii LSA nebyla zatím objasněna [7].

LSA má klinicky formu extragenitální (kožní) a genitální. Extragenitální forma predilekčně postihuje postranní partie krku, horní části hrudníku v oblasti klíček, oblasti mezi prsy a pod pod prsy, na ramenou a flexorových stranách předloktí. Velmi vzácně byly popsány projevy LSA na dlaních, patách, obličeji a ve kštici. Klinicky jde o makuly a papuly do 1 cm veliké, oválné, kruhové, které mohou splývat do větších lehce vyvýšených ložisek. Projevy mají porcelánovou barvu a často i načervenalý okraj, který se typicky rozšiřuje a ložiska se zvětšují. Starší projevy jsou spíše atrofické a můžeme v nich zachytit folikulární hyperkeratózu ve formě komedu podobných změn [8]. V ložiscích se mohou tvořit puchýře, někdy s hemoragickým obsahem. Vzácně jsou vidět časné projevy ve formě lichenoidních papul s Koeberovým fenoménem, zvláště pokud vznikají v místech traumatizace a dráždění kůže [1].

Genitální forma se objevuje u obou pohlaví. Poměr postižení mužů a žen je přibližně 1 : 6 [7]. Odhaduje se, že až u 15–20 % pacientů jsou přítomny i extragenitální léze

[1]. Procentuální zastoupení extragenitální formy LSA může být podhodnoceno, jelikož extragenitální léze jsou často asymptomatické. Vulva, perineum a perianální oblast jsou místa nejčastějšího postižení a nálezn často připomíná tvar číslice osm. Onemocnění může vést k bolestivým stenózám análního nebo vaginálního otvoru a následně dysurii a dyspareunii. Eroze a sklerotizace v anogenitální oblasti mohou způsobovat těžkou sexuální dysfunkci spojenou s bolestivostí až nemožností pohlavního styku [7]. Genitální léze zvláště u žen jsou silně svědivé. Onemocnění může začít už v dětském věku a zvláště tvorba hemoragických puchýřů s následným mírným jizvením může připomínat změny vyskytující se u pohlavního zneužívání. Postižení penisu je popisováno téměř výhradně u mužů, kteří neprodělali cirkumcizi [2]. Projevy na skrótou jsou velmi vzácné. Nejčastější manifestací LSA na penisu je sklerotický prstenec, představující zvýšené riziko vzniku fimózy předkožky. Velmi vzácně se zjistí bělavá ložiska v ústech na bukalní sliznici. Byla popsána i generalizovaná forma LSA [1]. Změny označované dříve jako balanitis obliterans xerotica jsou projevy LSA. Stejně tak dřívější označení kraurosis vulvae a kraurosis penis se již nepoužívají [3].

Histologický obraz se může lišit podle toho, zda jde o časné nebo pokročilé stadium nemoci.

V pokročilém stadiu ubývá nebo zcela chybí vakuolizace keratinocytů a ubývá zánětu. V horním korigu v místech projasnění vaziva edémem se speciálním barvením dá prokázat úbytek elastických vláken. Příčinou vzniku puchýře těsně pod bazální membránou je edém korigu. V případě výraznější sklerózy vaziva se obtížně odlišuje sklerodermie. Histologické znaky LSA a morfeje mohou být přítomny i v jediné biopsii a klinické projevy obou nemocí se mohou vyskytovat současně u jednoho pacienta.

Diferenciálně diagnosticky odlišujeme dále vitiligo, pityriasis versicolor. Většinou je ale klinický a histologický obraz tak typický, že o diagnóze LSA není pochyb.

Na rozdíl od genitálních lézí, kde je vykazován častější výskyt spinocelulárního karcinomu [8], není u extragenitálních lézí LSA popisováno zvýšené riziko maligní transformace.

Kauzální léčba LSA není známa, ale je několik možností symptomatického ovlivnění onemocnění. Většinou se používají silné lokální kortikosteroidy v masti či intralezionálně, příznivý účinek je pozorován i při aplikaci kalceinurinových inhibitorů (např. tacrolimus, pimecrolimus). Další možnou léčbou je fototerapie. V pozdním stadiu jsou některé jizevnaté změny (fimóza, stenóza uretry) v oblasti genitálu řešitelné, alespoň částečně, chirurgicky. Chirurgická léčba postižení vulvy, pokud není přítomen karcinom, se zpravidla nedoporučuje. Byl popsán dobrý léčebný efekt při kombinované terapii lokálním 0,1% tacrolimem s PUVA terapií [1]. Pulzní intravenózní terapie vysokými dávkami kortikosteroidů v kombinaci s metotrexátem v nízkých dávkách byla s dobrými výsledky použita u těžkých generalizovaných forem LSA [5]. Na rozdíl od genitální formy LSA vyžadují léčbu extragenitální proje-

vy jen pokud vyvolávají potíže jako svědění, bolesti, či pokud je terapie vhodná z kosmetických důvodů. Onemocnění má chronický průběh, ale často dochází k vyhasnutí procesu, který zanechává ložiska hnědě zbarvené atrofické kůže [8].

LITERATURA

1. BALLESTER, I., BANULS, J., PÉREZ-CRESPO, M., LUCAS, A. Extragenital bullosus lichen sclerosus et atrophicus. *Dermatol. Online J.*, 2009, 15(1): 6.
2. BOLOGNIA, J. L., JORIZZO, J. L., RAPINI, R. P. *Dermatology*. 2nd ed. Mosby-Elsevier, 2008, p. 1476–1479.
3. BURGDORF, W. H. C., PLEWIG, G., WOLFF, H. H., LANDTHALER, M. *Braun – Falco's Dermatology*. 3rd ed. Heidelberg: Springer, 2009, p. 712–714.
4. HALLEL-HALEVY, D., GRUNWALD, M. H., YERUSHALMI, J., HALEVY, S. Bullous lichen sclerosus et atrophicus. *J. Am. Acad. Dermatol.*, 1998, 39, p. 500–501.
5. KREUTER, A., TIGGES, C., GAIFULLINA, R., KIRSCHKE, J., ALTMAYER, P., GAMBICHLER, T. Pulsed High-Dose Corticosteroids Combined With Low-Dose Methotrexate Treatment in Patients With Refractory Generalized Extragenital Lichen Sclerosus. *Arch. Dermatol.*, 2009, 145 (11), p. 1303–1308.
6. MADAN, V., COX, N. H. Extensive bullous lichen sclerosus with scarring alopecia. *Clin. Exp. Dermatol.*, 2008, 34, p. 360–362.
7. MEFFERT, J. *Lichen sclerosus et atrophicus*, 2009, <http://emedicine.medscape.com/article/1123316-overview>.
8. ŠTORK, J. et al. *Dermatovenerologie*. Praha: Galén Karolinum, 2008, s. 216–217.
9. ŠTORK, J. Bělavý pruh atrofie kůže čela. *Čes-slov Derm*, 1993, 68 (4), s. 229–230.
10. WEEDON, D. *Skin pathology*. 2nd ed. London: Churchill – Livingstone, 2002, p. 354–355.

Do redakce došlo dne 1. 11. 2011.

Kontaktní adresa:

MUDr. Petra Brodská

Dermatovenerologická klinika FN a LF UK Plzeň

Dr. E. Beneše 13

305 99 Plzeň

e-mail: brodskap@fnplzen.cz