

Scabies crustosa u dojčata

Danilla T., Janková A.

Detská dermatovenerologická klinika LFUK a DFNSP
prednosta: doc. MUDr. Tibor Danilla, CSc.

SÚHRN

Scabies je ochorenie postihujúce všetky vekové skupiny, sociálne a ekonomické triedy. Je to výlučne ľudská infekcia. Podcenenie výskytu, nedôsledné vyšetrenie chorého, osobitosti prejavov u detí, môžu viesť k mylnej diagnóze, mylnej liečbe a šíreniu nákazy. Opisujeme prípad zriedkavej klinickej varianty ochorenia scabies crustosa u novorodenca a okolností, ktoré viedli k nesprávnej diagnóze a liečbe. V diagnostike všetkých exantémových prejavov spojených so svrbením by sa mal vziať do úvahy aj scabies.

Kľúčové slová: scabies – scabies crustosa – novorodenec – omyly v diagnostike – liečba

SUMMARY

Scabies Crustosa in an Infant

Scabies is a purely human skin infestation affecting all age groups and socioeconomic classes. Underestimation of the incidence, inconsequent examination of the clinical features and particularities of scabies in children can lead to misdiagnosis and mismanagement of the disease.

We describe a newborn with scabies crustosa and circumstances leading to the incorrect diagnosis and treatment. Scabies should always be considered in patients with papular exanthema associated with pruritus.

Key words: scabies – scabies crustosa – mismanagement – diagnosis – treatment

ÚVOD

Scabies je ochorenie ľudí spôsobené zákožkou svrabovou (*Sarcoptes scabiei hominis*). Ochorenie sa prenáša iba medzi ľuďmi osobným kontaktom alebo sprostredkovane. Postihuje všetky vekové skupiny, všetky socioekonomické triedy, častejšie osoby so zníženou hygienou a poruchami imunity [17, 20, 21].

Podľa hlásení epidemiologického informačného systému (EPIS) je na Slovensku výskyt svrabu stacionárny, s občasným výskytom malých epidémií, s častým výskytom vo vekovej skupine 0–5 rokov [22]. Na nepriaznivú situáciu v detských zariadeniach poukázal v roku 2008 aj hlavný odborník pre pediatriu prof. Banovčin [23].

Ochorenie je sprevádzané svrbením a patognomické sú chodbičky v typickej lokalizácii. Osobitosťou u dojčiat je postihnutie tváre a kapilícia, dlaní a stupaj. Aj u detí vzniká na bielikoviny z parazitov senzibilizácia a okrem chodbičky vzniká v embolizačnej lokalizácii hustý výsev drobných papuliek (akarid, scabid). Môže sa pridružiť aj sekundárna infekcia hnisovými baktériami. V miestach

s riedkym tkanivom vznikajú granulómy. Zriedkavou formou je scabies crustosa [17], ktorý prvý správne diagnostikoval Hebra [16]. U dojčiat sa môže pridružiť neprospievanie [5]. Pri každom vyšetrení je potrebné cielene hľadať chodbičky.

Cieľom práce je poukázať na problematiku scabiesu, jeho diagnostiku na príklade analýzy dojčata, u ktorého sa v dôsledku diagnostických omylov vyvinul zriedkavý obraz scabies crustosa.

KAZUISTIKA

Na hospitalizáciu bol odporučený 3-mesačný chlapec s generalizovanou atopickou dermatitídou, neprospievaním a hnačkami.

Rodinná anamnéza: Stará matka trpela na atopickú dermatitídu, matka mala v detstve ekzém na rukách, otec bol zdravý.

Osobná anamnéza: Dieťa z prvej gravidity, tehotenstvo a pôrod fyziologické. Dojčený bol chlapec iba 1 týždeň,

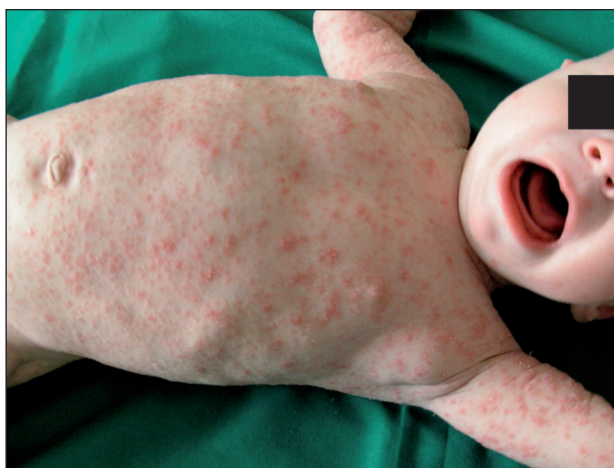potom umelá mliečna výživa, pre neprospievanie hypoalergénne mlieko. Očkovaný bol podľa poradne, dostáva vitamín D. Po očkovaní proti tuberkulóze vznikol primárna komplex.

Terajšie ochorenie: Na 2–3 deň po pôrode si matka všimla na lícach a medzi obočím 3 drobné červené bodky veľkosti 2 mm. Na šiesty deň po narodení spozorovala podobné prejavy aj na podbrušku, o týždeň sa prejavy rozšírili aj na ramená, predlaktia, na dlane a stupaje. Liečba s neomycínom a bacitracínom v masťi neovplyvnila priebeh. Keď mal 2 týždne bol odoslaný na odborné vyšetrenie. Dermatológ stanovil diagnózu mikrobiálny ekzém a ordinoval dimetindeni maleas 2 x 5 kvapiek a masť v tube, po ktorej koža sčervenela. Dieťa bolo nepokojné, šúchalo sa a škrabalo sa. Po dvoch týždňoch takejto liečby bola koža celého telička červená, preto po kontrolnom vyšetrení bola liečba zmenená na ichthamol s hydrocortisoni butyras v masťi a kúpeľ s emoliensom. Nastalo zmiernenie začervenania. Dieťa neprospievalo, malo aj hnačky, preto boli hospitalizovaní na detskom oddelení vo veku 2,5 mesiaca, kde bolo vyšetrené iným konziliárnym dermatovenerológom s diagnostickým záverom dermatitis seborrhoica corporis. Dostalo šampón na

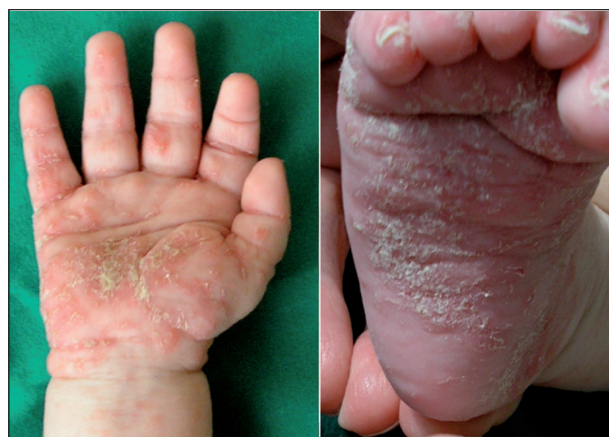mliečnu chrastu a emoliens. Prejavy pretrvávali, a preto bolo po troch dňoch liečby opäť vyšetrené a k predchádzajúcim diagnózam bola pridaná ešte ďalšia diagnóza eczema atopica.

Súčasne bola vyšetrená matka, sťažovala sa na svrbenie a prejavy boli diagnostikované ako ekzém. Počas hospitalizácie bolo dieťa vyšetrené kvôli neprospievaniu a hnačkám aj sonograficky. Nálezy – brucho bolo v norme. V ľavej axile zistené čiastočne kolikvované lymfatické uzliny veľkosti 1,5 a 1 cm – obraz BCG lymphadenitis. Chránička v mieste očkovania bola incidovaná a vytiekol hnis. Pre neprospievanie, zelené hnačky a rozsiahly kožný nález a bolo dieťa odoslané na hospitalizáciu do Bratislavy.

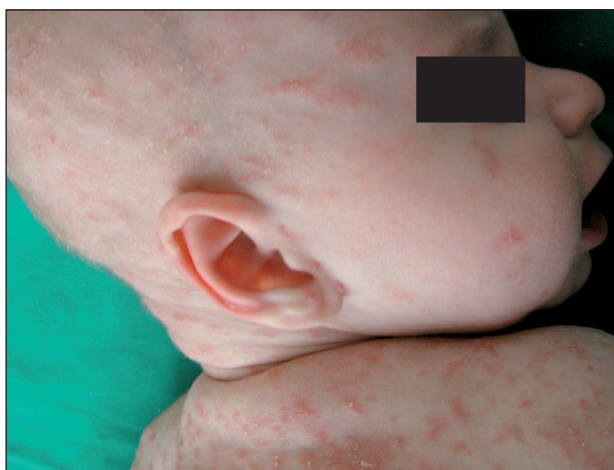Nález pri prijatí: Hypotrofické dieťa so suchou kožou a generalizovaným rozsevom s postihnutím tváre aj kapilícia. Na prechode dlaní v chrbty rúk a na prstoch sa nachádzajú početné chodbičky, na dlaniach nános žltých šupín do hrúbky 1–2 mm. Chodbičky sú aj na nohách pri prechode v stupaje. Šupiny na stupajach sú miernejšie. Chodbičky sa nachádzajú aj na tvári a v spánkovej oblasti hlavy dĺžky 0,5–1 cm. Po celom tele sú papulky až papulovezikulky veľkosti 0,5 mm, červenej farby splývajú



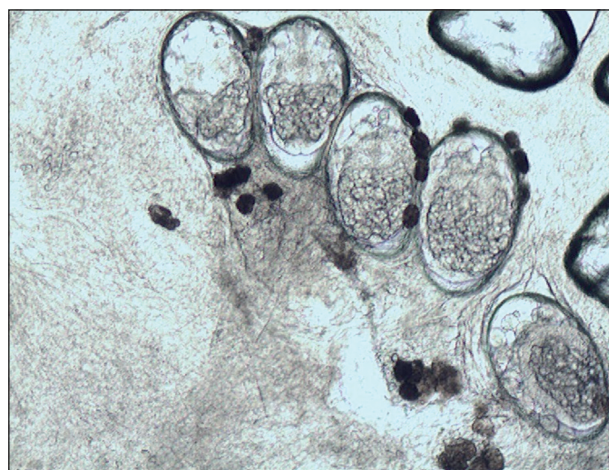
Obr. 1. Scabies crustosa generalizované prejavy (Danilla T.)



Obr. 3. Scabies crustosa hyperkeratózy a chodbičky (Danilla T.)



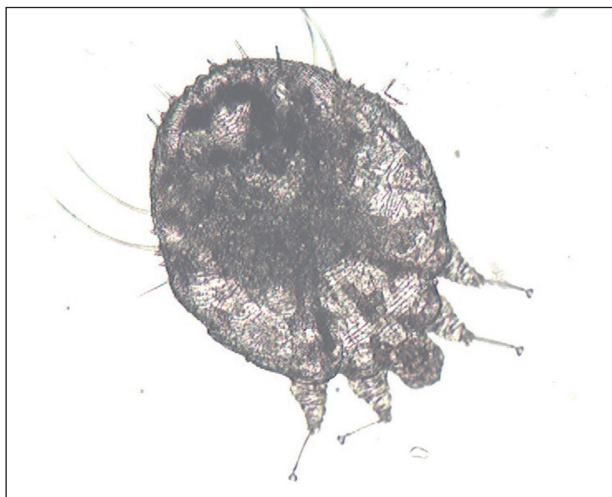Obr. 2. Scabies crustosa postihnutie hlavy (Danilla T.)



Obr. 4. Mikroskopický nález vajíčka s embryami a trus (Danilla T.)

ce do ložísk veľkosti 1–2 cm, pokryté tenkými belavožltými šupinami (obr. 1, 2, 3). Nechtové platničky prerastajú brušká prstov a sú morfológicky bez zmien.

Mikroskopické vyšetrenie z líca aj z hlavy, z násosov šupín z dlaní aj stupají preukázalo prítomnosť dospelých samičiek a vývojových štádií *Sarcoptes scabiei* (obr. 4, 5). U matky bolo mikroskopické vyšetrenie tiež pozitívne.



Obr. 5. Mikroskopický nález *Sarcoptes scabiei* (Danilla T.)

Výsledky vyšetrení: Bez zvýšených zápalových markerov. Mierna hypochromná anémia. V diferenciálnom leukograme bola relatívna lymfocytóza a eozinofília až 20,4%. Vyšetrenia moča, glukózy, hepatálne testy, ASLO, boli v medziach normy. Vyšetrenie imunoglobulínov preukázalo vyššiu hodnotu IgE: 154 IU/ml. Tampón zo stolice na kultiváciu: *Proteus mirabilis*, *E. coli*, *Klebsiela sp.*, *C. albicans* ojed., *C. lusitaniae* a *C. parapsilosis* stredne masívne. Pediatrické vyšetrenie: Zmena výživy a dojčenie. **Sociálna a epidemiologická anamnéza:** Dieťa sa infikovalo od matky pri dojčení. Svrbenie a prejavy sa dostavili týždeň pred pôrodom. Kde sa infikovala sa nepodarilo objasniť. Bola vyšetrená dermatológom a pre ekzém aj liečená betamethazoni butyras a gentamycini sulfas v masti a zarábanou masťou. Býva v spoločnej domácnosti so starými rodičmi. Otec dieťaťa býva v Taliansku, navštevuje matku v mesačných intervaloch. Nikto z nich nemá žiadne prejavy (údaj iba od matky). Fyzicky sa nestýkala s nikým, mimo domácnosť. V 5–6 mesiaci gravidity bola hospitalizovaná na kožnom oddelení pre pseudoacanthosis nigricans.

Diagnostický záver: Scabies crustosa.

Liečba: Očistný kúpeľ, 10% kyselina salicylová vo vazeľíne na dlane a stupaje na dobu 3 hodín, kyselina salicylová 2% v mäkkej masti na vlasatú časť, olej sľečnicový 1% na telo. Po 3 hodinách očistný kúpeľ, odstránenie hyperkeratóz a následné 10% sulfuri praecipitati v mäkkej paste po dobu 3 dní. Dimetindení maleas 2,2,2 kvapky. Po anti-skabietickej liečbe 1% kyselina mliečna v syndermane na premastenie, 2% ichtyol v syndermane, prednicarbatum v masti na ložíská 5 dní, Colecalciferolum in cocos oleum

2 kvapky, fluconasolum sirupus 1,5,0,1,5 ml., hydrolyzované hypoalergénne mlieko, hypoalergénne mlieko.

Po liečbe 10% sírovou pastou v priebehu prvého dňa ustúpili nepokoj, šúchanie a plač. Mikroskopicky boli prítomné parazity bez pohybu. Liečba pokračovala 3 dni bez komplikácií. Matka bola vyliečená 10% sírovou masťou. Nastal rozbeh tvorby mlieka, dojčila a dieťa začalo prospievať. Dieťa s kožou bez chodbičiek a papuliek s reziduálnym olupovaním a bez porúch stolice, dojčené prepustené do starostlivosti pediatra v mieste bydliska.

DISKUSIA

Skabies je schopný napodobniť mnohé kožné choroby – pulózne a vezikulózne, spojené so svrbením (atopická dermatitída, kontaktná dermatitída, dermatitis herpetiformis, exantémy pri alergii na potraviny a lieky, dysidrotický ekzém, idové reakcie, lichen ruber acutus, psoriasis punctata, dermatitis seborrhoica, svrbenie inej príčiny, urticaria pigmentosa, fyzikálne typy korpiviek, poštipanie hmyzom, histiocytóza, lymfocytómy, granulomatózne choroby) [11, 12, 13, 18], ale pri podrobnom vyšetrení miest typických pre skabies, sa nájdu charakteristické zoskupenia – papula a vezikula, alebo patognomické chodbičky. Chodbičky sa ľahko vizualizujú po potretí atramentom a následnom omytí. Chodbička sa javí ako modrý prúžok. Je to miesto najvhodnejšie na mikroskopické vyšetrenia a potvrdenie diagnózy [9]. Povrchné rýchle vyšetrenie, alebo podcenenie možnosti tejto choroby u matky pacienta umožnili prenos na dojča pri úzkom fyzickom kontakte pri dojčení.

Hicks a Elston [9] uvádzajú, že už po 15–20-minútovom kontakte s chorou kožou nastáva prenos zákožky. Tým si môžeme vysvetliť aj vznik prvých prejavov na tvári.

Osobitostí klinických prejavov neonatálneho scabiesu, podcenenie možnosti tejto choroby u dojčťa, viedli k mylným diagnózam kontaktnej dermatitídy, seborioickej dermatitídy a atopickej dermatitídy. Spolu s neúčinnou liečbou, umožnili rozšírenie ochorenia po celom tele s tvorbou ložísk pokrytých krustokvamami aj v spojení s neprospevaním a hnačkami. Poruchy vo forme neprospevania a hnačiek v súvislosti so svrabom opísali Burns, Lampe, Hansen [5]. Rozsiahla a dlhodobá infekcia zákožkami vedúca k forme krustózneho scabiesu môže viesť k strate svrbenia [13], jedného z dôležitých znakov infekcie a naopak vysoká hygiena môže spôsobiť, že iba malá časť vývojových štádií prežije na koži a spôsobí typické klinické prejavy. Štork [18] uvádza priemerný počet 11,5 zákožíek u chorého s nekomplikovaným skabiesom. Zvýšené hodnoty IgE a eozinofília, sú výsledkom odpovede na proteíny zákožky [1] a nemusia byť iba u chorých s atopickou dermatitídou [12]. Je predpoklad, že vzhľadom na rodinnú anamnézu (babka atopická dermatitída, matka ekzém) mohla byť u chorého dieťaťa prevaha Th2 lymfocytovej odpovedi, čo podľa najnovších vedomostí o patogenéze scabiesu mohlo podporiť vznik krustózne formy [14, 20, 21].

Baysal et al. [3] opísali prejavy krustózneho skabiesu u dieťaťa bez porúch imunity. Gualdi et al. [6] považujú fyziologicky oslabenú obranu novorodenca, imunologický profil atópie a iatrogénnu imunosupresiu kortikoidmi za spolupôsobiaci faktory pre vznik krustózneho skabiesu. Tie isté faktory sme zaznamenali aj u nášho prípadu. Scabies crustosa bol opísaný u chorých s poruchami imunity, pri systémových chorobách, imunosupresívnej liečbe aj HIV infekciách [2, 4, 5, 6, 8, 14, 15, 21].

Pri správnej diagnóze je liečba vysokoúčinná a v priebehu niekoľko dní sa chorí uzdravia. Dojčatá do 2 mesiacov a tehotné sa účinne a bezpečne liečia sírovou pastou, alebo masťou v koncentráciách od 2,5 do 10 % [17, 19]. Príležitostne môže vzniknúť dermatitída, ktorá sa po ukončení liečby rýchle upraví protizápalovými prípravkami. Síra je vhodná aj pre dospelých, ale pre dĺžku liečby 3 dni a zápach sa v ambulatnej praxi uprednostňujú preparáty s obsahom permethrínu, ktorý môžu používať aj deti staršie ako 2 mesiace, crotamitonu, alebo 10% roztok benzylbenzoátu. Rozsiahle postihnutia a scabies crustosa boli v zahraničí úspešne liečené s perorálnym prípravkom invermectin (22,23-dihydroavermectin B_{1a} + 22,23-dihydroavermectin B_{1b}). U nás zatiaľ nie je registrovaný. V krajinách, kde je registrovaný, ho používajú aj u detí starších ako 5 rokov, alebo pri hmotnosti najmenej 15 kg [17].

ZÁVER

Vedomosti o klinických variáciach choroby, možnosť postihnutia ktorejkoľvek vekovej skupiny a socioekonomickej triedy, cieleňé vyšetrenie, rýchla a presná diagnóza, správne aplikovaná liečba sú najzákladnejšie predpoklady na zabránenie šírenia infekcie nielen v rodine a blízkych príbuzných, ale aj na ďalšie osoby s osobným alebo profesionálnym kontaktom.

Choroba podlieha povinnému hláseniu.

LITERATÚRA

1. ARLIAN, L. G., MORGAN, M. S., ASTEL, S. A., WALLTON, S. F., KEMP, D. J., CURRIE, B. J. Circulating IgE in patients with ordinary and crusted scabies. *J. Med. Entomol.*, 2004, 41, p. 74–77.
2. BARNES, L., MCCALLISTER, R. E., LUCKY, A. W. Crusted (Norwegian) scabies: Occurrence in a Child undergoing a bone marrow transplant. *Arch. Dermatol.*, 1987, 123, p. 95–97.
3. BAYSAL, V., YILDIRIM, M., TURKMAN, C., ARIDOGAN, B., AYDIN, G. Crusted scabies in a healthy infant. *J. Europ. Academ. Dermatol. Venereol.*, 2004, 18, p. 88–190.
4. BINIČ, I., JANKOVIČ, A., JOVANOVIČ, D., LJUBENOVIC, M. Crusted (Norwegian) scabies followin systemic and topical corticosteroid therapy. *J. Korean Med. Sci.*, 2010, 25, p. 188–191.
5. BURNS, B. R., LAMPE, R. M., HANSEN, G. H. Neonatal scabies. *Am. Dis. Child*, 1979, 33, 10, p. 1031–1040.
6. GUALDI, G., BIGI, L., GALDO, G., PELLACANI, G. Neonatal Norwegian scabies: three cooperating causes. *J. Dermatol. Case Reports*, 2009, 3, p. 75–78.
7. GRABOWSKI, G., KANHAI, A., GRABOWSKI, R., HOLEWINSKI, J., WILLIAMS, M. L. Norwegian scabies in the immunocompromised patient. *J. Am. Pediatr. Med. Assoc.*, 2004, 94, 6, p. 584–586.
8. GULDBAKKE, K. K., KHACHEMOUNE, A. Crusted scabies: a clinical rewiev. *J. Drugs Dermatol.*, 2006, 5, p. 221–227.
9. HICKS, M. I., ELSON, D. M. Scabies. *Dermatol. Ther.*, 2009, 22, 4, p. 279–292.
10. LEWIS, E. J., CONNOLLY, S. B., CRUTCHFIELD, C. E., REST, E. B. Localized crusted cabies of scalp and feet. *Cutis*, 1998, 61, p. 87–88.
11. KOLAR, K. A., RAPINI, R. P. Crusted (norwegian) scabies. *Am. Farm. Physician.*, 1991, 44, 4, p. 1317–1321.
12. KROL, A., KRAFCHIK, B. The differential diagnosis of atopic dermatitis in childhood. *Derm. Ther.*, 2006, 9, p. 73–82.
13. PHAM, C., MATTHEWS, M. R., BROWNING, J. C. Verucous plaques on the hands and feet. *Pediatr. Dermatol.*, 2010, 27, 1, p. 93–94.
14. PIPITONE, M. A., ADAMS, B., SHETH, A. et al. Crusted scabies in a patient being treated with infliximab for juvenile rheumatoid arthritis. *J. Am. Acad. Dermatol.*, 2005, 52, p. 719–720.
15. ROBERTS, L. J., HUFFAM, S. E., WALTON, S. F. et al. Crusted scabies: clinical, imunological findings in seventy eight patients and rewiev of the literature. *J. Infect.*, 2005, 50, p. 375–381.
16. SCHWEITZER, S. E., WINNER, L. H. Norwegian scabies. *Arch. Dermatol. Syphilol.*, 1941, 43, p. 678–681.
17. STONE, S. P., GOLDFARB, J. N., BACELIERI, R. E. *Scabies, other mites and pediculosis*. In Wolff, K., Goldschmid, L. A., Katz, S. I., Gilchrist, B. A., Paller, A. S., Leffell, D. J. Fitzpatrick's Dermatology in General Medicine, Seventh edition vol. 1–2; McGraw Hill Medical, New York 2008, p. 2402, ISBN 978-0-07-146690-5.
18. ŠTORK, J. Scabies. *Čes-slov. Derm.*, 1999, 74, p. 26–33.
19. ŠTORK, J. Farmakoterapia scabies. *Remedia*, 2000, 10, p. 186–192.
20. WALTON, S. F., BEROUKAS, D., ROBERTS-THOMSON, P., CURRIE, B. J. New insights into disease pathogenesis in crusted (Norwegian) scabies: the skin immune response in crusted scabies. *Br. J. Dermatol.*, 2008, 158, p. 1247–1255.
21. WALTON, S. F. The immunology of susceptibility and resistance to scabies. *Parasite Immunol.*, 2010, 32, 8, p. 532–540.
22. www.epis.sk/systemhlasenie.aspx.
23. www.sls-sps.sk/zapisnica02-08.doc.

Do redakce došlo dne 3. 5. 2011.

Kontaktná adresa:
 Doc. MUDr. Tibor Danilla, CSc.
 Bučínová 6
 821 07 Bratislava
 Slovenská republika
 e-mail: danilla@dfnsp.sk