

## Klinický případ: Bolestivé papuly nohou

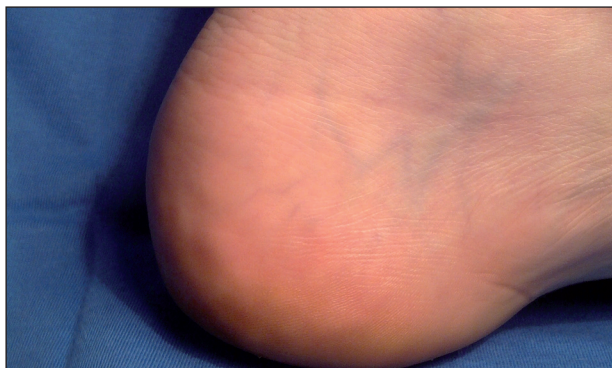
Kodet O.<sup>1,2</sup>, Kuklová I.<sup>1</sup>, Šlajsová M.<sup>1</sup>, Štork J.<sup>1</sup>, Lacina L.<sup>1,2</sup>

<sup>1</sup>Dermatovenerologická klinika 1. LF UK, Praha, přednosta prof. MUDr. Jiří Štork.CSc.

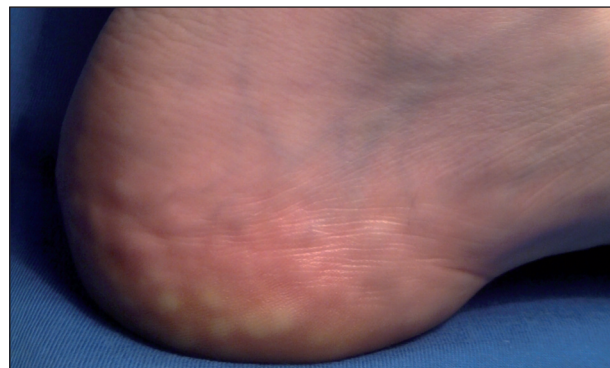
<sup>2</sup>Anatomický ústav 1. LF UK, Praha, přednosta prof. MUDr. Karel Smetana, DrSc.

K vyšetření na naše pracoviště byla revmatologem odeslána 37letá žena. Její rodinná anamnéza byla bez větších pozoruhodností, otec prodělal hlubokou žilní trombózu a byl sledován pro diabetes mellitus. Pacientka sama, kromě mírné nadváhy, se těšila dobrému zdraví, pouze před 6 lety prodělala renální koliku. Z léků pacientka užívala hormonální antikoncepci (kombinovaný preparát s obsahem desogestrolu a ethinylestradiolu). Před 2 roky pacientka pozorovala poprvé bolesti obou pat. Bolesti se objevovaly zejména při delším stání nebo při chůzi a svou intenzitou znepříjemňovaly denní aktivity, což pacientku vedlo k návštěvě lékaře. Při provedených vyšetřeních zobrazovacími metodami (RTG a SONO) nebyla nalezena strukturál-

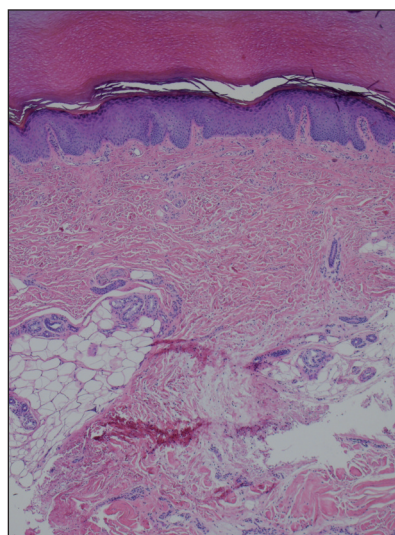
ní příčina obtíží. Postupně byla žena vyšetřena také neurologem a ortopedem. Nakonec bylo přistoupeno i k operačnímu výkonu na Achillových šlachách, tento výkon ale nepřinesl žádnou úlevu. Pacientka byla předána k dalšímu sledování na revmatologii. Při vyšetření byla kůže nohou u sedící pacientky (obr. 1) bez viditelných, či hmatných patologických změn. Teprve při vyšetření pacientky ve stoje byly pod mediálním kotníkem nad hranou chodidla při plném zatížení (obr. 2) patrné papuly barvy kůže či žlutobělavě prosvítající. Vzhledem k netypické bolestivosti, která pacientku omezovala, bylo doporučeno provedení probatorní biopsie z jedné papuly k ozřejmení jejich etiologie.



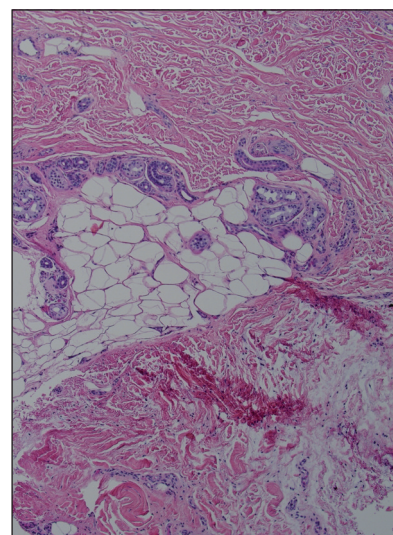
Obr. 1



Obr. 2



Obr. 3



Obr. 4

## HISTOLOGIE

Epidermis a korium byly bez patologických změn, v celém rozsahu biopsie nebyly patrné ani známky zánětu. V dolních partiích koria byla místy zastížena depozitací mucinu. Dále bylo okrskovitě nápadné vyšší postavení lalůček podkožní tukové tkáně připouštějící možnost jejich herniace (viz obr. 3).

### Závěr

#### Piezogenní papuly

Pacientka byla poučena o benigním charakteru onemocnění, vhodnosti redukce tělesné hmotnosti a možnostech ortopedické obuvi.

## DISKUSE

Piezogenní papuly jsou poměrně častým vedlejším nálezem, který je typický bez příznaků, a proto nejsou předmětem většího zájmu ani dermatologů. U některých pacientek mohou být důvodem zájmu z estetických důvodů, ale jen málokdy jsou spojeny tak jako v prezentovaném případě se subjektivně nepříjemnými pocity, či dokonce bolestí [3].

Klinicky jsou patrné na nohou, zejména v krajině pod mediálním kotníkem, mírně nad úroveň okolí prominující papuly barvy kůže, či lehce bledší. Jejich přítomnost je dobře patrná vestoje, projevy mizí, pokud nejsou končetiny staticky zatíženy. Manifestace na horních končetinách nad zápěstím a na okraji dlaní je rovněž známa, ale je vzácnější [2].

Histologicky jsou tyto nálezy verifikovány vzácně, a to zejména v symptomatických případech. Hlavním nálezem je protruze lalůčku normální tukové tkáně (viz obr. 4) dosahujícího do vyšších partií koria [6]. Tkáň zpravidla nevykazuje výraznější dystrofické změny, jen v některých případech mohou být patrné degenerativní změny jemných vazivových sept. Cytologicky adipocyty nevykazují žádné výraznější atypie.

Předpokládá se, že etiologicky se u piezogenních papulí uplatňuje určité fokální oslabení dermis, do které následně dochází k herniaci podkožní tukové tkáně. Toto oslabení může být vrozené i získané, významnou roli však sehrávají i působící mechanické faktory. Vzhledem k vysoké incidenci není dosud možno spolehlivě hodnotit familiární výskyt. Kazuisticky je doložena například jejich přítomnost u 3 členů jedné rodiny ve 2 generacích již při

narození, či v časném dětství – dědičnost byla určena v tomto případě jako autozomálně dominantní. V jiných popsaných případech takto časného výskytu šlo ale o sporadický výskyt s předpokládanou *de novo* mutací a s dědičností nevyjasněnou. Tato jednotka je tedy poněkud odlišná od adultní formy a je označována jako infantilní piezogenní papuly *seu* kongenitální adipózní plantární noduly (OMIM 609808). Z geneticky podmíněných chorob je dokládána spojitost piezogenních papulí s Ehlersovým-Danlosovým syndromem, což může dobře podporovat představu o jisté konstituční predispozici dermis některých pacientů. Naproti tomu ale velké studie nedoložily spojitost kloubní hypermobility a piezogenních papulí. Často jsou tyto papuly přítomny i u pacientů se syndromem Prader-Willy, otázkou zůstává, zda jde o vliv obezity typické pro tento syndrom, či zda je přítomno i primární poškození dermis. Jistě je tedy nutno mít na paměti multifaktorialitu těchto změn.

Důvod bolestivosti u některých pacientů je doposud ne zcela dobře objasněn, do jisté míry jsou hledány příčiny analogické, jako např. u bolestivého angiolipomu. Předpokládá se, že bolest může být způsobena útlakem cév a nervů, které zásobují lalůček tukové tkáně, s určitou nadzázkou lze říci, že jde o útlak v „kýlní“ brance.

Terapie je naštěstí v naprosté většině případů zbytečná a postačí pacienta dostatečně edukovat o benigním charakteru projevu. V symptomatických případech je racionální nejprve se pokusit o eliminaci spolupodílejících se fyzikálních faktorů, zejména o redukci případné nadváhy, volbu vhodné obuvi a omezení dlouhodobého statického přetížení. Z konzervativních metod určitou úlevu může přinést i bandáž, nošení kompresivních elastických pomůcek (punčoch), či speciálních podpůrných vložek do obuvi. Literárně je udáván i příznivý symptomatický efekt i intralezionálně aplikované směsi betametazonu a bupivakainu (1 : 1), elektroakupunktury a pulzního diodového měkkého laseru [1, 4, 5]. V případě solitární bolestivé léze je možno se pokusit o kurativní excizi. U všech intervenčních metod však musíme mít na mysli, že terén, ve kterém budeme zasahovat, má určitá specifika, výsledné hojení může být spojeno s komplikacemi, subjektivním diskomfortem a dosažený efekt nemusí být pro pacienta uspokojivý.

Diferenciálně diagnosticky lze uvažovat zejména o reakci na cizí tělesa (zejména trny rostlin a živočichů), ukládání materiálu ve tkáni (tofy, calculus cutis aj.), revmatických uzlech, méně často je možno uvažovat např. i o mezenchymových tumorech, např. suprafasciálních lipomech (zejména na dlaních) aj.

## LITERATURA

1. DOUKAS, D. J., HOLMES, J., LEONARD, J. A. A non-surgical approach to painful piezogenic pedal papules. *Cutis*, 2004, 73,5, p. 339–340.
2. KENNEDY, C. T. C., BURD, D. A. R., CREAMERS, D. *Piezogenic Pedal Papules* In Burns, T. et al. *Rook's Textbook of Dermatology*, 8<sup>th</sup>. ed., Hoboken, New Jersey, USA: Wiley-Blackwell, 2010, p. 28–61.
3. KÜSTNER, W. *Anomálie kože a vývinové kožné aberácie* In Braun Falco, O. et al. *Dermatológia a venerológia*. 1. slovenské a české vydání. Martin: Osveta, 2001, s. 699.
4. MIJAILOVIĆ, B., KARADAGLIĆ, D., MLADENVIĆ, T. et al. Painful piezogenic pedal papules – successful low level laser therapy. *Acta Dermatovenerol. Alp. Pan. Adr.*, 2001, 10, 3, p. 220–222.
5. WOODROW, S. L., BRERETON-SMITH, G., HANDFIELD-JONES, S. Painful piezogenic pedal papules: response to local electro-acupuncture. *Br. J. Dermatol.*, 1997, 136, 4, p. 628–630.
6. WEEDON, D. *Tumors of Fat*. In Weedon, D. et al. *Weedon's Skin Pathology*, 3<sup>rd</sup> ed., New York: Churchill-Livingston Elsevier, 2010, p. 847.

Do redakce došlo dne 20. 8. 2011

Kontaktní adresa:  
MUDr. Lukáš Lacina Ph.D.,  
U Nemocnice 2  
128 08 Praha 2  
e-mail: lukas.lacina@lf1.cuni.cz

## *Ediční plán*

### **Číslo 6: Pigmentové névy**

*Česko-slovenská dermatologie, 87. ročník, rok 2012*

**Číslo 1: Dermatologická andrologie**

**Číslo 2: Alopecie**

**Číslo 3: Psychofarmaka v dermatologii**

**Číslo 4: Dermatoskopie**

**Číslo 5: Melanom 2012**