

## Dermatitida z korálů Rudého moře

Drlík, L.<sup>1</sup>, Ettler, K.<sup>2</sup>

<sup>1</sup>Dermatovenerologické oddělení, Šumperská nemocnice, a. s.  
přednosta prim. MUDr. Lubomír Drlík

<sup>2</sup>Klinika nemocí kožních a pohlavních FN UK Hradec Králové  
přednosta doc. MUDr. Karel Ettler, CSc.

### SOUHRN

Autoři popisují případy dvou pacientů, u kterých se po poranění o mořský korál při potápění v Rudém moři v místech zranění vyvinula silně svědící lichenoidní dermatitida. Projevy reagovaly na léčbu zevními steroidy a antihistaminiky. K částečné úpravě stavu u první pacientky došlo za dva týdny léčby, u druhého pacienta přetrvávaly kožní projevy déle než měsíc. Článek poskytuje přehled kožních projevů způsobených mořskými korály a jejich léčby.

*Klíčová slova:* korály – kožní reakce – léčba

### SUMMARY

#### Red Sea Coral Contact Dermatitis

The authors describe two cases of intensively itching lichenoid dermatitis developed after an injury caused by a sea coral while diving in the Red Sea. The rash reacted to topical steroid and antihistamine treatment. In the first case a partial improvement occurred within two weeks, in the other patient dermatological lesions persisted for more than a month. The article gives an overview of skin lesions caused by the sea corals and their therapy.

*Key words:* sea coral – skin reactions – therapy

### ÚVOD

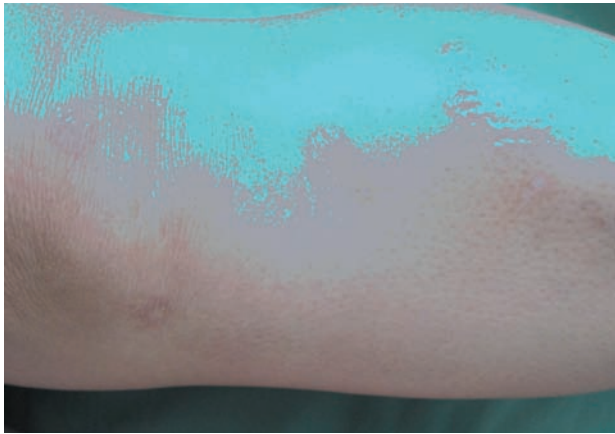
Tropická a subtropická moře poskytují řadu krásných pohledů i zážitků spojených zejména s potápěním, ale jsou v nich skrytá mnohá rizika, o kterých by měli být jejich návštěvníci dobře informováni. Jedná se mimo jiné o zranění způsobená korály. Medúzy a korálnatci, zejména *Millepora alcornis*, působí podobné kožní problémy – časnou primární iritační dermatitidu u všech osob a pozdní hypersenzitivní reakci u části postižených [1, 5, 9, 15, 16]. Intenzita potíží je dána individuální citlivostí a také důkladností poskytnuté první pomoci. Zejména lichenoidní dermatitida může přetrvávat řadu týdnů. Onemocnění dosud nebylo v časopise Česko-slovenská dermatologie publikováno.

### KAZUISTIKA 1

Pacientka (46 let), vedoucí prodejny pečiva, trpěla chla-

dovou kopřivkou, pro hypertenzi a hypofunkci štítné žlázy užívala Euthyrox (levothyroxinum natricum) 50 ug/den, Sandonorm (bopindolol hydrogenmaleas) 1,273 mg/den a hydrochlorothiazid 25 mg/den. Ostatní anamnéza byla bezvýznamná. Během potápění v Rudém moři se odřela na předních plochách bérců a kolenou o korál. Odřenin několik dnů pálily, celkové potíže žádné neměla. První pomoc spočívala ve vymytí ran sladkou vodou, posléze aplikovala lihové obklady, další léčbu neprováděla. Po 10 dnech vznikla v místech odřenin a kolem nich silně svědící lichenoidní dermatitida (obr. 1), dále 2 drobné vřídky. Byly ordinovány tablety s 10 mg cetirizindihydrochloridu 1krát denně a lokálně mast s 0,05% betametazonpropionátu 2krát denně. Při kontrole za 14 dnů byla pacientka zlepšena, za pět týdnů po zranění svědění zcela ustalo a ložiska byla zhojena.

Histologické vyšetření provedené za 12 dnů po zranění ukázalo mírnou akantózu epidermis a v korigu malé perivaskulární infiltráty lymfocytů s polymorfonukleáry. Biopsie z drobného zánětlivého ložiska vykázala subepidermální mikroabsces, v jeho okrajích nepravidelnou akantózu epidermis, v rozsahu celého koria perivaskulár-

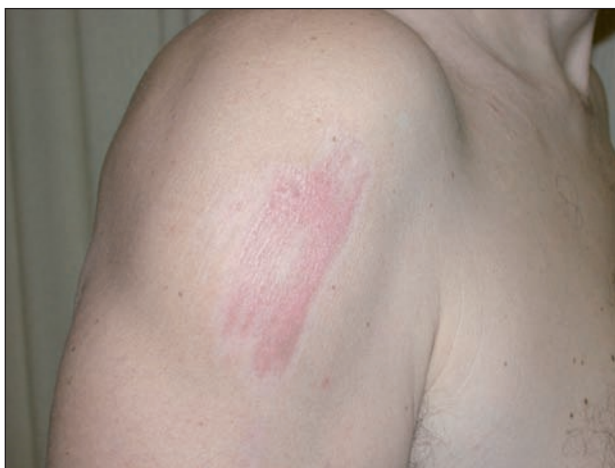

Obr. 1. Pacientka 10 dní po zranění

ně nevelké infiltráty lymfocytů s extravazáty erytrocytů a příměsí neutrofilů, fibrotizací v blízkosti mikroabscesu.

## KAZUISTIKA 2

Pacient (51 let), zdravý, alergiemi netrpící sportovně založený lékař se při šnorchlování v Rudém moři škrábl na pravém rameni o drsný povrch korálového útesu. Po 5–10 minutách udával silné pálení. Po ošetření masť s 0,5% prednisolonu a 3% clioquinu a roztokem 10% jód-polyvidonu došlo k úlevě. Během dalšího pobytu u moře po dobu 5 dnů při koupání ve slané vodě rána silně štípala, nicméně neomezila aktivity pacienta včetně slunění při aplikaci SPF 50+. Pacient se od návratu domů léčil nepravdělnou aplikací kortikosteroidních extern – za měsíc bylo ložisko stále zarudlé, sestávající z lineárně uspořádaných splývajících lesklých červenohnědých makulopapul, citlivé na pohmat (obr. 2). Během dalšího měsíce došlo k postupné regresi klinických projevů. Za dva roky byly stopy po zranění stále zřetelné s depigmentací a hypertrofickou plošnou jizvou, i když postižený tvorbou hypertrofických nebo keloidních jizev netrpí.



Obr. 2. Pacient měsíc po zranění

## DISKUSE

Korálnatci (Anthozoa) jsou polypovci z kmene žahavců (Cnidaria). Tvoří hlavní součást korálových rifů a prahů v Rudém moři, v Indickém a Pacifickém oceánu a v Karibském moři [14]. Žahavci mají zhruba 10 000 druhů a dělí se na aktivně plovoucí – čtyřhranky (Cubozoa) a medúzovce (Scyphozoa), pasivně plovoucí – polypovce (Hydrozoa) a přisedlé – korálnatce (Anthozoa). Korálnatci (cca 6000 druhů) žijící v koloniích vyžadují stálou salinitu vody (27–28 promile), teplotu okolo 20 stupňů Celsia a dostatek světla – žijí hlavně ve slunných mořích do hloubky 60 m. Světlo potřebují hlavně kvůli symbiontům – řasám obrněnkám. Od nich získávají většinu organických látek. Korálnatci se dělí na osmičetné (Octocoralia) a šestičetné (Hexacoralia) podle počtu přepážek a chapadel. Nejstarší korálnatci se objevili v kambriu asi před 500 miliony lety. Větevníci (Madreporaria) ze skupiny šestičetných tvoří Velký korálový útes, jedinou stavbu živých organismů viditelnou z Měsíce, a většinu dalších útesů. Nejznámějším zástupcem osmičetných je korál červený (*Corallium rubrum*). Exoskelet a endoskelet koloniálních korálnatců je tvořen z uhlíkatu vápenatého. Nebezpečím pro korály jsou hvězdice trnité, které útesy rozežirají. Dalším nebezpečím je úhyn endosymbiontů způsobený zvýšením teploty moře a znečištěním vody, které brání dostatečnému průniku světla. Obrněnky mohou také hynout v důsledku infekce patogenem. Bez endosymbiontů je korál oslaben a drolí se – tzv. bělení korálů. Solitérní korálnatci žijí až v hloubkách kolem 5 000 m, nebo daleko na severu (Aleuty). Korálnatci disponují aparátem, který sestává z řady organel uvolňujících toxicky působící látky. Tyto látky, představované především čtyřmocnými amoniiovými solemi, serotoninem, katecholaminy, histaminem, histaminoliberátory a proteinovými cytotoxiny, jsou lokalizovány v množství tykadel, která jsou tvořena z materiálu podobného kolagenu, a při porušení jejich povrchu pronikají do těla oběti [3, 7, 8, 12]. Kožní zranění obsahuje navíc fragmenty  $\text{CaCO}_3$ , kolem nichž může vzniknout pozdní reakce typu granulomu z cizích těles [8]. Míra postižení závisí na množství zraněných a injikovaných nematocyt, toxicitě jedu, intenzitě zranění a individuální citlivosti. Celkovými symptomy mohou být nevolnost, zvracení, bolesti břicha, průjem, svalové spazmy, respirační potíže, tachykardie, hypotenze, horečka [9]. Časnou reakci vznikající ihned po poranění provází ostře pálivá bolest, v několika minutách vzniká zarudnutí, otok, případně puchýře [2, 3]. Akutní toxická reakce může být provázena také časným typem přecitlivělosti včetně kopřivky, angioedému a anafylaktického šoku. Jde o bezprostřední efekt látek obsažených v nematocytech. Časná reakce může být také hemoragická či ulcerózně-nekrotická, a – zejména při poranění medúzou – také ischemická [16]. Není výjimkou ani vznik pustul, regionální lymfadenopatie, popř. tromboflebitidy [5]. Rány se velmi špatně hojí, zejména lacerované nebo s úlomky

cizích těles. Na postiženém místě zůstávají po zahojení pozánětlivé hyperpigmentace flagelátního charakteru. U některých osob na vyhojených místech dochází během několika týdnů k relapsům dermatitidy, v některých případech ani včasná léčba nezabrání pozdější lichenoidní svědící dermatitidě, která může být velmi torpidní, s hojením až 12 týdnů. Granulomatózní, sarkoidóze podobná, reakce může vznikat v době až 12 měsíců po kontaktu s korály [1, 2, 3, 9, 12]. Lichenoidní projevy a následné pozánětlivé pigmentace vytváří různorodé obrazce včetně lineárních, flagelátních nebo „cik-cak“ [1]. Analogické kožní projevy mohou být způsobeny také hvězdicemi, mnohoštětinatými červy, pijavicemi, mořskými houbami a ježky.

Histologicky bývá v akutní fázi spongióza, mikrovezikuly, intracelulární edém v epidermis, edém papilární dermis, mononukleární infiltrát v retikulární dermis, exocytóza lymfocytů, v pozdější fázi klínovité subepidermální a perivaskulární monocelulární infiltráty, extravazace erytrocytů. Chronická fáze je charakterizována akantózou, parakeratózou a zesílením granulární vrstvy, difúzním hustým infiltrátem monocytů v horní dermis [2, 3, 8], případně granulomy mohou být charakteru reakce z cizích těles – obrovskobuněčné, nebo alergického typu – sarkoidální či tuberkuloidní. Polaroskopicky nebo Kossa barvením lze někdy prokázat přítomnost cizorodého anorganického materiálu. Imunohistochemicky byla zjištěna aktivní role Langerhansových buněk a T lymfocytů [9, 10, 12]. U alergických reakcí lze prokázat specifické protilátky IgE proti toxinu polypovců [6].

První pomoc a léčba představuje vymytí ran teplou až horkou mořskou vodou k inaktivaci toxinů, aplikace 5% kyseliny octové, 40–70% alkoholových obkladů, posléze zevní či celkové steroidy, antibiotika, antihistaminika, imobilizace končetiny, léčba celkových symptomů. Rány je lépe ošetřit tapingem nežli suturou pro menší riziko vzniku abscesů. Na úporné pozdní projevy se aplikují zevní či intralezionální steroidy, případně tacrolimus [1, 9, 11, 14, 16].

## ZÁVĚR

Naše dva případy jsou navzájem podobné klinickým obrazem i průběhem a jsou kompatibilní s literárními zdroji. S rozvojem turistiky, potápění a také cestování do exotických krajín je pro dermatologa důležité být informován také o těchto, u nás méně obvyklých onemocněních. Sami pacienti udávali naopak velmi dobrou připravenost místních plavčků k poskytnutí adekvátní první pomoci a informování o dalším průběhu onemocnění. Stejně tak je dobrá znalost této problematiky u kolegů v oblastech, které sousedí s korálovými moři. Ochranou před podobnými zraněními, která mohou proběhnout u disponovaných jedinců v mnohem těžší podobě, je zvýšená opatrnost při sportovních aktivitách a používání neoprenových obleků i v teplých mořích.

## LITERATURA

1. ABDALLAH, M. A. *Foreign Body Reactions*. In Bologna, J. L., Jorizzo, J. J., Rapini, R. P. *Dermatology*, Sec. Ed., 2008, p. 1444–1445.
2. ADDY, J. H. Red Sea coral contact dermatitis. *Int. J. Dermatol.*, 1991, 30, 4, p. 271–273.
3. AHN, H. S., YOON, S. Y., PARK, H. J., LEE, J. Y., CHO, B. K. A patient with delayed contact dermatitis to coral and she displayed superficial granuloma. *Ann. Dermatol.*, 2009, 21 1, p. 95–97.
4. CAMARASA, J. G., NOGUÉS ANTICH, E., SERRA-BALDRICH, E. Red Sea coral contact dermatitis. *Contact dermatitis*, 1993, 29, p. 258–286.
5. GHOSH, S. K., BANDYOPADHYAY, D., HALDAR, S. Lichen planus-like eruption resulting from a jellyfish sting: a case report. *J. Med. Case Rep.*, 2009, 3, p. 7421.
6. HARTMANN, K. R., CALTON, G. J., BURNETT, J. W. Use of the radioallergosorbent test for the study of coelenterate toxin-specific immunoglobulin. *E. Int. Arch. Allerg. Appl. Immun.*, 1980, 61, p. 389–393.
7. IGUSHI, A., IWANAGA, S., NAGAI, H. Isolation and characterization of a novel protein toxin from fire coral. *Bioch. and Bioph. Res. Comm.*, 2008, 365, 1, p. 107–112.
8. MIRACO, C., LALINGA, A. V., SBANO, P., RUBEGNI, P., ROMANO, C. Delayed skin reaction to Red Sea coral injury showing superficial granulomas and atypical CD 30+ lymphocytes: report of a case. *Br. J. Dermatol.*, 2001, 145, 5, p. 849–851.
9. PARADISI, M., GRASSI, A., CONTI, G., PASSARELLI, F., CACCIAGUERA, M. G. Fire coral persistent cutaneous reaction. *Acta Derm. Alp. Pann. et Adr.*, 2001, 10, 1.
10. PIÉRARD, G. E., LEOT, B., PIÉRARD-FRANCHINONT, C. Histologie study of delayed reactions to coelenterales. *J. Am. Acad. Dermatol.*, 1990, 22, p. 599–601.
11. RALLIS, E., LIMAS, C. Reccurent dermatitis after solitary envenomation by jellyfish partially responded to tacrolimus ointment 0,1%. *J. Eur. Acad. Dermatol. Venerol.*, 2007, 21, 9, p. 1287–1288.
12. REED, K. M., BRONSTEIN, B. R., BADEN, H. P. Delayed and persistent cutaneous reactions to coelenterales. *J. Amer. Acad. Dermatol.*, 1984, 10, p. 462–466.
13. TONG, D. Coral dermatitis in the aquarium industry. *Contact Dermatitis*, 1995, 33, p. 207–208.
14. ULRICH, H., LANDTHALER, M., VOGT, T. Granulomatous jellyfish dermatitis. *J. Dtsch. Dermatol. Ges.*, 2007, 5, 6, p. 493–495.
15. ULRICH, H., LANDTHALER, M., VOGT, T. Aquatische dermatosen. *J. Dtsch. Dermatol. Ges.*, 2008, 6, p. 133–146.
16. WOLFF, K., GOLDSMITH, L. A., KATZ, S. I., GILCHRIST, B. A., PALLER, A. S., JEFFELL, D. J. Fitzpatrick's Dermatology in General Medicine. *McGraw Hill Medical*, 2008, p. 2045–2046.

Do redakce došlo dne 20. 6. 2011.

Kontaktní adresa:  
Prim. MUDr. Lubomír Drlík  
Dermatovenerologické oddělení  
Šumperská nemocnice, a. s.  
Nerudova 41  
787 52 Šumperk  
e-mail: drlik@nemspk.cz