

## Klinický případ: Mnohopočetné anulárne ložiská na končatinách

Szép Z.<sup>1,2,3</sup>

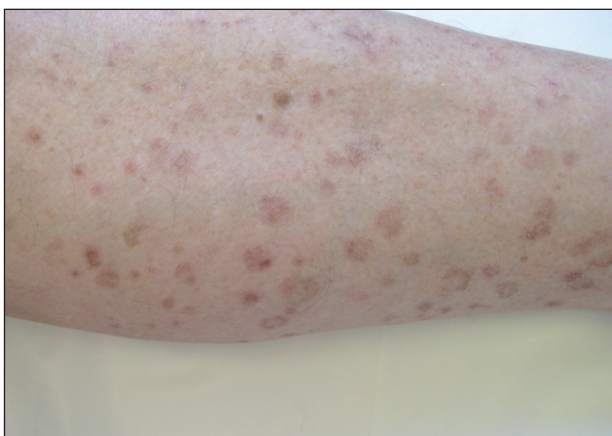<sup>1</sup>CYTOPATHOS, spol. s r.o., bioptické, cytologické a skriningové laboratórium, Bratislava  
vedúci spoločnosti doc. MUDr. Dušan Daniš, CSc.

<sup>2</sup>Dermatovenerologické oddelenie Nemocnice Ministerstva obrany SR, Bratislava  
vedúci oddelenia prim.MUDr. Lubomír Zaujec

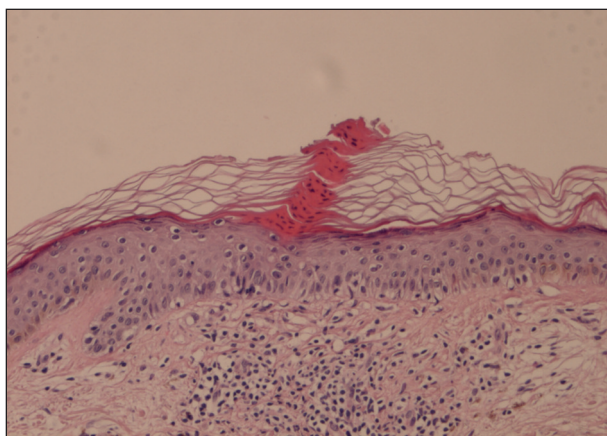
<sup>3</sup>Katedra dermatovenerológie FZŠŠ SZU v Bratislave  
vedúca katedry doc. MUDr. Klaudia Kolibášová, PhD., mim.prof.

Pacientom bol 70-ročný muž, ktorý bol odoslaný na našu ambulanciu za účelom diagnostického doriešenia kožného nálezu. U chorého sa v priebehu niekoľkých rokov postupne vytvorili mnohopočetné anulárne, mierne atrofické ložiská s jemným keratotickým okrajom na extenzorových plochách horných a dolných končatín (obr. 1–2). Maximum

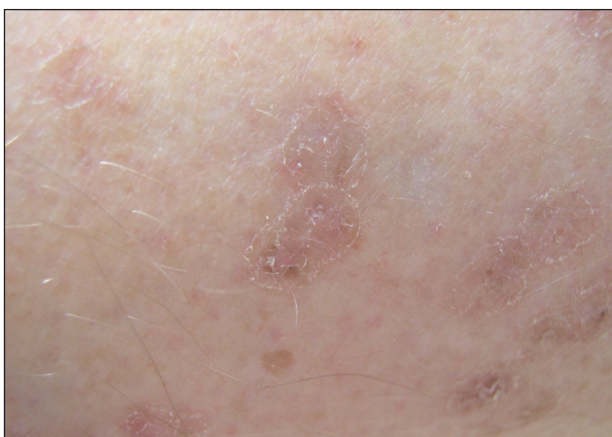zmien sme našli na predlaktiach a predkoleniach, ojedinelé lézie boli aj na trupe. Prejavny nespôsobili žiadne subjektívne ťažkosti. V anamnéze pacient udával celoživotnú solárnu expozíciu. Zrealizovali sme biopsiu z mierne vyvýšeného keratotického okraja anulárnej lézie predkolenia. Histologické nálezy prezentujeme na obr. 3–4.



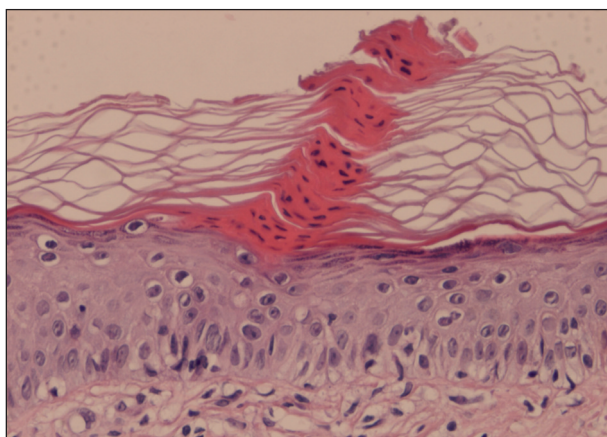
Obr. 1.



Obr. 3.



Obr. 2.



Obr. 4.

## MIKROSKOPICKÝ NÁLEZ

Rezy boli farbené hematoxylínom-eozínom. Epidermu kryje výrazná sieťovitá orthohyperkeratóza. V hyperkeratóze na jednom mieste nachádzame parakeratotický stĺpec (parakeratotická hyperkeratóza), tzv. kornoidnú lamelu (obr. 3-4). V zóne pod orthohyperkeratózou je str. granulosum stenčené, ale zachovalé, kým pod kornoidnou lamelou úplne chýba. Epiderma je po celej dĺžke atrofická. V zóne pod kornoidnou lamelou str. spinosum obsahuje vakuolizované bunky. V hornej derme sú prítomné mierne lymfocytové infiltráty (obr. 3).

## ZÁVER

### Porokeratosis actinica superficialis disseminata

Biopická rana sa zahojila bez komplikácií. Pacient bol poučený o podstate ochorenia a s výsledkom histologického vyšetrenia sa hlásil na kontrolu u svojho odosielajúceho spádového dermatológa.

## DISKUSIA

Porokeratózy sú vzácné, chronické, väčšinou autozomálne dominantné keratinizačné poruchy. Ich klasifikácia je relatívne zložitá (tab.1). Prakticky dve najdôležitejšie nozologické jednotky sú *porokeratosis Mibelli* a *diseminovaná superficiálna aktinická porokeratóza* (5,10).

**Tab. 1. Klasifikácia porokeratóz** (podľa Schachnera, 2003, cit.10)

- Porokeratosis Mibelli
- **Porokeratosis actinica superficialis disseminata**
- Porokeratosis linearis
- Porokeratosis palmaris, plantaris et disseminata
- Porokeratosis punctata palmaris et plantaris
- Porokeratosis ptychotropica
- CAP syndroma (CAP = Craniosynostosis, Anal anomalies, Porokeratosis)

**Klinický obraz** diseminovanej superficiálnej aktinickej porokeratózy (DSAP) je charakterizovaný symetricky lokalizovanými léziami v oblasti solárnej expozície (10, 11). Predilekčnými lokalizáciami sú extenzorové plochy horných a dolných končatín (predovšetkým predlaktia a predkolenia), menej často trup. Primárnou morfológiou je centrifugálne sa šíriaca papula, z ktorej tak vznikne anulárna lézia. Anulárne lézie sú viacpočetné (až niekoľko stoviek lézií), s atrofickým centrom, okrajová zóna je vyvýšená vďaka keratotickému golieru. V strednej časti keratotického goliera môže prebiehať žliabok. Lézie sú veľkosti od niekoľkých milimetrov až do niekoľkých cen-

timetrov. Sliznice, vlasy a nechty nie sú postihnuté. DSAP sa môže spolu vyskytovať s lineárnou porokeratózou.

DSAP je väčšinou chorobou starších ľudí, bol však opakovane opísaný aj u mladších. **Priebeh** je charakterizovaný chronicitou, spontánne regresie sa môžu vyskytnúť, ale recidivy sú reálnou hrozbou aj napriek liečbe. *Malígnu transformáciu* (spinalióm) je možné očakávať u menej než 10 % postihnutých (7, 10). Preto je potrebná liečba a dispenzarizácia pacientov.

**Etiopatogenéza** a genetický podklad diseminovanej superficiálnej aktinickej porokeratózy nie je objasnený. Pravdepodobne ide o proliferáciu *mutantného klónu keratinocytov*. Proliferácii môžu napomáhať rôzne spúšťacie faktory: imunosupresia, UV-žiarenie, traumy (10, 11). Vplyvom imunosupresie nastane proliferácia keratinocytových klónov, prípadne ich neskoršia malígna transformácia. Na molekulovej úrovni bola dokázaná nadmerná expresia proteínu kódovaného tumorsupresorovým génom p53 v bunkových jadrách bazálnych keratinocytových klónov, pod zónou kornoidnej lamely (7). Taktiež boli odhalené hlbšie poruchy regulácie bunkového cyklu v spomenutých keratinocytových klónoch so zníženou expresiou regulačných molekúl mdm2 a p21<sup>waf-1</sup> (9). DSAP je autozomálne dominantné ochorenie s vysokou genetickou heterogenitou. Najnovšie boli identifikované 3 lokusy (DSAP1, DSAP2 a DSAP3) na chromozómoch 12q, 15q a 1p s viacerými kandidátnymi génmi (6).

V **histologickom obraze** je najcharakteristickejším nálezom tzv. *kornoidná lamela*: ide o stĺpcovitú parakeratotickú hyperkeratózu. Ostatný povrch epidermy kryje orthohyperkeratóza. V prípade DSAP často pozorovať dve kornoidné lamely. Pod kornoidnou lamelou chýba str. granulosum, v oblasti str. spinosum a str. basale môžu byť prítomné vakuolizované alebo dyskeratotické bunky. V prípade DSAP je epiderma atrofická. V derme môžu byť dilatované kapiláry s perivaskulárnymi lymfocytovými infiltrátmi (10, 11). Za diagnostickým účelom realizovanú kožnú biopsiu treba odobrať z anulárneho okraja lézie, ktorá zahŕňa aj vyvýšený keratotický val, lebo len takto môžeme dokázať prítomnosť kornoidnej lamely.

**Diferenciálne-diagnosticky** musíme odlišiť aktinickú keratózu, granuloma anulare, lichen ruber anularis, basalioma superficiale, psoriasis anularis (5, 10, 11). V ich odlíšení okrem klinickej morfológie a priebehu je najviac nápomocné histopatologické vyšetrenie.

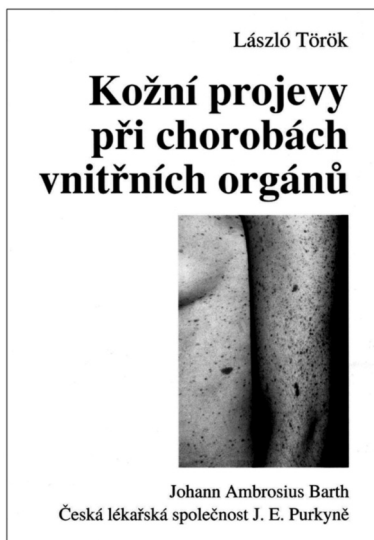**Liečba** porokeratóz nie je vyriešená. V miestnej liečbe boli dosiahnuté úspechy použitím lokálnych retinoidov (*tretinoín*), *5-fluorouracilu* (3), derivátov vitamínu D3 (*takalcitol*, *kalcipotriol*) (8). Najnovším, nádejným liečebným prostriedkom sa zdá byť *imiquimod*, ktorý by mohol pôsobiť preventívne aj na malígnu premenu lézií (4). Z fyzikálnych liečebných prostriedkov sa skúša *kryoterapia*, *laserová terapia* (585 nm pulzný farbivový laser, CO<sub>2</sub>-laser) (1), *fotodynamická fototerapia* (s kyselinou aminolevulovou) (2), príp. menšie lézie sa môžu odstrániť *chirurgickou excíziou*. Zo systémových prostriedkov možno skúsiť *retinoidy* (10).

## LITERATÚRA

1. ALSTER, TS., NANNI, CA. Successful treatment of porokeratosis with 585 nm pulsed dye laser irradiation. *Cutis*, 1999, 63 (5), p.265-266.
2. CAVICCHINI, S., TOURLAKI, A. Successful treatment of disseminated superficial actinic porokeratosis with methyl aminolevulinate – photodynamic therapy. *J Dermatolog Treat*, 2006, 17 (3), p.190-191.
3. DANBY, W. Treatment of porokeratosis with fluorouracil and salicylic acid under occlusion. *Dermatol Online J*, 2003, 9 (5), p.33.
4. ERBAGCI, Z., TUNCEL, AA., ERBAGCI, I. Successful treatment of porokeratosis with topical imiquimod in 2 immunosuppressed cases. *J Drugs Dermatol*, 2006, 5 (7), p.668-671.
5. KAFKOVÁ, H., ŠTORK, J., VOSMÍK, F., ŠLAJSOVÁ, M. Ohraničená plocha na bérce. Porokeratosis gigantea. *Čes-slov Derm*, 2005, 80 (1), p.23-25.
6. LIU, P., ZHANG, S., YAO, Q. et al. Identification of a genetic locus for autosomal dominant disseminated superficial actinic porokeratosis on chromosome 1p31.3-p.31.1. *Hum Genet*, 2008, 123 (5), p.507-513.
7. MAGEE, JW., McCALMONT, TH., LeBOIT, PE. Overexpression of p53 tumor suppressor protein in porokeratosis. *Arch Dermatol*, 1994, 130 (2), p.187-190.
8. MIŇOVSKÁ, V., ZLOSKÝ, P. Porokeratosis superficialis disseminata actinica, léčba takalcitolem. *Čes-slov Derm*, 2000, 75 (4), p.156-158.
9. NELSON, C., COWPER, S., MORGAN, M. p53, mdm-2, and p21<sup>waf-1</sup> in the porokeratosis. *Am J Dermatopathol*, 1999, 21 (5), p.420-425.
10. SCHACHNER, AL. et al. *Pediatric Dermatology*, Mosby, Edinburgh, 3<sup>rd</sup> ed., 2003, p.443-445, ISBN 9780323026116.
11. WEEDON, D. *Skin pathology*. Churchill Livingstone, London, 2<sup>nd</sup> ed., 2002, p.292-294, ISBN 9780443070693.

Došlo do redakce: 9.4.2009

MUDr. Zoltán Szép, PhD.  
CYTOPATHOS, spol. s r.o.  
Limbová 5  
83307 Bratislava  
E-mail: zoltanszep@atlas.cz  
www.cytopathos.sk



## KOŽNÍ PROJEVY PŘI CHOROBÁCH VNITŘNÍCH ORGÁNŮ

László Török

- český překlad průřezové publikace pro dermatology, pediatri, internisty i lékaře prvního kontaktu
- 228 tiskových stran B5 v brožované vazbě, 215 názorných barevných fotografií, 56 tabulek, literární odkazy pro další studium, věcný rejstřík
- z němčiny přeložil prof. MUDr. Pavel Barták, CSc.

„Kůže je snadno přístupná veškerému vyšetřování, znalosti, zejména imunitní, rostou kosmickou rychlostí. Kůže jako součást organismu zrcadlí patologické stavy vnitřních orgánů, a tak je možno objevit závažné vnitřní choroby dříve, než se plně rozvinou a ohrozí svého nositele. A právě v tom je hlavní přednost Törökovy knihy. Na kůži se objevují signály vnitřních nemocí – dermadomy – které krvácením pod nehtem včas upozorní na

infekční endokarditidu, intraviální „mrtvolné skvrny“ signalizují krvácení do vnitřních orgánů, centropaciální lentiga jsou součástí vážné vývojové poruchy. Většina dermatologů to všechno ví, zná i souvislosti, jenom si je včas nevybaví. Törökova kniha je však vybavuje okamžitě a nezapomíná ani na nezapadlejší syndomy. Nejen dermatolog, ale i pediatr, internista nebo rodinný lékař v denní praxi ocení rychlou diferenciální diagnózu, na které může záviset nejen uzdravení, ale i život pacienta.“ (PB)

Vydalo nakladatelství J. A. Barth Verlag Heidelberg ve spolupráci s Českou lékařskou společností JEP v roce 1998. ISBN 3-335-00593-7. Cena výtisku 600 Kč včetně DPH.

Objednávky můžete posílat na adresu: Nakladatelské a tiskové středisko ČLS JEP, Sokolská 31, 120 26 Praha 2, fax: 224 266 226, e-mail: nts@cls.cz.

Na objednávce laskavě uveďte i jméno časopisu, v němž jste se o knize dozvěděli.