

Amelanotický a akrolentiginózní melanom

Vojáčková N., Schmiedbergerová R., Hercogová J.

Dermatovenerologická klinika UK 2. LF a FN Na Bulovce
přednostka prof. MUDr. Jana Hercogová, CSc.

Souhrn

Amelanotický a akrolentiginózní melanom

Kazuistika popisuje případ 67letého pacienta s diagnózou dvou primárních melanomů, histopatologicky šlo o amelanotický typ na zádech a akrolentiginózní typ na laterální straně levé nohy. Druhý ložisko melanomu bylo zjištěno v rámci dispenzární kontroly v odstupu 7 měsíců od excize prvního nádoru. Rodinná anamnéza je u pacienta co se týče kožních nádorů negativní, na kůži pacienta nejsou přítomny vícečetné atypické névy.

Frekvence výskytu vícečetných melanomů je v literatuře uváděna 0,5–5,5 %, respektive 1,3–8 % v jiných studiích. Mezi rizikové faktory patří: pozitivní rodinná anamnéza, přítomnost mnohočetných atypických névů, vyšší hodnoty hloubky invaze podle Breslowa u prvního melanomu, mužské pohlaví, jiný nádor v osobní anamnéze.

Řada studií se zabývá přínosem dispenzarizace pacientů s melanomem, četností kontrol a rozsahem vyšetření. Někteří autoři prokázali, že při sledování je druhý melanom zachycen v ranějším stadiu, tedy s lepší prognózou.

Klíčová slova: amelanotický melanom – akrolentiginózní melanom – dispenzarizace

Summary

Amelanotic and Acrolentiginous Melanoma

The case study describes a 67-year-old patient with two primary melanomas on the back and on the lateral side of the left foot, histopathologically diagnosed as amelanotic and acrolentiginous type, respectively. The second lesion was diagnosed during follow-up seven months after excision of the first tumor. Family history of melanoma was negative and no multiple atypical nevi were present in this patient.

Incidence of multiple melanoma ranges from 0.5 to 5.5 % or 1.3 to 8% in different reviews. The risk factors include positive family history, multiple dysplastic nevi, increasing Breslow depth of invasion of the first melanoma, male sex, another tumor in personal history.

Number of reviews deal with the contribution of follow-up in melanoma patients, follow-up frequency and extensity of examination. Some authors proved that due to follow-up the second melanoma is detected in earlier stages and thus with better prognosis.

Key words: amelanotic melanoma – acrolentiginous melanoma – follow-up

ÚVOD

Incidence melanomu se v posledních letech celosvětově zvyšuje, v České republice bylo v roce 2004 hlášeno 10,9/100 000 mužů a 9,4/100 000 žen. Frekvence výskytu druhého melanomu se udává v literatuře 0,5–5,5 % z celkového počtu pacientů s melanomem (3, 4), respektive 1,3–8 % (5, 9) v jiných studiích. Mezi rizikové faktory vzniku vícečetných melanomů patří: pozitivní rodinná anamnéza, přítomnost mnohočetných atypických névů, vyšší hodnota hloubky invaze podle Breslowa u prvního

melanomu, mužské pohlaví, jiný nádor v osobní anamnéze (2, 7, 10).

Výskyt více než jednoho melanomu u téhož pacienta je dobře znám (1), první soubor pacientů s vícečetnými melanomy byl popsán v roce 1952 Packem a kol. Tito pacienti jsou modelovou skupinou, na které je vhodné zkoumat přínos dispenzární péče. Některé studie prokazují, že druhý melanom zachycený v rámci sledování je v ranějším stadiu s nižší hodnotou parametrů Clarka a Breslowa, tedy s lepší prognózou (3). Přítomnost vícečetných primárních melanomů se nezdá být negativním prognostickým faktorem oproti jednomu ložisku, co se týče doby přežívání (9).

POPIS PŘÍPADU

Pacient, ročník 1939, byl poprvé vyšetřen na naší ambulanci v srpnu 2006. Odeslán byl z plastické chirurgie k dispenzarizaci po operaci melanomu na zádech.

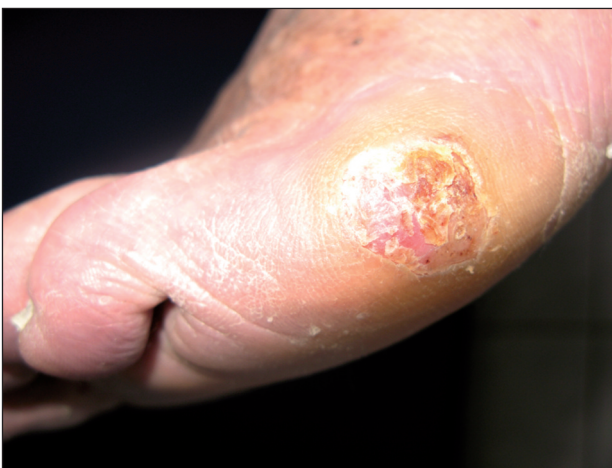V rodinné anamnéze neudává výskyt nádorových kožních onemocnění. Pacient je důchodce, dříve pracoval jako právník. Osobní anamnéza je bez pozoruhodností, léčí se pouze s hypertenzí a je sledován na oční ambulanci pro degenerativní onemocnění sítnice. Z léků užívá Prestarium tbl a oční kapky.

Nynější onemocnění: ložisko na zádech pozoroval již delší dobu, v posledních měsících si všiml změny ve směru vertikálního i horizontálního růstu. Vyšetřen byl obvodním dermatologem a byl odeslán na plastickou chirurgii k totální excizi útvaru. Podle popisu šlo o erodovaný tuber velikosti 1 cm s 2 mm erytémovým lemem, ložisko bylo bez pigmentu. Na plastické chirurgii byla v červenci 2006 provedena excize 4 x 2 cm.

Histopatologický nále: amelanotický epiteloidní melanom, Clark IV, Breslow 3 mm. Volné okraje jsou 0,5 až 1 cm, nádor je na povrchu ulcerovaný, mitotická aktivita je minimální.

Vzhledem k tomuto nálezu byla indikována reexcize s navýšením lemu o 1 cm a detekce sentinelové uzliny s její exstirpací. Předoperačně byla provedena aplikace radionuklidu do okolí jizvy, ale při scintigrafickém vyšetření nebyla zjištěna jeho akumulace. Ani při peroperačním dovyšetření sondou nebyla zjištěna aktivita v axilách ani v podklíčkové a nadklíčkové oblasti. Byla provedena reexcize jizvy o 1 cm, histopatologicky již bez nádorových struktur.

Poté byl pacient předán do naší péče k dispenzarizaci. Byla provedena screeningová vyšetření. Rentgenové vyšetření plic prokázalo postspecifické změny v horním plicním poli a v popisu ultrasonografie břicha byla difúzní jaterní léze bez hepatomegalie. Krevní testy byly v mezích normy.

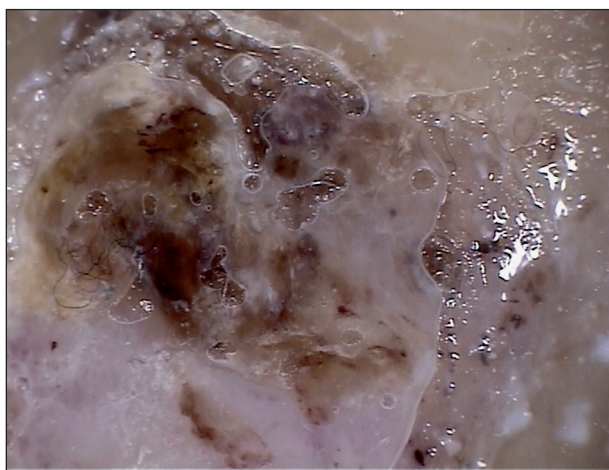


Obr. 1. Akrolentiginózní melanom, laterální strana levé nohy.

Při plánované kontrole v lednu 2007 byla poprvé zjištěna eroze 5 mm na laterální straně levé nohy v okolí s hyperkeratózou 10 mm. Ordinováno bylo krytí Ialugen plus a při kontrole v únoru bylo ložisko prakticky zhojeno, přetrvávala hyperkeratóza 7 mm. Během jednoho měsíce však vznikl hyperkeratotický plochý hrbol 2,5 cm s centrální vkleslinou, barvy kůže, s okrsky hnědé a fialové barvy (obr. 1).

Byla provedena probatorní excize, diferenciatně diagnosticky byly zvažovány plantární veruka a bazocelulární karcinom. První odečet patologem stanovil diagnózu veruky, nález však byl přehodnocen při druhém čtení. *Histopatologický popis:* ve stratum basale epidermis je souvislá vrstva buněk, tvořící i menší hnízda, mají hyperchromní jádra, jsou S100 pozitivní, LCA negativní, v bazální vrstvě je mírně zmnožený melanin. Tyto buňky jsou i ve vyšších vrstvách epidermis. Korium není téměř zachyceno. *Závěr:* akrolentiginózní melanom.

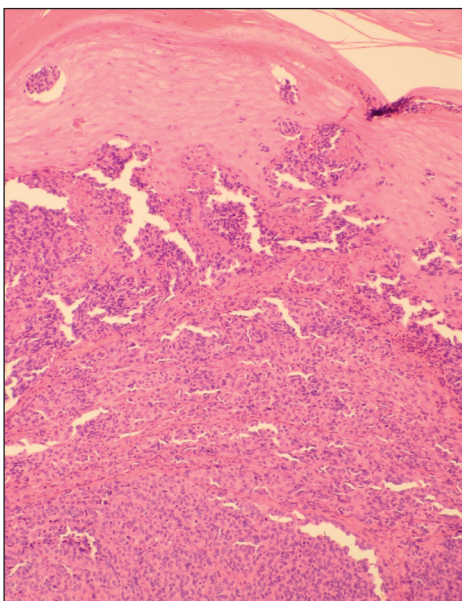
Bylo provedeno dermatoskopické vyšetření: obraz zachycuje část tumoru, která je překryta verukózní hyperkeratózou. Do hyperkeratózy se promítá částečně depozitum melaninu v podobě převážně bezstrukturních okrsků hnědé barvy, částečně angiektázie fialové barvy. V několika místech jsou ostřeji konturované struktury blízké rozvětveným proužkům – může se jednat opět o depozita melaninu intrakorneálně nad samotným melanomem (obr. 2). Pacient byl po konzultaci v rámci melanomové komise odeslán na plastickou chirurgii k excizi s 1 cm lemem.



Obr. 2. Dermatoskopický obraz akrolentiginózního melanomu.

Histopatologický nále: na povrchu výrazně hyperkeratotická a parakeratotická epidermis, do které v hnízdech i izolovaně pronikají melanocytové buňky, v celé šíři dermis až do subcutis zasahuje nádorová populace jednak solitárně uspořádaná, jednak v hnízdech středně velkých melanocytů s mírným jaderným polymorfismem. Mitotická aktivita je vysoká. Ulcerace, angiolymfatická invaze ani neurotropismus nebyly shledány. Nádorová infiltrace zasahuje v jednom místě do spodiny excize. Laterální okraje jsou bez tumoru, bezpečnostní lem intaktní tkáň je

2 mm. Doprovodný lymfocytární infiltrát je minimální. Závěr: akrolentiginózní melanom, Clark V, Breslow 3 mm (obr. 3).



Obr. 3. Histopatologický nálezní akrolentiginózního melanomu.

Protože tumor zasahoval do spodiny a ochranný lem byl 2 mm, následovala reoperace s rozšířením lemu o 1,5 cm, histopatologicky již bez nádorových struktur. Zároveň byla provedena detekce sentinelové uzliny, po aplikaci radioizotopu byla scintigraficky označena uzlina v levém třísele, která byla po peroperačním ověření sodnou exstirpována. Lymfatická uzlina byla vyšetřena extenzivně v pěti blocích, mikroskopicky bez nádorových struktur. V této době bylo současně odstraněno nehojící se ložisko na čele, mikroskopicky šlo o dlaždicový karcinom in situ.

Pacient je nyní v péči onkologů. Bylo provedeno celkové vyšetření: CT hlavy, hrudníku a břicha. CT hlavy prokázalo atrofii mozku a postischemické ložisko staršího data, CT plic prokázalo kalkareózní pachypleuritidu, bez přítomnosti ložiskových změn charakteru metastáz v plicním parenchymu a CT břicha popisuje hypertrofii prostaty, bez ložisek v parenchymu orgánů a v lymfatických uzlinách charakteru metastáz. Pacient podstupuje adjuvantní imunoterapii interferonem α 2b, ve schématu 4 týdny 5krát týdně 10 milionů jednotek subkutánně, dále je v plánu terapie 3krát týdně minimálně 48 týdnů. Pacient bude i nadále dispenzarizován.

DISKUSE

Pacienti s diagnózou melanomu mají vyšší riziko vzniku dalšího melanomu než ostatní populace. Etiologie vícečetných melanomů je multifaktoriální, zahrnuje především genetickou predispozici, přítomnost atypických nevi a UV záření. Působením UV záření dochází k poškození

DNA a maligní transformaci. Po tomto poškození může preexistující defekt v tumor supresorovém genu vést k růstu maligního nádoru. U mnoha pacientů s pozitivní rodinnou anamnézou a vícečetnými melanomy byla zjištěna mutace v CDKN2A tumor supresorovém genu. U starších pacientů se v etiologii uplatňují kromě zvýšené expozice UV záření změny v imunitních reakcích: snížení počtu T-lymfocytů, zvýšení CD4/CD8, snížení počtu B-lymfocytů a snížená schopnost produkovat IgM protilátky (4).

Vyšší riziko vzniku dalšího melanomu je v prvním roce sledování, jak tomu bylo i u našeho pacienta. Z výsledků řady studií vyplývá, že dispenzarizace pacientů s melanomem je prospěšná a měla by být celoživotní (5, 11). Diskutována je četnost kontrol a rozsah vyšetření. Frekvence kontrol i rozsah vyšetření, zahrnující klinické vyšetření pacienta, ultrasonografii lymfatických uzlin, rentgenové vyšetření plic, ultrasonografické vyšetření břicha a krevní testy závisí na stadiu onemocnění. Pacienti by měli být též edukováni v samovyšetřování.

Dispenzarizační schémata se liší v jednotlivých zemích. Doporučení Yaleské melanomové skupiny pro dispenzarizaci pacientů s melanomem ve stadiu I je kontroly 1krát ročně, pro stadium II kontroly 2krát ročně po dobu 5 let, dále 1krát ročně. Každá kontrola zahrnuje klinické vyšetření a krevní testy, rtg plic je doporučeno 1krát ročně. Pro stadium III jsou kontroly po 3 měsících 1 rok, po 4 měsících 2. rok, po 6 měsících 3.–5. rok, dále 1krát ročně, zahrnující kromě klinického vyšetření krevní testy (krevní obraz a jaterní funkce), rentgenové vyšetření plic jedenkrát ročně a při abnormálních nálezech CT vyšetření (8). Doporučení německé melanomové skupiny je pro stadium I klinické kontroly 4krát ročně 5 let, 2krát ročně 5 let, dále 1krát ročně, ultrasonografie lymfatických uzlin a břicha, rtg plic a laboratorní testy 1krát ročně, při hodnotě Breslowa pod 1 mm kontroly 2krát ročně 5 let, dále 1krát ročně bez přístrojových vyšetření. Pro stadium II kontroly po 3 měsících 5 let a po půl roce dalších 5 let, zároveň ultrasonografie lymfatických uzlin a břicha, rtg plic a krevní testy 2krát ročně, po 10 letech kontroly 1krát ročně. Pro stadium III jsou doporučeny klinické kontroly a krevní testy, ultrasonografie lymfatických uzlin po 3 měsících 5 let, ultrasonografie břicha a rtg plic 2krát ročně prvních 5 let, následujících 5 let kontroly, přístrojová vyšetření a krevní testy po 6 měsících, dále kontroly 1krát ročně (6).

Naši snahou by měla být identifikace pacientů s vyšším rizikem vzniku maligního melanomu, která umožňuje včasnější diagnózu a následně zlepšuje prognózu.

LITERATURA

1. BROBEIL, A., RAPAPORT, D., WELLS, K. et al. Multiple primary melanomas: implications for screening and follow-up programs for melanoma. *Ann Surg Oncol*, 1997, 4 (1), p. 19–23.

2. CONRAD, N., LEIS, P., ORENGO, I. et al. Multiple primary melanoma. *Derm Surg*, 1999, 25, p. 576–581.
3. DIFRONZO, LA., WANEK, LA., MORTON, DL. Earlier diagnosis of second primary melanoma confirms the benefits of patient education and routine postoperative follow-up. *Cancer*, 2001, 15, p. 1520–1524.
4. DIFRONZO, LA., WANEK, LA., ELASHOFF, R., MORTON, DL. Increased incidence of second primary melanoma in patients with a previous cutaneous melanoma. *Ann Surg Oncol*, 1999, 6 (7), p. 705–711.
5. FERRONE, CL., BEN, PL., PANAGEAS, KS. et al. Clinicopathological features of and risk factors for multiple primary melanomas. *JAMA*, 2005, 294 (13), p. 1647–1654.
6. GARBE, C., PAUL, A., KOHLER-SPATH, H. et al. Prospective evaluation of a follow-up schedule in cutaneous melanoma patients: recommendations for an effective follow-up strategy. *J Clin Oncol*, 2003, 21 (3), p. 520–529.
7. GOLDBERG, MS., DOUCETTE, JT., LIM, WH. Et al. Risk factors for presumptive melanoma in skin cancer screening: American Academy of Dermatology National Melanoma/Skin Cancer Screening Program Experience 2001–2005. *J Am Acad Dermatol*, 2007, 57 (1), p. 60–66.
8. POO-HWU, WJ., ARIYAN, S., LAMB, L. et al. Follow-up recommendations for patients with American Joint Committee on Cancer stages I-III malignant melanoma. 1999, *Cancer*, 86 (11), p. 2252–2258.
9. SAVOIA, P., QUAGLINO, P., VERRONE, A. et al. Multiple primary melanomas: analysis of 49 cases. *Mel Res*, 1998, 8 (4), p. 361–366.
10. SLINGLUFF, CL., VOLLMER, RT., SEIGLER, HF. Multiple primary melanoma: incidence and risk factors in 283 patients. *Surgery*, 1993, 113 (3), p. 330–339.
11. SHAPIRO, MA. Five primary disparate melanomas: a case report (the spectrum of melanoma). *J Derm Surg Oncol*, 1988, 14 (12), p. 1378–1385.

Došlo do redakce: 12.12.2007

MUDr. Nada Vojáčková
 Dermatovenerologická klinika UK 2. LF a
 FN Na Bulovce
 Budínova 2
 180 81 Praha 8
 E-mail: nadavojackova@seznam.cz



ČESKÁ AKADEMIE DERMATOVENEROLOGIE CZECH ACADEMY OF DERMATOLOGY AND VENERELOGY

obecně prospěšná společnost / commonly beneficial association

Česká akademie dermatovenerologie o.p.s. vyhlašuje:

1. „**Cenu Prof. Janovského**“ za přínos pro rozvoj české dermatovenerologie (za nejlepší původní práci, učebnici, publikaci v časopise s nejvyšším impact faktorem, za nejvyšší citační index, za uspořádání kongresu, zavedení nové výukové, diagnostické, léčebné metody atd.) v roce 2007.
 „**Cena Prof. Janovského**“ je dotována částkou 30.000,- Kč.
2. „**Cenu Prof. Šambergera**“ za nejlepší původní práci v časopise s nejvyšším impact faktorem sepsanou mladým dermatologem do 35 let v roce 2007.
 „**Cena Prof. Šambergera**“ je dotována částkou 30.000,- Kč z edukačního grantu firmy Astellas.
3. **Grantové úkoly pro rok 2008** v těchto oblastech:
 - a) výuka v dermatovenerologii,
 - b) výzkum v dermatovenerologii,
 - c) publikace v dermatovenerologii,
 - d) výchova mladých dermatovenerologů do 35 let,
 - e) prezentace české dermatovenerologie.

Grantové úkoly pro rok 2008 jsou dotovány celkovou částkou 70.000,- Kč.

Návrhy může podat dermatovenerolog, občan ČR. Návrhy musí být předloženy na základě pokynů uvedených na www.czadv.cz (nelze žádat o investiční prostředky). Vyhlášení cen a grantových úkolů proběhne během 14. Pražského dermatologického symposia (13.–14. 6. 2008).

Termín podání návrhů: **do 15. 5. 2008** na adresu:

- sídla obecně prospěšné společnosti (Na Konvářce 6, 150 00 Praha 5) nebo
- Prof. MUDr. Jana Hercogová, CSc., Dermatovenerologická klinika UK 2.LF a FN Na Bulovce, Budínova 2, 180 81 Praha 8, fax: +420 26608 2359, e-mail: dermatology@fnb.cz