

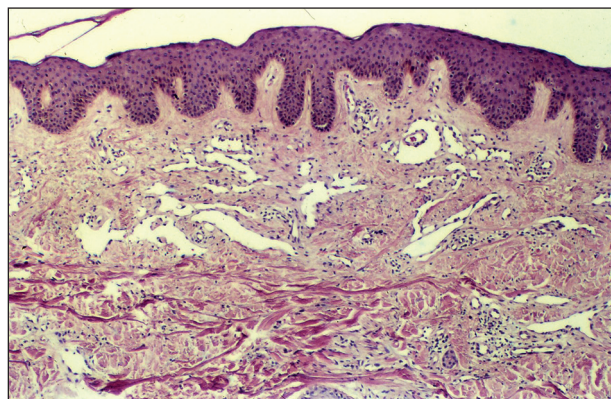
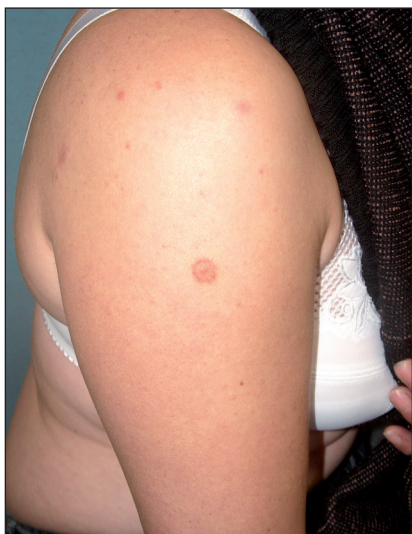Klinický případ: Papula s modřinovitým lemem na paži

Lacina L., Procházková I., Velčevský P., Šlajsová M., Štork J.

Dermatovenerologická klinika I. LF UK a VFN, Praha,
přednosta prof. MUDr. J. Štork, CSc.

K vyšetření na naše pracoviště se dostavila 45letá pacientka bez pozoruhodností v rodinné i osobní anamnéze. Pacientka se cítila zcela zdravá, doposud nebyla soustavně sledována žádným lékařem, neužívala nikdy dlouhodobě žádné léky. K návštěvě lékaře pacientku přiměly obavy plynoucí z existence jinak asymptomatického ložiska na pravé paži, které se poprvé objevilo asi před jedním rokem. V tomto období ložisko několikrát změnilo velikost a barvu, zmenšovalo se i zvětšovalo, několikrát podle pacientky té-

měř zmizelo s výjimkou drobného hrbolku v centru. V místě dříve nebyl přítomen žádný jiný projev, pacientka si nevzpomínala ani na předcházející trauma. Při vyšetření bylo zastiženo okrouhlé růžové makulózní ložisko o průměru 11 mm s červenofialovým okrajem, v jehož centru byla přítomna světlehnědá papula velikosti 3x3x1 mm. K histologickému vyšetření byla provedena excize centrální papuly, dále bylo požadováno barvení toluidinovou modří a barvení na elastiku a železo.

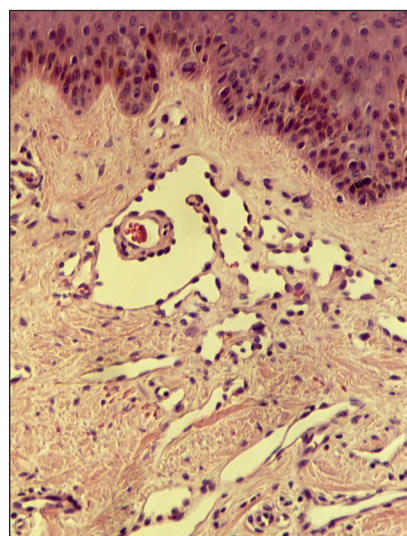
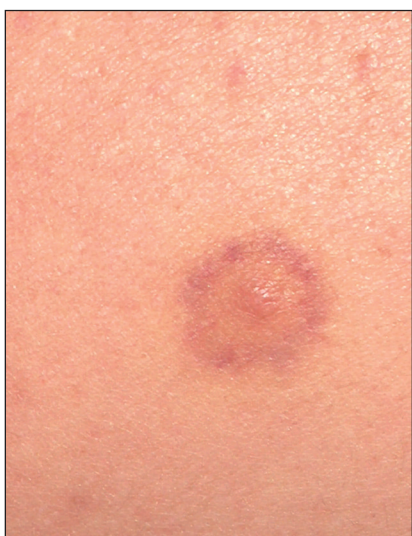

Obr. 1.

Obr. 3.

Obr. 2.

Obr. 4.



HISTOLOGICKÝ OBRAZ

Ve zkoumaném vzorku nebyly prokázány žádné změny v epidermis. V horních partiích koria byly patrné cévní prostory lemované endoteliemi s cvočkovitě prominujícími jádry, v jejichž okolí se nacházely erytrocytární extravazáty a nevýrazné lymfocytární infiltráty.

ZÁVĚR

Terčovitý hemosiderotický hemangiom

DISKUSE

Terčovitý hemosiderotický hemangiom (THH) je relativně nová a jen vzácněji uváděná diagnostická jednotka, poprvé popsána v r. 1988 (5). Jedná se benigní cévní tumor lokalizovaný v povrchní a střední partii dermis. Onemocnění postihuje zejména mladší jedince, průměrný věk pacientů ve zhruba 100 ve světové literatuře publikovaných případech THH je 30 let (v rozsahu od 5 do 67 let). Postižení mužů a žen určené v těchto sériích je vyrovnané. Ložiska se vyskytují zejména na končetinách, vzácněji ale i na trupu (2, 4).

Klinicky je u této jednotky charakteristická centrální makula až papula růžové, červené či hnědé barvy, představující oblast s nejvýraznější proliferací cév. Tato střední formace je u dobře vyjádřených případů THH obklopena koncentricky nejprve bledším haló a dále hnědožlutým či fialovým lemem, který se neostře vytrácí do okolí. V případech vyšetřovaných časně po vzniku ložiska je nápadný pouze ekchymotický lem navazující na centrální makulu. Velikost ložiska se v publikovaných případech pohybuje od 6 do 30 mm, centrální papula dosahuje nejčastěji velikosti do 5 mm. S postupem času se ložisko může stát fibrotickým a terčovitý charakter ložiska nemusí být patrný, i když se pacienti často na jeho přítomnost při pečlivě zjišťované anamnéze rozpomenou. Stejně tak může (i opakovaně) dojít k regresi ložiska a následné recidivě. Postižení bývá solitárního charakteru (2, 4).

Dermatoskopické vyšetření je velmi užitečné při odlišení THH od ostatních patologických změn, zejména melanocytárních névů. Červené oválné struktury v centru odpovídají ektatickým tenkostěnným cévám, okolní růžový kolorit či tenké růžové proužky odpovídají hluboko uloženým štěrbinovitým strukturám THH mezi kolagenními snopci.

Okolní hnědá pigmentace odpovídá nejspíše hemosiderinovým depozitům jako následku extravazace erytrocytů. Dermatoskopicky se podaří často ozřejmit i tmavé hemoragické krusty na povrchu léze.

Histologicky jsou v papilárním korigu zastíženy tenkostěnné cévní struktury vystlané jednovrstevným endotelem. Velmi nápadná jsou do cévního lumen prominující jádra endotelových buněk. Tento histologický rys se odráží i v alternativním anglickém označení THH jako „*hobnail haemangioma*“ („cvočkovitý“ hemangiom). Ojediněle je možno pozorovat i intraluminální papilární výběžky a drobné intraluminální tromby. V hlubších partiích koria (*pars reticularis corii*) lumina cévních struktur nabývají charakteru úzkých štěrbin mezi jednotlivými svazky kolagenních vláken. V okolí je možno zastihnout extravazáty erytrocytů, lymfocytární infiltráty a také hemosiderinová depozita.

Původ THH zůstává dodnes ne zcela jasný. Nejprve bylo za etiologický faktor považováno trauma v oblasti preexistujícího hemangiomu. Histologické rysy sice tuto jednotku řadí k hemangiomům, ale vyloučen není ani původ v lymfatických cévách. Některé studie na základě cytochemických charakteristik tuto druhou teorii dokonce upřednostňují. Jde zejména o negativitu histochemických vyšetření alkalické fosfatázy, dále CD34 a markeru D2-40 v endoteliích stejně jako převážnou negativitu aktinu v pericytech v THH. Tyto výsledky se dobře shodují s imunohistochemickým profilem lymfatických cév (1). Ani tato zjištění ovšem nejsou s to vyloučit, že nejde o léze se smíšeným charakterem proliferujících buněk, tedy endotelií z krevních i lymfatických cév, stejně tak nelze vyloučit indukci proliferace lymfatických cév v okolí původního hemangiomu.

Klinicky je nutno při diferenciální diagnóze zvažovat oproti THH dále jiné typy hemangiomů, melanocytární névy a maligní melanom, dermatofibrom, solitární mastocytom a morsus insecti, vzácně i kožní manifestaci endometriózy. Terčovitý charakter byl klinicky popsán i u jiných nádorů z krevních cév, častěji zejména u hemangiomů růstově aktivovaných v graviditě pacientky, kde jistě roli hrají i hormonální změny navozené v tomto období.

Histologicky je třeba dále odlišit Kaposiho sarkom a dobře diferencovaný angiosarkom, síťovitý (retiformní) hemangioendotelium („low grade“ angiosarkom), progresivní lymfangiom, papilární intralymfatický angioendotelium („Dabska tumor“) a angiokeratomy (1, 2, 4).

Terapeuticky přichází v úvahu excize, která je preferována zejména kvůli možnosti histologického ověření biologické povahy procesu, dále pak i laseroterapie, diatermo-koagulace a skleroterapie, vždy ale až po biotickém verifikaci.

LITERATURA

1. FRANKE, FE., STEGER, K., MARKS, A., KUTZNER, H., MENTZEL, T. Hobnail hemangiomas (targetoid hemosiderotic hemangiomas) are true lymphangiomas. *J Cutan Pathol*, 2004, 31(5), p. 362-367.
2. MENTZEL, T., PARTANEN, TA., KUTZNER, H. Hobnail hemangioma ("targetoid hemosiderotic hemangioma"): clinicopathologic and immunohistochemical analysis of 62 cases. *J Cutan Pathol*, 1999, 26(6), p. 279-86.
3. MORALES-CALLAGHAN, AM., MARTINEZ-GARCIA, G. Targetoid hemosiderotic hemangioma: clinical and dermoscopic findings. *J Eur Acad Dermatol Venereol*, 2007, 21(2), p. 267-9.
4. SAHIN, MT., DEMIR, MA., GUNDUZ, K. Targetoid haemosiderotic haemangioma: dermoscopic monitoring of three cases and review of the literature. *Clin Exp Dermatol*, 2005, 30(6), p. 672-6.
5. SANTA CRUZ, DJ., ARONBERG, J. Targetoid hemosiderotic hemangioma. *J Am Acad Dermatol*, 1988, 19(3), p. 550-558.

Došlo do redakce 2. 1. 2008

MUDr. L. Lacina
Dermatologická klinika 1. LF UK a VFN
U Nemocnice 2
128 08 Praha 2
E-mail: lukaslacina@yahoo.com

COSMODERM XII

Praha 18.-19. 4. 2008

Kongresové centrum Holiday Inn, Praha 4



SRDEČNĚ VÁS ZVEME NA

Kongres Evropské společnosti pro kosmetickou a estetickou dermatologii (ESCAD) a 2. Mezinárodní Symposium Estetické Medicíny (ISAM)

CO VÁS ČEKÁ?

- Velice **ZAJÍMAVÝ ODBORNÝ PROGRAM** doplněný firemními sympozii a praktickými workshopy – viz **FINÁLNÍ PROGRAM** na www.dermanet.cz
- Po každém sdělení máte možnost se zapojit do **INTERAKTIVNÍ DISKUZE JAK?** – Pomocí bezdrátového hlasovacího zařízení budete volit správné odpovědi na otázky k jednotlivým sdělením
PROČ? – Zapojíte se aktivně do diskuze - nejlepší odpovědi budou bezprostředně vyhodnoceny a odměněny:
 - Volnou registrací na kongres 10. ICD 2009
 - Kosmetickými balíčky a dalšími cenami
- **SPOLEČENSKÝ VEČER V RYTMU ŽHAVÉ SAMBY**
 - Gurmánské hody v rytmu Zátíší Catering Group
 - Taneční představení brazilské skupiny ALO-ALO
 - Workshop samby – naučíte se základním krokům samby
 - Tanec a volná zábava

A NA ZÁVĚR PŘEKVAPENÍ!!!

Díky štědrosti našich sponzorů je pro účastníky kongresu - dermatology

REGISTRACE I SPOLEČENSKÝ VEČER ZDARMA!!!

ZAUJALI JSME VÁS? Prosím, zaregistrujte se on-line na www.dermanet.cz

Těšíme se na vás! Organizační výbor **COSMODERM XII**

Kontakt: dermatology@fnb.cz, tel.: 266 082 359