

Panikulitida po injekční aplikaci silikonového preparátu

Kofroňová M., Pizinger K.

Dermatovenerologická klinika LF UK a FN Plzeň
přednosta prof. MUDr. K. Pizinger, CSc.

Souhrn

Panikulitida po injekční aplikaci silikonového preparátu

Po injekční aplikaci cizorodé látky do podkoží prováděné nejčastěji z kosmetických důvodů může vzniknout panikulitida. Po aplikaci silikonu nebo parafinu vzniká po období latence trvajícím i 10–20 let tzv. silikonom, popřípadě parafinom.

U 31leté ženy se za 18 měsíců po injekční aplikaci neznámé látky (nejspíše silikonu) do obou prsů objevily četné silně bolestivé červené kožní noduly spolu s difúzním tuhým zduřením prsů. Opakovaně se objevila lymfadenopatie a teploty. Histologicky se zjistily v koriu a tuku četné dutiny (připomínající ementál), výrazná fibróza vaziva a lymfohistiocytární infiltráty. Stav se částečně zlepšil po celkovém podání steroidů, ale závažnost nálezu bude nejspíše vyžadovat radikální chirurgické řešení.

Klíčová slova: panniculitis – cizorodé látky

Summary

Panniculitis after Injection of Silicone

Panniculitis may develop after subcutaneous injection of exogenous substances during cosmetic procedures. After silicone or paraffin application so-called siliconoma or paraffinoma may occur with latency period up to 10–20 years.

In 31-year-old woman the multiple very tender red nodules and diffuse firm swelling of breasts appeared 18 months after injection of unknown substance (probably silicone) into both breasts. Recurrent fever and lymphadenopathy also developed. Histological examination revealed multiple vacuoles of swiss cheese pattern in the dermis and subcutaneous fat, marked fibrosis and lymphohistiocytic infiltrates. Administration of systemic steroids had partial effect, however, radical surgery will be probably necessary in this serious case.

Key words: panniculitis – exogenous material

ÚVOD

Tuková tkáň reaguje na mechanické, fyzikální nebo chemické poškození různým typem zánětlivé reakce. Při vzniku tukové nekrózy dochází působením lipáz k přeměně uvolněných endogenních tuků na mastné kyseliny, glycerol a peroxidy a následně ke vzniku panikulitidy. Postupně se z makrofágů fagocytujících tuk vytvářejí granulomy a tuková tkáň je nahrazována tkání fibrotickou. Výsledkem bývají vtažené jizvy s fixací sklerotizovaného vaziva k hluboké fasciální tkáni (14).

Panikulitida se může objevit po aplikaci cizorodé látky do podkoží prováděné nejčastěji z kosmetických důvodů

nebo jde o sebepoškozování nemocného z různých důvodů (16).

V literatuře se uvádí, že po kosmetické aplikaci silikonu nebo parafinu může po období latence trvajícím 10–20 let vznikat tzv. silikonom, popřípadě parafinom. Injekční aplikace olejových léčiv může vyvolat tzv. oleom nebo oleosklerom; zvláštní formou olejového granulomu je tzv. sklerotizující lipogranulom, který se pozoruje zpravidla u mužů v genitální oblasti po aplikaci parafínového oleje.

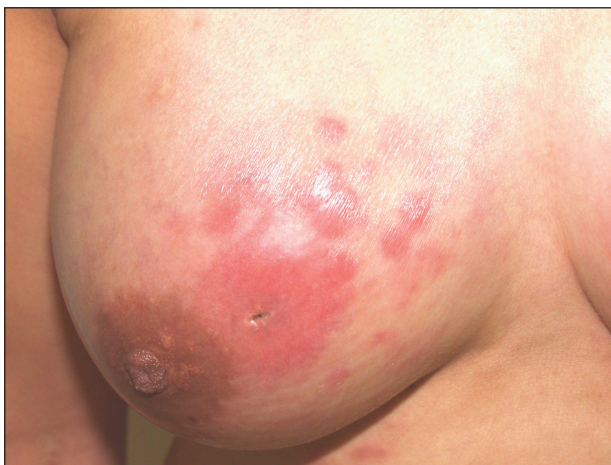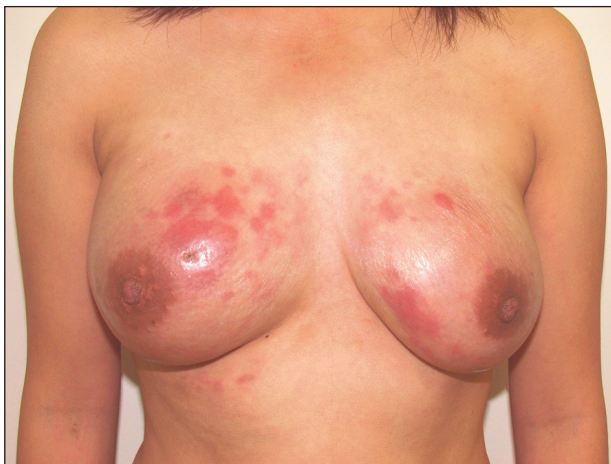Následkem přesunu materiálu se mohou tvořit dlouhodobě trvající zánětlivé noduly i v místech vzdálených od původní aplikace látky (2, 5). Chtěli bychom upozornit na možnost takových nálezů, které mohou někdy dělat diferenční diagnostické obtíže, zvláště při chybění úplných anamnestických údajů od pacienta.

POPIS PŘÍPADU

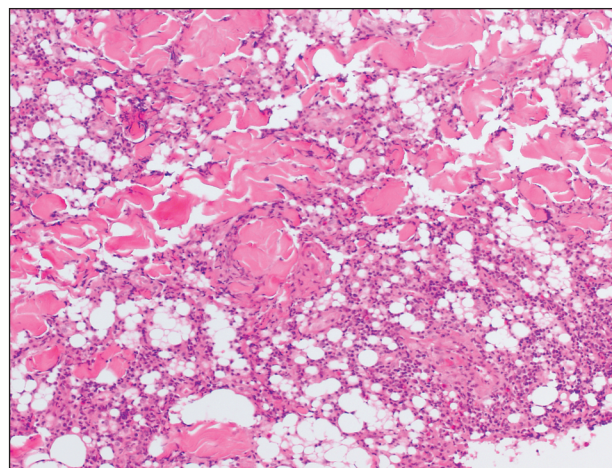
Pacientka, 31letá žena vietnamské národnosti, byla přijata na kožní kliniku k hospitalizaci pro přibližně 2 měsíce trvající zduření a zatuhnutí obou prsů, které bylo velmi bolestivé a bylo provázené i bolestivým zvětšením lymfatických uzlin v podpaží a febrilními teplotami. Předtím byla již vyšetřována na jiném pracovišti, kde byla provedena řada laboratorních vyšetření a od normálního nálezu se odlišovala pouze tato vyšetření: leukocytóza s posunem doleva ($20,3 \times 10^9/l$), zvýšení CRP (62 mg/l), ALT (1,74 $\mu\text{kat/l}$), IgE (1400 g/l), elevace autoprotilátek RF IgM (31,6 kIU/l), ostatní výsledky byly normální. Rtg vyšetření hrudníku a sonografické vyšetření břišní dutiny byly bez patologického nálezu.

Mamografické vyšetření prokázalo oboustranně přítomnost mnohočetných cyst, ale nález byl velmi nepřehledný a porovnání s USG vyšetřením prsů nebylo možno provést, protože prsy byly sonograficky prakticky nevyšetřitelné. Prokazatelná byla podle USG vyšetření pouze axilární lymfadenopatie.

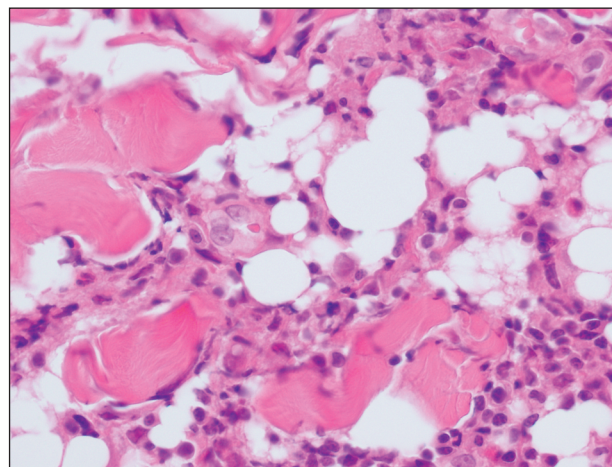
Na začátku potíží byla nemocná léčena antibiotiky penicilinové řady bez výrazného zlepšení. Ke zlepšení



Obr. 1 a 2. Mnohočetné, tuhé, červené, silně bolestivé noduly na prsech.



Obr. 3. V korii a subcutis jsou různě veliké kruhovitě a oválné dutiny připomínající ementálský sýr. Vazivo je zřetelně fibrotizované (hematoxylin-eozin, 100x).



Obr. 4. V okolí dutin je infiltrát složený hlavně z histiocytů a eozinofilů, jednotlivé buňky jsou i mezi vazivovými snopci (hematoxylin-eozin, 400x).

a ústupu teplot došlo až po podání středních dávek prednisonu (40 mg/den p.o.), ale během dvou týdnů se potíže obnovily. S tímto nálezem jsme nemocnou přijímali k vyšetření.

Klinický nález: Oba prsy jsou zduřelé, až prknovitě tuhé na pohmat a silně bolestivé. Kůže je lesklá a hladká. Mírné zatuhnutí kůže je patrné i v presternální oblasti. Na obou prsech jsou viditelné sytě červené silně bolestivé noduly až několik centimetrů veliké (obr. 1, 2). Uzliny v axilách jsou zvětšené a bolestivé, mírná lymfadenopatie je i v obou nadklíčcích. Provedli jsme hlubokou probatorní excizi z tuhého červeného plošného hrbolu na levém prsu.

Histologický nález: Epidermis je normální. V celé šíři korie a v subcutis jsou různě veliké kruhovitě a oválné dutiny. V jejich okolí a kolem adnex a cév je infiltrát složený hlavně z histiocytů a eozinofilů, nicméně jednotlivé buňky jsou i mezi výrazně fibrotizovanými vazivovými snopci (obr. 3, 4). Nález odpovídá pozdnímu stadiu pani-

kulitidy po aplikaci cizorodých látek (parafinomu či silikonovému granulomu).

USG prsů: Prsy jsou bez struktury, nejspíše zcela vyplněné tekutinou. V axilách je několik hyperechogenních lymfatických uzlin.

Na základě histologických nálezů jsme začali zjišťovat podrobnější anamnestické údaje pacientky. Ta ale kromě vietnamštiny nemluvila jiným jazykem, až později nám její bratr sdělil telefonicky, že před 18 měsíci podstoupila ve Vietnamu „lékařský“ výkon na zvětšení prsů, při kterém si nechala do obou prsů injekčně aplikovat blíže nespécifikovanou látku.

Nemocnou jsme léčili antibiotiky (Prokain Penicilin v dávce 3 miliony jednotek i.m. v kombinaci s Oxacilinem 250 mg 4 x 4 tablety p.o.) a kortikosteroidy (Prednison 40 mg/den). Již 3. den po zahájení terapie jsme pozorovali ústup teplot, prsy byly palpačně méně zatuhlé a byl patrný výhled erytémových ložisek. Laboratorní vyšetření ukázala pokles zánětlivých parametrů. Antibiotika jsme podávali po dobu 2 týdnů. Pocit napětí v prsou ustoupil a pacientka byla v celkově dobrém stavu propuštěna domů.

Pacientka byla dále vyšetřena na plastické chirurgii, kde bylo doporučeno provedení **magnetické rezonance**. Ta prokázala edematózní tukovou tkáň obou prsů a podkoží v souladu se zánětlivými změnami prsní žlázy, které provádějí aplikace cizorodé látky. Přítomnost abscesu se neprokázala.

Plastickými chirurgy bylo poté indikováno odstranění prsní žlázy (subkutánní mastektomie či ablace), ale nemocná dále nespoupracovala a na plánovaná ambulantní vyšetření se již nedostavila. Její současný stav nám není známý.

DISKUSE

Historie zvětšování prsu pomocí implantátů sahá na přelom 19. a 20. století. V roce 1899 Gersuny zkoušel perkutánní injekce parafínu do prsů. S dlouhým odstupem pak v roce 1951 Pangman vyzkoušel ivanolovou houbu k augmentaci prsů. Oba tyto implantáty, jak parafinový, tak ivanolový, byly neúspěšné. V padesátých a šedesátých letech 20. století se zkoušely přímé injekce silikonu do prsů. Zpočátku se injekční aplikace jevila jako velmi bezpečná, jednoduchá a efektivní metoda kosmetické úpravy prsů. Postupně se ukazovalo, že i tato metoda může mít četné komplikace jako tvorbu granulomů, migrace silikonu tkáněmi, embolie či dokonce úmrtí (6). V literatuře jsou popisovány případy, kdy destruktivní zánětlivý proces byl i v místech vzdálených od původní aplikace (7, 10).

V současné době jsou injekce silikonu na celém světě zakázány. I přes tento zákaz je však v některých zemích nadále prováděna za naprosto nestandardních podmínek aplikace blíže neznámých látek, stejně jako tomu bylo

u naší pacientky. Jistě nejde o žádná specializovaná pracoviště a můžeme jen spekulovat o tom, zda jsou tyto zákroky prováděny lékařským personálem.

V roce 1963 Cronin a Gerow vyvinuli první silikonovou gelovou protézu s dakronovým terčíkem na zadní straně k fixaci implantátu. Toto byl jakýsi předstupeň současných moderních silikonových implantátů. Od tohoto roku pokračoval vývoj implantátů mnoha směry. Postupně byly vyvíjeny implantáty I. generace (vysoký počet kapsulárních kontraktur, avšak nízký počet ruptur), implantáty tzv. II. generace (větší počet ruptur). V devadesátých letech vznikly implantáty tzv. III. generace, které mají nízký počet kapsulárních kontraktur (kolem 5 až 10 %) a nízký počet ruptur. Tyto implantáty jsou vyráběny dosud.

V současné době jsou také zkoušeny různé alternativní materiály jako hydrogel, sójový olej apod. Žádné z nich však dosud nezaznamenaly širší využití a jejich vývoj je většinou ve fázi klinických zkoušek (3). Implantáty plněné sójovým gelem jsou v současné době v mnoha západoevropských zemích stahovány z trhu, poněvadž se zjistilo, že v případě jejich ruptury působí řadu komplikací (12).

Ideální implantát pro zvětšení prsů by měl být rtg transparentní a při ruptuře implantátu by měl být obsah biodegradabilní a vyloučitelný ledvinami a detekovatelný jednoduchým laboratorním testem. Takovýto implantát však doposud nebyl vyvinut.

V literatuře se uvádí, že silikonové gelové implantáty jsou spojovány se zvýšeným výskytem onemocnění pojiva, nejčastěji je popisována systémová a lokalizovaná sklerodermie (8, 9, 13). Dále byla v literatuře popisována bolestivá axilární lymfadenopatie, která se vyvinula průměrně za 4–6 let po zavedení silikonového implantátu. V těchto případech bylo nutno implantáty odstranit (11). V některých studiích je po injekční aplikaci silikonu do prsů dokonce popisována silikonová lymfadenopatie v oblasti inguinálních uzlin (10).

Co se týče diagnostiky panikulitidy a granulomatózních reakcí prsů, řada prací se shoduje na tom, že nejlepší metodou zůstává magnetická rezonance, která spolehlivě odliší silikonem a parafinom od fibrózně cystické mastopatie a od nádorových změn prsu (15). Podle USG a mamografického vyšetření bývá často nález sporný, s jistotou není možné odlišit nádory prsů od granulomatózních změn (4).

V průběhu let všechny vědecké výzkumy a studie prokazují neoprávněnost obavy z nebezpečnosti silikonového materiálu a ve všech evropských zemích byly postupně restrikce vůči silikonovým implantátům zrušeny.

LITERATURA

1. BRAUN-FALCO, O., PLEWIG, G., WOLFF, HH., BURGENDORF, WHC. *Dermatology*. 2nd ed. Berlin, Heidelberg, New York : Springer, 2000, p. 861–880.

2. COOPER, C., DENNISON, E. Do Silicone breast implants cause connective tissue disease? *BMJ*, 1998, 316, p. 403–404.
3. HEGGERS, JP., KOSSAVSKY, N., PARSONS, RW. et al. Biocompatibility of silicone implants. *Ann Plast Surg*, 1983, 11, p. 38–45.
4. CHEUNG, YC., LEE, KF., CHEN, SC. et al. Lumpy silicone-injected breasts: Enhanced MRI and microscopic correlation. *Clin Imaging*, 2002, 26, p. 397–404.
5. KASPER, CS, et al. Talc deposit in skin and tissue surrounding silicone gel – containing prosthetic device. *Arch Dermatol*, 1994, 130, p.48–53.
6. PIMENTEL, L., BARNADAS, M., VIDAL, D., SANCHO A. Simultaneous presentation of silicone and silica granuloma: a case report. *Dermatology*, 2002, 205, p. 162–165.
7. SCHOELLER, T., GSCHNITZER, C., WECHSELBERGER, G. et al. Chronic recurrent, locally destructive siliconomas after breast augmentation by liquid silicone oil. *Chirurg*, 2000, 71, p. 1370–1373.
8. ŠTORK, J. a kol.: *Sklerodermie*. Praha: Galén, 1996, s. 92.
9. TINKLER, J., GOTT, D., LUDGATE, S. Breast implants: is there an association with connective tissue disease? *Health Trends*, 1994, 26, p. 25–6.
10. TRAVIS, WD., BALOGH, K., ABRAHAM, JL. Silicone granulomas: report of three cases and review of the literature. *Hum Pathol*, 1985, 16, p. 19–27.
11. VAAMONDE, R., CABRERA, JM., VAAMONDE-MAR-TIN, RJ. Silicone granulomatous lymphadenopathy and siliconomas of the breast, *Histol Histopathol*, 1997, 12, p. 1003–1011.
12. VANDERFORD, ML., SMITH, DH, OLIVE, T. The image of plastic surgeons in news media coverage of the silicone breast implant controversy. *Plast Reconstr Surgery*, 1995, 96, p.521–538.
13. VARGA, J., JIMENES, SA. Augmentation mammoplasty and scleroderma: Is there an association? *Arch Dermatol*, 1990, 126, p. 1220–1222.
14. VOSMÍK, F. a kol.: *Dermatovenerologie*. Praha : Karolinum , 2001, s. 181–185.
15. WANG, J., SHIH, TT., LI, YW., CHANG, KJ., et al. Magnetic resonance imaging characteristics of paraffinomas and siliconomas after mammoplasty. *J Formos Med Assoc*, 2002, 101, p. 117–123.
16. FORSTROM, L., WINKELMANN, RK. Factitial panniculitis, *Arch Dermatol*, 1974, 110, p. 747–750.

Došlo do redakce: 6. 12. 2006

MUDr. Monika Kofroňová
Dermatovenerologická klinika LF UK a FN
Dr. E. Beneše 13
305 99 Plzeň
E-mail: kofronova@fnplzen.cz