

Kožní mucinózy

Pock L.

Dermatohistopatologická laboratoř, Praha 8
Vedoucí doc. MUDr. Lumír Pock, CSc.

Souhrn

Kožní mucinózy

Kožní mucinózy jsou heterogenní skupinou chorob, u kterých se najde v kůži abnormální množství mucinu. Je produkován v kůži za fyziologických podmínek v malém množství, patologicky pak u celé řady chorob. Produkují jej fibroblasty a keratinocyty. Kožní mucinózy se rozdělují na skupinu primárních mucinóz, kde jsou depozita mucinu hlavním histopatologickým znakem, a sekundárních mucinóz, kde jsou pouze vedlejším nálezem. Článek přináší přehled primárních mucinóz posuzovaných z hlediska klinického, histopatologického, diferenciálně diagnostického, terapeutického a prognostického.

Klíčová slova: mucin – mucinózy – klasifikace – klinický obraz – histopatologie – terapie

Summary

Cutaneous Mucinoses

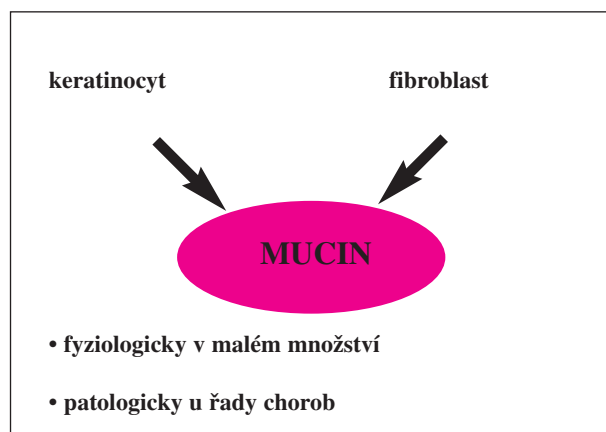
Cutaneous mucinoses are heterogenous group of diseases characterized by the presence of abnormal amount of mucin in the skin. Mucin is physiologically produced by keratinocytes and fibroblasts in a small amount, pathologically it is present in various diseases. Cutaneous mucinoses are divided in a group of primary diseases where the mucin deposits represent the major histopathological sign and secondary diseases where they represent only minor finding. Paper reviews the primary mucinoses considering their clinical, histopathological, differential diagnostic, therapeutic and prognostic features.

Key words: mucin – mucinoses – classification – clinical picture – histopathology – therapy

ÚVOD

Kožní mucinózy jsou heterogenní skupinou chorob, u kterých se najde v kůži abnormální množství mucinu. Mucin je amorfni, želatině podobná substance, která je normální součástí mnoha lidských orgánů. Je produkován v kůži za fyziologických podmínek v malém množství, patologicky pak u celé řady chorob. V kůži jej produkují fibroblasty (tzv. dermální mucin, který je součástí základní substance koria) a keratinocyty (v epidermis i vlasových folikulech, tzv. epitelový mucin) (tab. 1) (46). Základní charakteristiky mucinu shrnuje tab. 2.

Tab. 1. Původ mucinu



Tab. 2. Základní vlastnosti mucinu

Vlastnosti:	
• BIOCHEMICKÉ	– kyselé glykosaminoglykany (dříve označované za mukopolysacharidy) např.: kys. hyaluronová, dermatansulfát, heparin
• MAKROSKOPICKÉ	– rosolovitá hmota
• MIKROSKOPICKÉ	– v HE šedomodrá vláknitá struktura, barví se alcianovou modří, toluidinovou modří a koloidálním železem. PAS barví heparin, nikoliv kys. hyaluronovou
• FUNKČNÍ	– součást základní substance koría, pravděpodobně usnadňuje extravaskulární výměnu metabolitů a pohyb mediátorů humorální a buněčné imunity.

KLASIFIKACE

Kožní mucinózy můžeme dělit na primární a sekundární:

- *primární* – depozita mucinu jsou hlavním histologickým znakem, který zakládá klinicky vyhraněnou lézi (tab. 3) (46);
- *sekundární* – depozita mucinu jsou pouze vedlejším nálezem (tab. 4) (46).

Tab. 3. Primární mucinózy

Degenenerativní zánětlivé mucinózy – dermální	Degenenerativní zánětlivé mucinózy – folikulární
<ol style="list-style-type: none"> 1 Lichen myxoedematosus (papulózní mucinóza) 2 Generalizovaný (scleromyxoedema) 3 Retikulární erytematózní mucinóza 4 Scleroedema 5 Mucinóza z dysfunkce štítné žlázy 6 Lokalizovaný (pretibibální) myxedém 7 Papulózní-nodulární mucinóza spojená s lupus erythematoses 8 Samo se hojící juvenilní kožní mucinóza 9 Toxická kožní mucinóza 10 Papulózní mucinóza při syndromu toxického oleje 11 Papulózní mucinóza při eozinofilní myalgii 12 Akrální perzistentní papulózní mucinóza 13 Kožní mucinóza dětského věku 14 Kožní fokální mucinóza 15 Digitální mukózní cysta 16 Smíšené mucinózy 	<ol style="list-style-type: none"> 1 Folikulární mucinóza (Pinkus) 2 Urtikarii podobná folikulární mucinóza
	Neoplastické / Hamartomatózní mucinózy
	<ol style="list-style-type: none"> 1 Mucinózní névus 2 Angiomyxoma

Tab. 4. – Sekundární mucinózy

Epitelové mucinózy	Folikulární mucinózy	Dermální mucinózy
<p>Mycosis fungoides Spongiotická dermatitida Bazaliom Verruca vulgaris Keratoacanthoma Spinocelulární karcinom</p>	<p>Lymfom Pseudolymfom Kožní léukémie Spongiotická dermatitida Lupus erythematoses Hypertrofický lichen planus Kousnutí hmyzem Angiolymfoidní hyperplazie s eozinofilii Lichen striatus Sarcoidosis Světlem indukované erupce Familiární retikuloendotelioza Pityrosporum folliculitis</p>	<p>Lupus erythematoses Dermatomyositis Scleroderma Morbus Degos Granuloma annulare Pachydermoperiostosis UVA a PUVA Hypertrofická jizva Aktinická elastóza Acanthosis nigricans Hereditární progresivní mucinózní histiocytóza Epitelové tumory (např. bazaliom, ekrinní tumory) Mezenchymální tumory (např. fibrom, maligní fibrózní histiocytom) Neurální tumory (např. neurofibrom)</p>

CHARAKTERISTIKA JEDNOTLIVÝCH NEMOCÍ

DEGENERATIVNĚ ZÁNĚTLIVÉ MUCINÓZY – DERMÁLNÍ

Lichen myxoedematosus (LM)

LM (též skleromyxedém) je vzácné chronické onemocnění neznámého původu. **Klinicky** se projevuje lichenoidními papulami, noduly a/nebo infiltrovanými ložisky v důsledku hromadění dermálního mucinu a variabilního stupně fibrózy. Shluky papul a difúzní infiltrovaná ložiska mohou splývat dohromady nebo se vyskytovat odděleně. Papuly, jsou-li přítomny, jsou barvy kůže, 1–3 mm v průměru. Typicky jsou na dorzálních stranách rukou a prstů rukou, nad extenzory paží, končetin i na obličeji (obr. 1) mohou být uskupeny i do lineární konfigurace. Difúzní infiltrovaná ložiska mohou být velmi rozsáhlá až generalizovaná, spojená s erytémem i hnědovou pigmentací (41). Generalizovaná forma bývá označována jako skleromyxedém, lokalizovaná jako lichen myxoedematosus. Lichen myxoedematosus je obvykle chronické neletální onemocnění, skleromyxedém je většinou spojen s paraproteinémií (83,2 %) (15) a se systémovými chorobami. Přehlednou klasifikaci poskytuje tabulka 5. Atypické podtypy LM shrnuje tabulka 6 (47).

Z hlediska kožní manifestace je možné chorobu rozdělit do 4 typů (tab. 5).

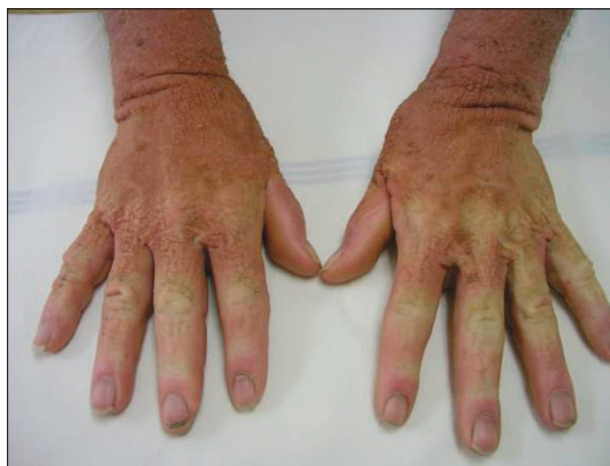Histopatologicky lze nalézt difúzní depozita mucinu mezi novotvořenými kolagenními snopci se zmnoženými, zvětšenými fibroblasty (obr. 2). Zánětlivé infiltráty lymfocytů, pokud jsou přítomny, jsou malé.

Tab. 5. Klasifikace a diagnostická kritéria LM

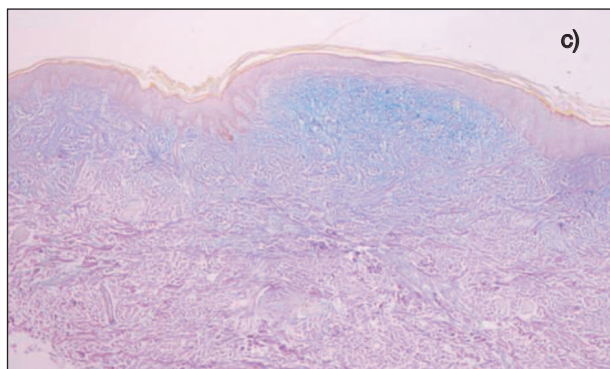
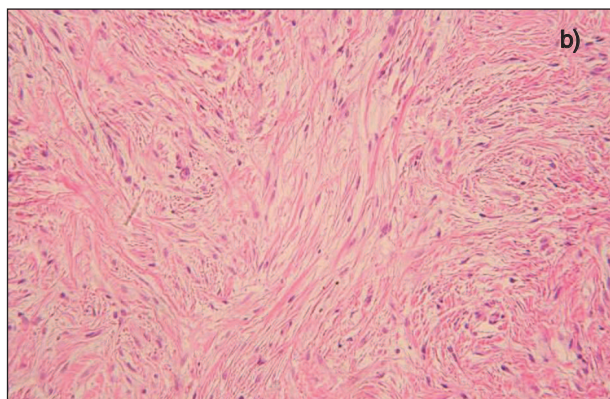
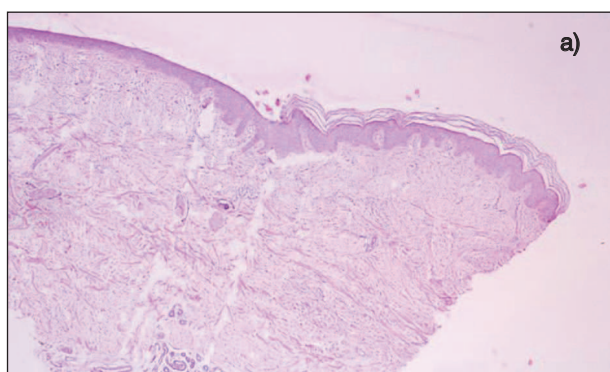
1. Skleromyxedém (generalizovaný LM)
2. Generalizovaná papulózni a sklerodermoidní erupce
 - a) mikroskopická triáda: depozita mucinu, proliferace fibroblastů, fibróza
 - b) monoklonální gamapatie
 - c) absence nemocí štítné žlázy
3. Lokalizovaný LM
 - a) papulózni erupce (nebo noduly a/nebo infiltrovaná ložiska vznikající splýváním papul)
 - b) depozita mucinu s variabilní proliferací fibroblastů
 - c) absence monoklonální gamapatie
 - d) absence nemocí štítné žlázy
4. Atypické podtypy nevyhovující uvedeným kritériím

Tab. 6. Atypické podtypy LM

- Skleromyxedém bez monoklonální gamapatie
- Lokalizovaný LM s monoklonální gamapatií a/nebo systémovými symptomy jinými než HIV infekce
- Lokalizovaný LM se smíšenými rysy různých podtypů
- Jiné nespecifické případy



Obr. 1. Lichen myxoedematosus.



Obr. 2. Lichen myxoedematosus – histopatologický nálezy (a – HE, zvětš. 40x, b – HE, zvětš. 400x, c – alcianová modř, zvětš. 40x).

Tab. 7. Souhrn nejčastějších extrakutánních manifestací spojených s LM (43)

Postižený systém	Nejtypičtější manifestace
Krevní	paraproteinémie, většinou monoklonální IgG λ
Gastrointestinální	dysfágie, poruchy motility jícnu
Nervový	CNS: encefalopatie, kóma, iktus, křeče a akutní psychózy PNS: syndrom karpálního tunelu, periferní neuropatie
Svalový	slabost, proximální i generalizovaná
Plicní	dyspnoe při zvýšené námaze
Srdeční	jednotlivé zprávy o infarktu myokardu
Renální	žádné, pokud jsou výrazné, pak je třeba zvážit nefrogenní fibrózní dermatitidu
Malignity	iatrogenní z terapie melfalanem a jiné terapie
Oční	zkalení rohovky a ektropion
Kloubní	sklerodaktylie, Raynaudův fenomén, artritida, artralgie

Kromě kůže může být postižena řada vnitřních orgánů (tab. 7).

Prognóza onemocnění je nejistá, pacienti mohou zemřít – nejčastěji na hematologické malignity a septické komplikace (15, 22).

V diferenciální diagnóze je třeba odlišit nefrogenní fibrotizující dermatitidu (31, 40), scleroedema adultorum Buschke a sklerodermii. Nefrogenní fibrotizující dermatitida může být klinicky i histopatologicky shodná, u LM však nebývá renální postižení. Scleroedema adultorum Buschke je bez barevných změn, postihuje horní část trupu, nebývá provázeno papulami ani extrakutánními příznaky a histopatologicky nejsou zmnoženy fibroblasty ani není patrná fibroprodukce. Sklerodermie není provázena papulami, systémová je provázena Raynaudovým fenoménem, histopatologicky jsou zesílené, vzájemně komprimované kolagenové snopce.

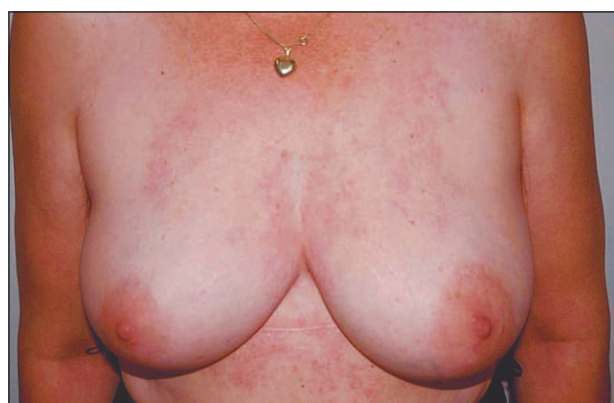Terapie je obtížná, byly použity retinoidy, kortikoidy (27), PUVA, plazmaferéza, dermabraze, ozáření proudem elektronů, extrakorporální fototerapie, cyklofosfamid, metotrexát, melfalan, transplantace autologních kmenových buněk v kombinaci s melfalanem (19), betametazon v místním podání a dimetylsulfoxid (6), hydroxychlorochin, cyklosporin (50). Byla ovšem popsána i spontánní regrese (20, 4).

Retikulární erytematózní mucinóza (REM)

Většina pacientů s REM jsou ženy středního věku, onemocnění však bylo hlášeno i u dětí (48). **Klinické** kožní projevy jsou lokalizovány v centrální partii přední strany hrudníku i na zádech v podobě růžových až červených retikulárních ploch s infiltrací, které pomalu zvětšují svůj rozsah. Obvykle není žádný pruritus (obr. 3).

Příležitostně byla hlášena koexistence s jinými onemocněními včetně hypertyreoidismu, hypotyroidismu, lupus erythematodes chronicus, karcinomu, HIV infekce (13) a trombocytopenické purpury (8).

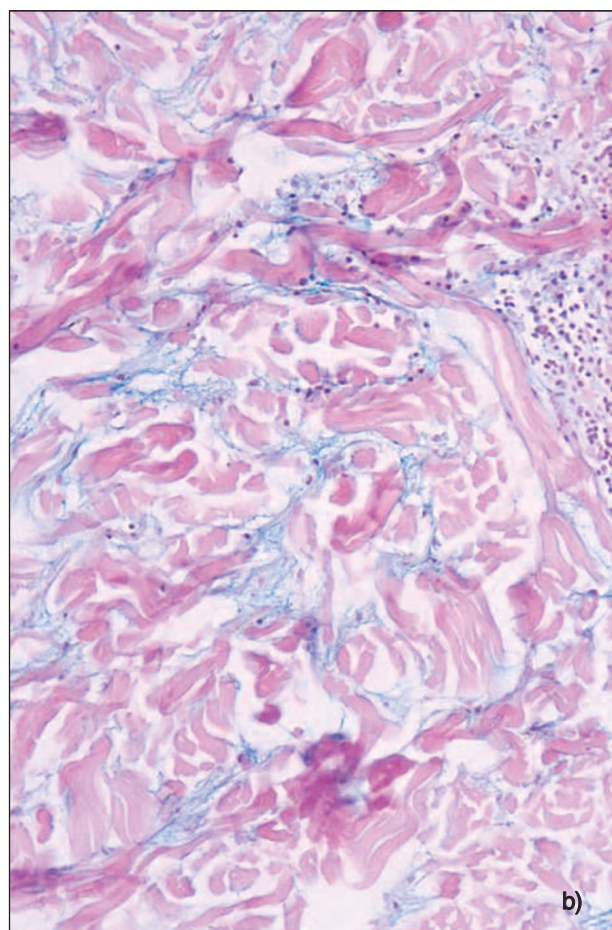
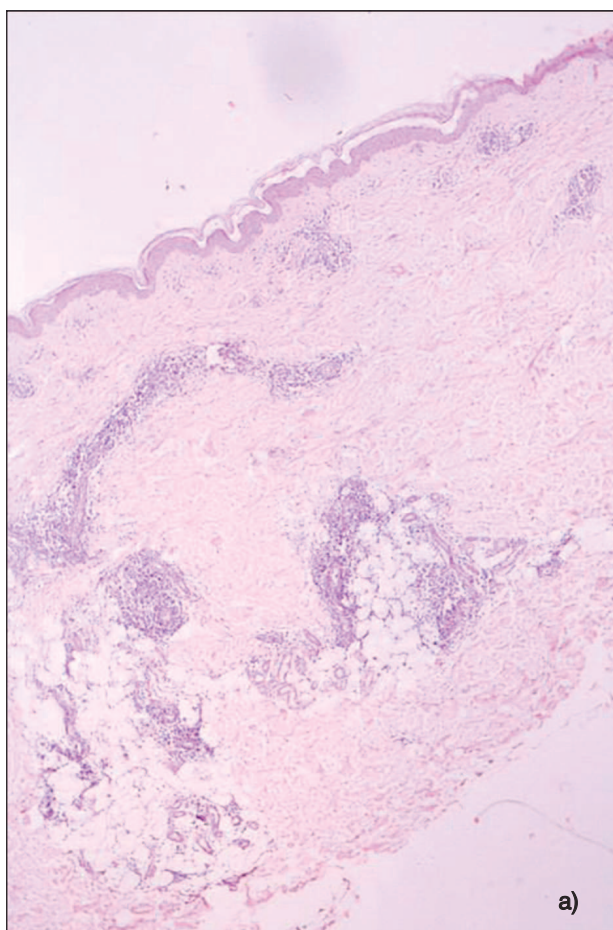
Histopatologicky je onemocnění prezentováno dvěma hlavními znaky: mucinem v dermis a řídkými až středně hustými infiltráty mononukleárních převážně kolem krevních cév a vlasových folikulů. Infiltráty jsou tvořeny převážně pomocnými, Th-lymfocyty (9) (obr. 4).



Obr. 3. Retikulární erytematózní mucinóza.

Mucin může být nalezen i v rutinně barvených řezech, je-li ho větší množství (32). V makulárních lézích je mucinu málo a může být přehlédnut v hematoxylin-eozinu, zatímco se stává zřejmým v barvení alcianovou modří. V některých případech však ani tímto barvením není mucin prokázán, může být však pozitivní v nefixovaných zmražených řezech (1). Pokud je i zde negativní, diagnóza je založena na přítomnosti mononukleárního infiltrátu, klinickém vzhledu a odpovědi na léčbu antimalariky (32).

V diferenciální diagnóze je třeba zvažovat lymfocytární infiltraci kůže Jessner-Kanof a lupus erythematodes. U lymfocytární infiltrace kůže je lymfocytární infiltrát obvykle podstatně hustší než u REM a depozita mucinu chybí. Lupus erythematodes téměř vždy vykazuje vakuolární degeneraci stratum basale epidermis a epitelu vlasových folikulů. Ve vzácných případech tumidních lézí je však vakuolární degenerace stratum basale nenápadná a v těchto případech může být nemožné odlišit spolehlivě tato dvě onemocnění (42). V některých případech se zjistí granulární uložení IgM podél bazální vrstvy (14). Etiologie REM je neznámá. Fotosenzitivita se uplatňuje u některých případů klinicky i experimentálně (48). REM může být spojena s produkcí monoklonálního paraproteinu, což svědčí pro možnost poruchy imunitních mechanismů (58). Imunofenotypické studie poukázaly na možnost překrývání REM a Jessnerovy lymfocytární infiltrace (9).

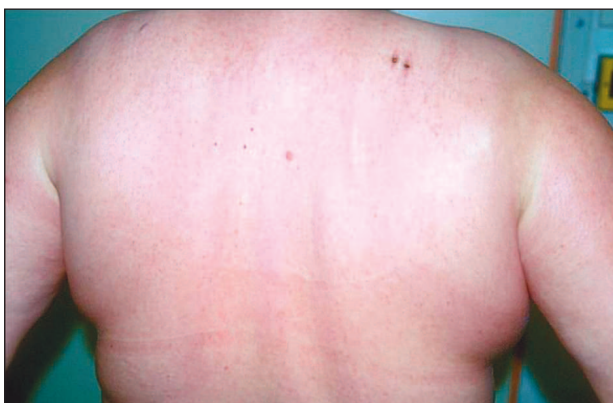

Obr. 4. Retikulární erytematózní mucinóza – histopatologický obraz (a – HE, zvětš. 40x, b – alcianová modř, zvětš. 200x).

Terapie. Aplikace steroidních extern je obvykle neúčinná, antimalarika však téměř vždy jsou dostatečně efektivní (48).

Sclerodema adutorum Buschke

Klinicky se projevuje jako prknavitě tvrdé edematózní zduření kůže, které se šíří od šíje, obličeje a ramen na trup a proximální část končetin (obr. 5). Horní část trupu je daleko častěji postižena než dolní část trupu a dolní končetiny. Na rozdíl od sklerodermie jsou při sklerodémě



Obr. 5. Sclerodema adutorum Buschke.

mu v distální části končetiny nepostiženy, je akcentace postižení šíje, na rozdíl od systémové sklerodermie nejsou postiženy plíce a popř. další orgány v podobném rozsahu.

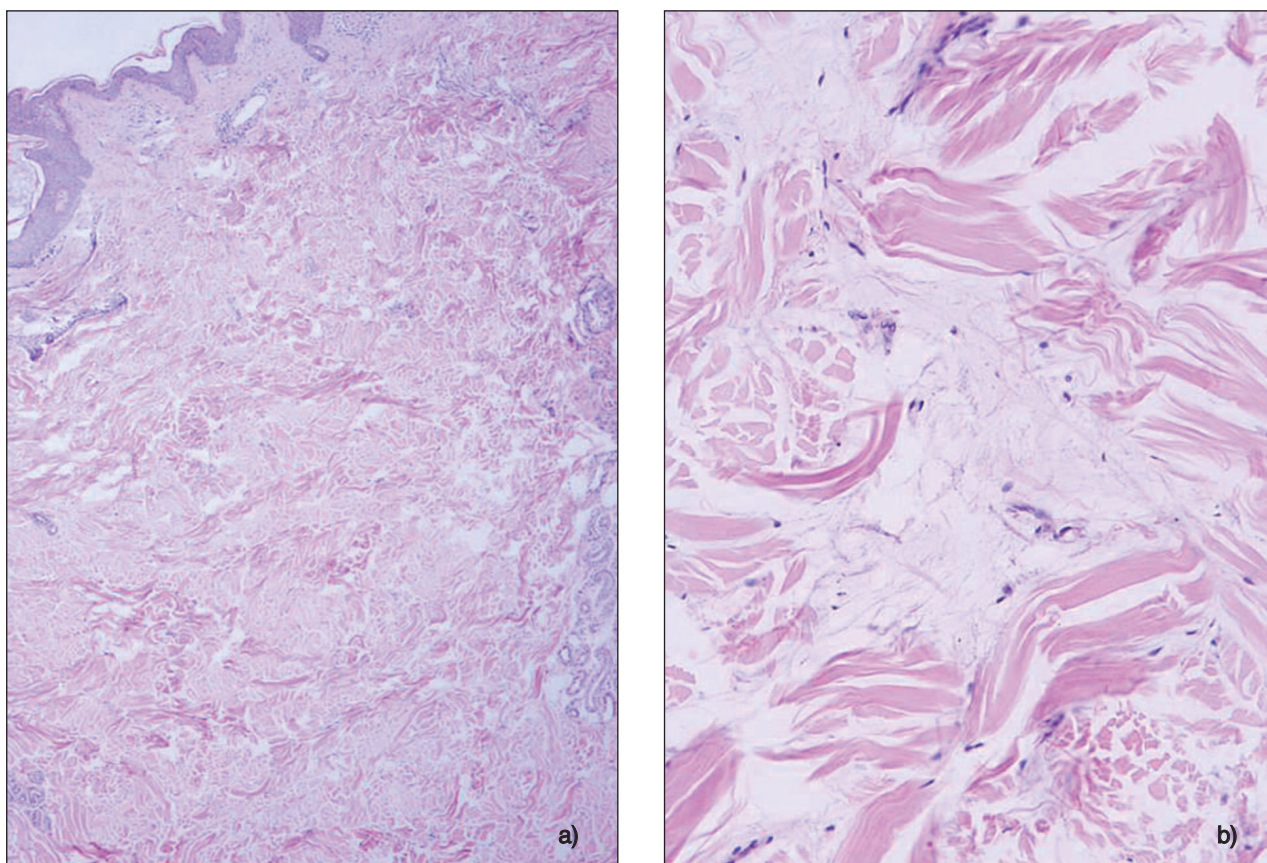
Histopatologicky je zřetelné rozšíření dermis. Kolaenní snopce jsou rozšířeny a vzájemně odděleny prázdnými prostorami, ve kterých lze nalézt hojně množství mucinu (obr. 6).

S onemocněním může být asociována dysfágie (pro infiltraci jazyka, faryngu, popř. i horního ezofagu mucinem). Další extrakutánní manifestace je spíše vzácná – např. poruchy pohybu očí, polyneuropatie, pleurální a perikardiální výpotek, postižení kosterního a srdečního svalu. Někdy je přítomna IgG a IgA paraproteinémie (54). Z hlediska prognózy lze pacienty rozdělit do 3 skupin:

1. u pacientů, u kterých vzniká onemocnění po akutní virové nebo bakteriální infekci dojde obvykle ke spontánní regresi během 6 měsíců až 2 let;
2. u pacientů bez spojení s infekcí a
3. u pacientů s asociací s diabetes mellitus je průběh chronický a víceletý.

Etiopatogeneze je neznámá.

Terapie není efektivní – používají se UV fototerapie, systémové kortikoidy, antibiotika, metotrexát, estradiol, hyaluronidáza, proud rychlých elektronů, cyklosporin,



Obr. 6. Sclerodema adultorum Buschke – histopatologický obraz (a – HE, zvětš. 40x, b –alcianová modř, zvětš. 200x).

PUVA, extrakorporální fototerapie a fyzikální postupy v podobě léčebné gymnastiky, masáže a lymfodrenáže (7, 48, 54).

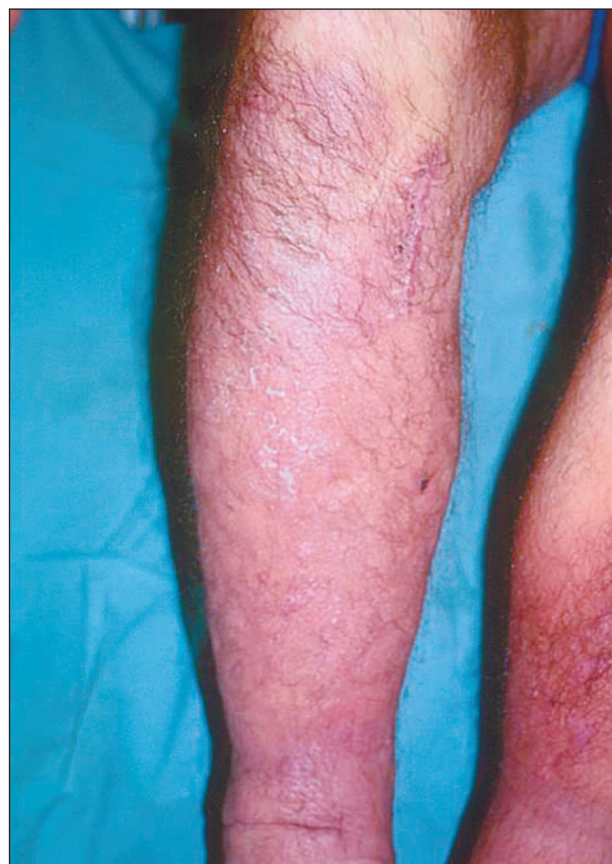Pretibiální myxedém

Pretibiální myxedém (PM) je **klinicky** charakterizován pretibiálními difúzními dermálními uloženinami glykoaminoglykanů nejčastěji u pacientů s hypertyreózou – někdy s erytémem, jindy barvy kůže (obr. 7). Na anterolaterálních stranách bérců se tvoří infiltrovaná ložiska s hladkým povrchem, někdy s prominujícími vlasovými folikuly, které dávají kůži vzhled pomerančové kůry. Někdy jsou spojena s lokalizovanou hypetrichózou a hyperhidrózou (48). Klinicky lze rozlišit 3 typy:

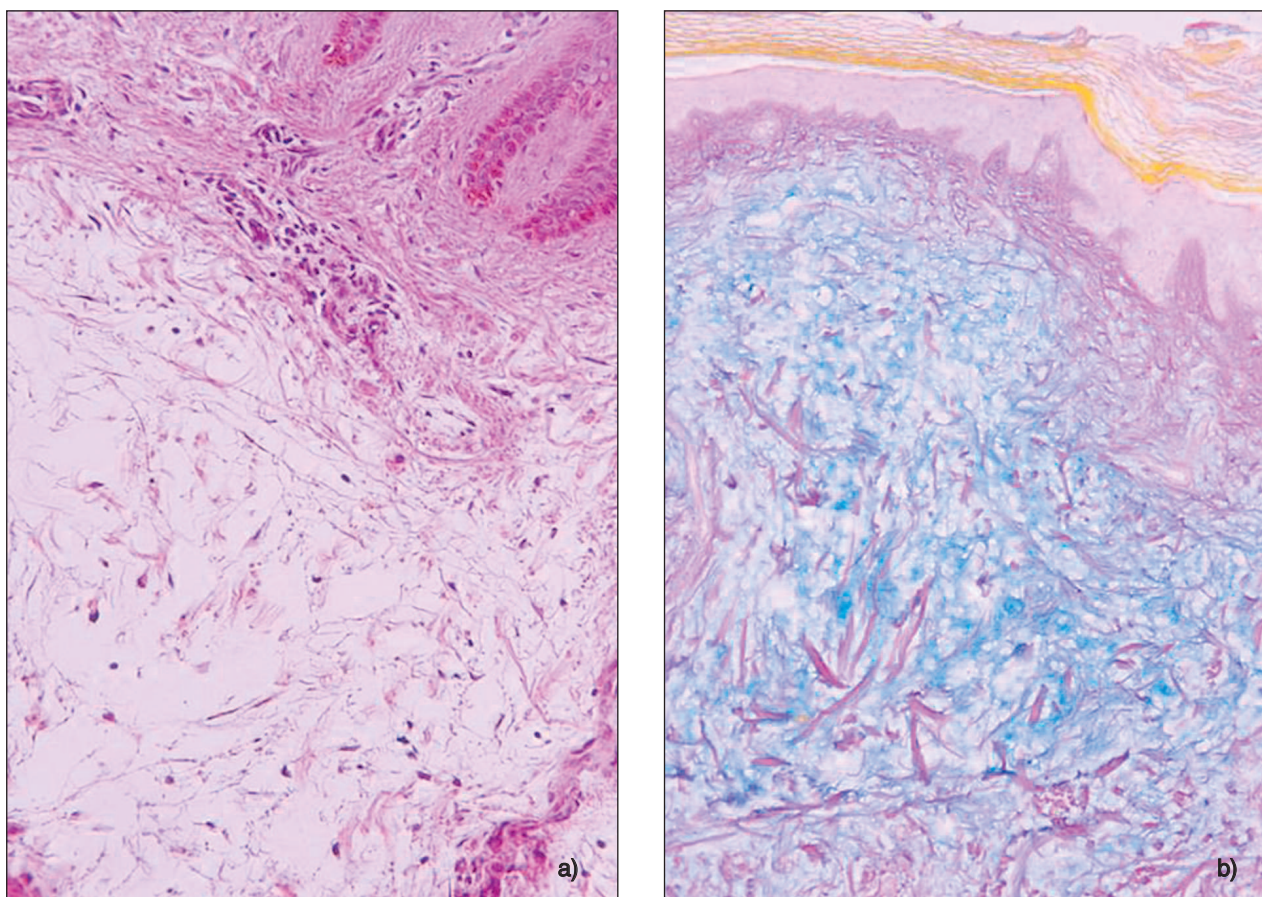
1. ostře ohraničená, nodulární a tuberózní ložiska;
2. difúzní edém;
3. elafantiatický typ, u kterého je edém i nodulární projev (48).

Je jednou z komponent Gravesovy choroby vedle difúzního zvětšení štítné žlázy, exoftalmu, suchosti kůže, hyperhidrózy, ztenčení vlasů, onycholýzy a dalších (48).

Histopatologicky je hlavní známkou edém koria způsobený ukládáním mucinu mezi kolagenními snopci vedoucí k rozšíření koria (obr. 8). Počet fibroblastů není zvýšen, některé z nich však v místě depozit mucinu nabývají hvězdicovitého tvaru a jsou pak označovány jako mukoblasty (32). Epidermis i papilární dermis jsou obvyk-



Obr. 7. Pretibiální myxedém.



Obr. 8. Pretibiální myxedém – histopatologický obraz (a – HE, zvětš. 200x, b – alcianová modř, zvětš. 100x).

le normální. PM může předcházet, vzniknout současně nebo následovat rozvoj choroby štítné žlázy a její terapii (48). Exoftalmus i PM často po strumektomii nemizí (10).

Mechanismus vzniku exoftalmu i PM je totožný, v obou případech v důsledku zvýšené stimulace fibroblastů k produkci mucinu pravděpodobně protilátkami proti TSH receptorům. Tento autoimunitní mechanismus se rozvíjí a projevuje nezávisle na terapii klasických symptomů tyreotoxikózy a často i řadu let po jejich kompenzaci (33).

Ne v každém případě dochází k ústupu PM po odpovídající terapii onemocnění štítné žlázy. Patrné jsou také recidivy (10).

V **diferenciální diagnóze** je třeba odlišit pretibiální mucinózu spojenou s venostázou. V těchto případech se mucin ukládá v rozšířené papilární dermis a je provázen angioplazií a siderofágií (51).

Terapeuticky se doporučují kortikoidy vnitřně, které mohou mít morbidistatický efekt, popř. cyklosporin A a steroidní externa v okluzi, injekce steroidní, hyaluronidáza a kompresivní obvazy (10). Hlášeny jsou dobré terapeutické výsledky při užití oktreotidu, potentního dlouho působícího analogu somatostatinu (39).

Papulózní a nodulární mucinóza asociovaná s lupus erythematoses

Tato forma mucinózy není příliš vzácná, vyskytuje se

v 1,5 % všech případech lupus erythematoses (45). **Klinicky** jsou léze přítomny na krku, trupu a horních končetinách, v podobě asymptomatických papul a nodulů barvy kůže někdy s centrální depresí, jen ojediněle se stav zhoršuje po sluneční expozici. V některých případech onemocnění předchází lupus erythematoses, zatímco v jiných se vyskytuje současně. V 80 % případů je lupus erythematoses systémový.

Histopatologicky jsou depozita mucinu vázána na papilární a střední dermis, jsou rozptýlena mezi kolagení snopce a provázena jen malými perivaskulárními infiltráty lymfocytů v papilární dermis. Mikroskopické známky lupus erythematoses nejsou v těchto lézích přítomny. Přímá imunofluorescence může prokázat typickou lineární nebo granulární pozitivitu ve frakci IgG, IgM a C3 na dermoepidermální junkci.

Terapie. Onemocnění je příznivě ovlivněno chlorochinem. V opačném případě se používá kortikoidní terapie.

Spontánně se hojící juvenilní kožní mucinóza

Byla poprvé popsána v roce 1980 Bonerandim a spolupracovníky (5). Projevuje se u dětí **klinicky** rychlým výsevem asymptomatických papul, které splývají do infiltrovaných erytematózních ložisek dávajících kůži zvlněný vzhled. Onemocnění je lokalizováno na obličeji, krku, kůži křtice, trupu a stehnech. **Histopatologicky**

jsou depozita mucinu v horním retikulárním koriu s mírným zmnožením fibroblastů a mastocytů. V papilárním koriu jsou perivaskulárně lymfocytární infiltráty. Onemocnění spontánně regreduje (11).

Papulózní mucinóza při syndromu toxického oleje

Tento syndrom byl popsán poprvé v roce 1981 jako epidemická choroba navozená požitím znehodnoceného oleje. Postiženo bylo 22 000 osob, z nichž 360 zemřelo. Přesná toxická složka nebyla dosud identifikována (45).

Postižení mělo akutní febrilní průběh se svědivými erupcemi a intersticiální pneumopatií. Chronická fáze choroby byla spojena s neuromuskulárními chorobami a sklerodermoidními kožními změnami. Kožní projevy se objevily v pozdní fázi syndromu jako asymptomatické bílé nebo žluté nesplyvající papuly 1–5 mm v průměru, lokalizované na pažích, předloktích, stehnech a dolních končetinách.

Histopatologicky byla přítomna depozita mucinu intersticiálně v koriu. Onemocnění může spontánně regredovat, může však být i nahrazeno sklerodermoidními změnami.

Papulózní mucinóza u syndromu myalgia–eozinofilie

Syndrom myalgia–eozinofilie vzniká požitím léků obsahující L-tryptofan. Kožní projevy zahrnují difúzní morbiliformní erupci, urtikarii a angioedém, dermatografismus, alopecii, kožní induraci a papulózní mucinózu. Ta může přetrvávat i při pomalé regresii ostatních kožních příznaků po vynechání L-tryptofanu. Projevy jsou provázeny slabostí, nevolností, artralgiemi a pneumonií. (48).

Akrální perzistentní papulózní mucinóza

Erupce je tvořena **klinicky** četnými diskrétními průsvitnými papulami slonovinové barvy 2–5 mm v průměru, lokalizovanými výhradně na hřbetu rukou a extenzorové straně zápěstí, někdy i s postižením distálního předloktí. Když se papula propíchne, může z ní vytéci průsvitná viskózní tekutina. Onemocnění perzistuje a zvolna progreduje, může trvat i 12 let (44, 45). Nebývá s ním asociována choroba štítné žlázy ani monoklonální gamopatie. Onemocnění postihuje převážně ženy.

Histopatologicky je přítomna v horní retikulární dermis velká akumulace mucinu rozptýlená mezi tenké kolagenní fibrily. Depozita mucinu nepostihují subepidermální Grenz Zone a nikdy se nešíří do dolní retikulární dermis. Zvýšený počet fibroblastů bývá přítomen jen výjimečně. Choroba by měla být odlišena od papulózní formy LM. U LM jsou postižena obě pohlaví stejně, papula jsou větší, depozita mucinu jsou většinou difúzní a ne fokální a proliferace fibroblastů je větší.

Prognóza akrální perzistentní papulózní mucinózy je příznivá, nejsou asociována žádná systémová onemocnění (45, 24).

Kožní mucinóza dětského věku

Onemocnění bylo poprvé popsáno v roce 1980 (36). Objevuje se při narození nebo několik měsíců po něm (48). **Klinicky** se jeví jako symetrické výsevy těsně nahromaděných opaleskujících pevných papul 1–2 mm v průměru na loktech s izolovaně roztroušenými papulami na hřbetu rukou a pažích.

Histopatologicky jde o fokální akumulaci mucinu v papilárním koriu bez proliferace fibroblastů. Perivaskulárně mohou být infiltráty lymfocytů v papilárním koriu. Onemocnění nejeví tendenci ke spontánní regresii. Některé případy jsou zřejmě dětskou formou LM (48).

Kožní fokální mucinóza

Klinicky jde o benigní solitární papulu nebo nodule barvy kůže, který může být kdekoli na těle, zvláště nad klouby rukou a nohou. Diagnóza je pouze **histopatologická**. V rozsahu celého korie je velké depozitum mucinu, nad kterým je buď nezměněná nebo vzácněji hyperkeratotická epidermis. V rozsahu léze jsou vřetenité a stelát-ní fibroblasty (46). Kožní fokální mucinóza může být součástí Birt-Hogg-Dubé syndromu, kde je přidružena k mnohočetným fibrofolikulomům, s dispozicí k renálnímu karcinomu (34).

Neuropatická kožní mucinóza

Byl popsán pouze 1 případ mladého muže s livedoidními lézemi na dolních končetinách doprovázenými hyperestézií.

Histopatologicky jsou hypertrofické intradermální nervy uzavřeny do fokálních, dobře ohraničených depozit mucinu (55).

Digitální mukózní cysty

Klinicky se projevují papulonoduly nad distálními interfalangeálními klouby prstů. Existují dva hlavní zdroje mucinu – synoviální buňky a dermální fibroblasty. Cysty derivované ze synoviálních buněk jsou lokalizovány nad klouby, z fibroblastů derivované cysty pak mezi interfalangeálními klouby.

Histopatologicky nejde o pravé cysty, nýbrž o pseudocysty obsahující velké depozitum mucinu mezi stelát-ními fibroblasty a dilatovanými cévami. Epidermis nad nimi může být ztenčená nebo naopak akantotická (46).

Terapie spočívá v excizích.

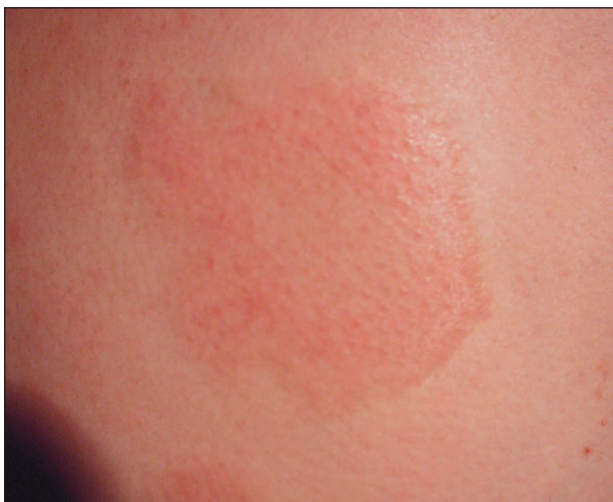Smíšené mucinózy

Jde o kožní mucinózy v rámci zánětlivě degenerativních procesů, které nevyhovují žádným z výše definovaných jednotek.

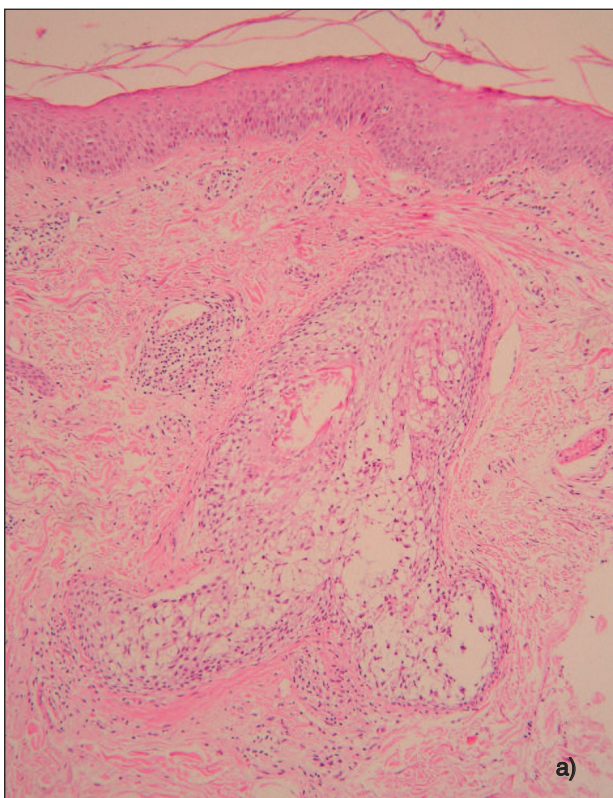
DEGENERATIVNĚ ZÁNĚTLIVÉ MUCINÓZY – FOLIKULÁRNÍ

Folikulární mucinóza

V roce 1957 popsal Pinkus onemocnění folikulární mucinózu (FM), které se označuje též jako alopecia mucinosa (38). Jde o zánětlivé onemocnění charakterizované **klinicky** více nebo méně infiltrovanými ložisky se šupinám a ztrátou vlasů či ochlupení a histologicky akumulací kyselých mukopolysacharidů v mazových žlázách a zevní pochvě vlasového folikulu (10).



Obr. 9. Folikulární mucinóza subakutní.

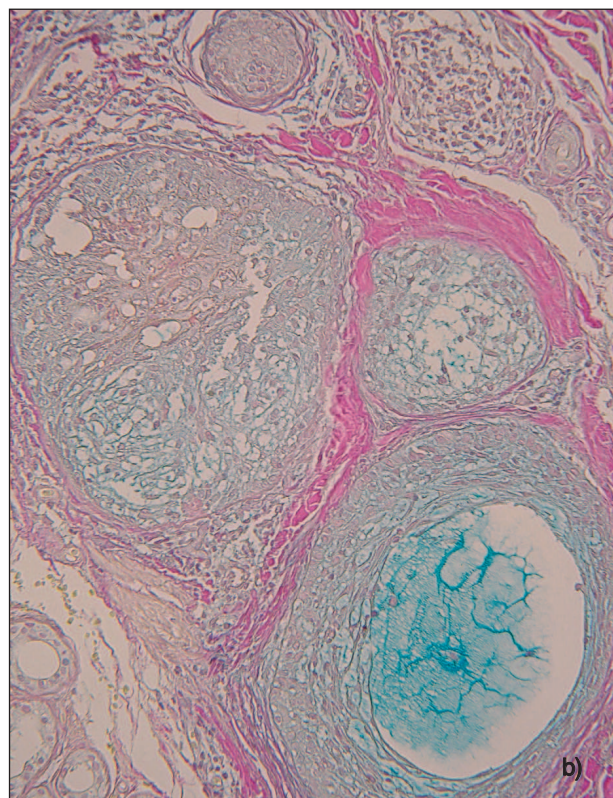


FM lze rozdělit na **idiopatickou** a **symptomatickou** (10). V té souvislosti se používá též označení benigní a maligní. Idiopatická forma může mít průběh buď **subakutní**, nebo **chronický** (tab. 8).

Subakutní forma je nejčastější, bývá u dětí a mladých dospělých (16) a pacienti při ní mají **klinicky** solitární nebo pouze nečetná ložiska, která se spontánně zhojí v době od 2 měsíců do 2 let (obr. 9, 10). U chronické formy, která se vyskytuje u starších pacientů, jsou ložiska početnější, mají dosti polymorfní vzhled – v podobě infiltrovaných ložisek až uzlů se zánětlivou infiltrací, která mohou splývat (obr. 11). Chronická forma přetrvává i mnoho let.

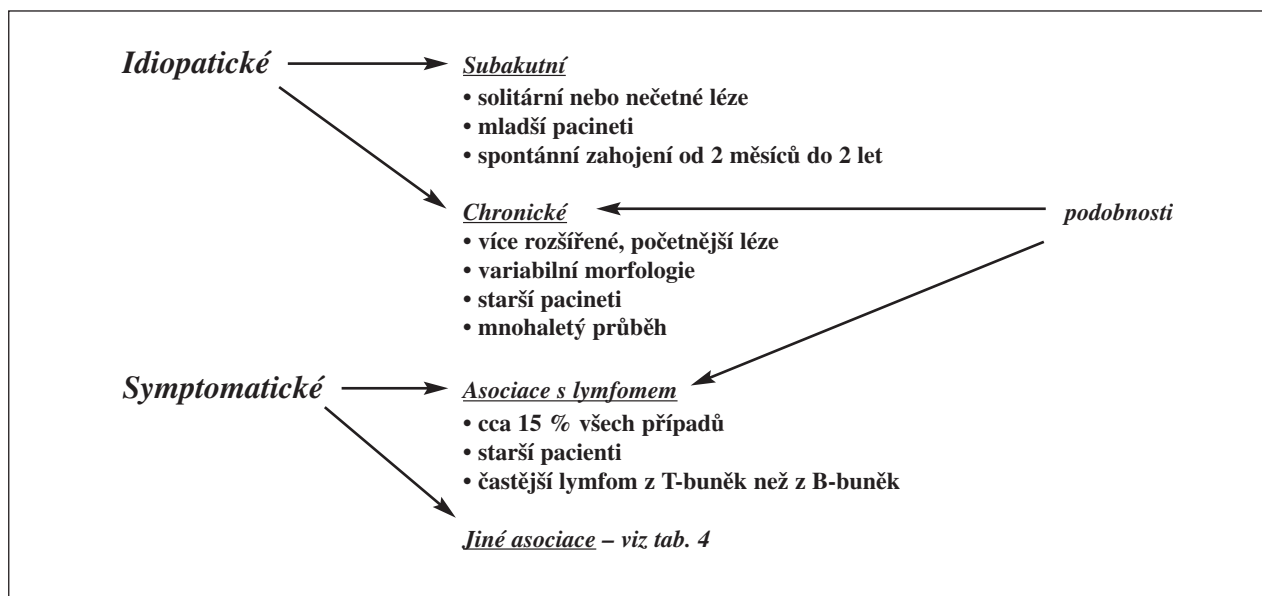
Nejčastější lokalizací FM je kštice, šíje a ramena, méně často mohou být ložiska na trupu a horních končetinách. Ložiska jsou poměrně ostře ohraničená, většinou mírně infiltrovaná, se šupinkami na povrchu. Folikulární ústí prominují a mohou být vyplněna hyperkeratotickými čepy (10). Wittenberg a spol. popsali 4 případy akneiformních erupcí FM (56).

Symptomatická forma je spojena s různými chorobami – maligním lymfomem (obzvláště mycosis fungoides, ale i s dalšími lymfomy včetně morbus Hodgkin) (3, 52), s angiolymfoidní hyperplazií (57), kožní histiocytózou (21), lupus erythematosus (25), Goodpastureovým syndromem (29) a s lentigo maligna (37). Sumner a spol. popsali vznik FM u pacienta, který později onemocněl akutní myeloblastickou leukémií (53). Histologicky průkazný lymfom může být současně při vzniku FM, FM však jeho rozvoj může i předcházet (10). Současně existuje



Obr. 10. Folikulární mucinóza subakutní – histopatologický obraz (a – HE, zvětš. 200x, b – alcianová modř, zvětš. 200x).

Tab. 8. Folikulární mucinózy – klasifikace



tující lymfom s FM byl zjištěn v 15 % případů (16). Klinicky symptomatickou formu nelze spolehlivě odlišit od formy idiomatické chronické. Toto odlišení nemusí být úplně jisté ani histopatologicky (35). Obecně platí, že větší počet eozinofilů svědčí spíše pro formu benigní, zatímco lymfocytární epidermotropismus a denzní perifolikulární infiltrát s atypickými buňkami pro formu symptomatickou.

Histopatologicky je pro FM charakteristická mucinózní degenerace zevní vlasové pochvy vlasových folikulů a mazových žláz (38) (obr. 10). Ve vlasových folikulech a mazových žlázách a v okolí folikulu je různě hustý infiltrát lymfocytů spojený s retikulární degenerací epitelu (10). Různě velká příměs eozinofilů bývá zvláště u formy idiomatické.

Příčina FM není známá. Imunopatologické studie dokazují, že se v patogenezi tohoto onemocnění uplatňují změny buněčné imunity. Předpokládá se, že cytokiny uvolněné T-lymfocyty mohou stimulovat epitel k tvorbě mucinu (2, 49, 53).

Prognóza onemocnění závisí na tom, zda jde o benigní nebo maligní formu, zvláště u starších pacientů. Bohužel neexistuje žádné jednoznačné kritérium pro odlišení benigní a maligní formy. Cerroni s kol. je nenalezli ve skupině 28 pacientů, u kterých se snažili nalézt odlišnost vzhledem k věku, lokalizaci, počtu lézí, hustoty lymfoidního infiltrátu, výskytu eozinofilů, PCR analýze infiltrátu, výskytu atypických lymfocytů v něm a v epidermotropismu (12).

Proto je nutné u starších pacientů při větší infiltraci, četnějších lézích s delší perzistencí provést větší počet biopsií, aby bylo možné zachytit případný dodatečný rozvoj maligního lymfomu či jiných asociovaných chorob.

Terapie závisí na základním onemocnění. Pokud se potvrdí diagnóza maligního lymfomu, pacient se léčí podle standardních protokolů. Fotochemoterapie, perorální retinoidy, interferon α , elektronové záření patří do

schémat léčby kožních lymfomů (23, 30). U benigních forem se užívají kortikoidní externa. Větší a hlubší ložiska na tuto léčbu reagují jen velmi špatně, proto je někdy třeba přistoupit k intralézionální aplikaci kortikosteroidů nebo perorální léčbě (většinou se doporučuje 20–40 mg prednizonu denně) (10). Zkouší se také PUVA léčba a dapson (26).

Urtikárii podobná folikulární mucinóza

Byla poprvé popsána v roce 1980 (18) a jeví se jako specifické onemocnění mužů středního věku. **Klinicky** se projevuje rekurentními erupcemi papul a infiltrovaných ložisek urtikariálního charakteru spojených se svěděním na hlavě a krku. Během několika málo týdnů odeznívá se zanecháním červené perzistující makuly. Pokud postihne ovlasenou partii kůže, pak nevytváří folikulární hyperkeratózu ani nezpůsobuje alopecii. Onemocnění může trvat 2 měsíce až 15 let. Systémové postižení nebývá přítomno.

Histopatologické změny jsou totožné s folikulární mucinózou (FM) vyjma folikulární hyperkeratózu.

Terapeuticky mohou být někdy účinná antimalarika. Prognóza je dobrá, ale s dlouhým průběhem.

NEOPLASTICKÉ / HAMARTOMATÓZNÍ MUCINÓZY

Mucinózní naevus

Jde o benigní hamartom, který může být vrozený nebo získaný. **Klinicky** je tvořen pruhem papul nebo infiltrovaným ložiskem s lineární unilaterální névoidní konfigurací. **Histopatologicky** jsou v horním koriu depozita mucinu. Epidermis může být normální nebo hyperkeratotická s akantózou, která může připomínat naevus epidermalis (46).

Angiomyxoma

Kožní angiomyxom může být solitární nebo vícečetný. Pokud je vícečetný, pak může představovat projev Carneyoova komplexu (kožní myxomy, kardiální myxomy, skvrnitá pigmentace a endokrinní hyperaktivita). Mnohočetný kožní angiomyxom však může být i bez vztahu ke Carneyovu komplexu. **Klinicky** má podobu nodulu bez barevných změn. **Histopatologicky** jde o dobře ohraničené multilobulární léze s mucinem lokalizovaným v dermis a subcutis. Kromě vřetenitých fibroblastů a mastocytů mohou být přítomny i bizarní mnohояaderné buňky. Typickým nálezem jsou nápadně dilatované kapiláry. Na rozdíl od kožní fokální mucinózy je angiomyxom obvykle větší, dobře ohraničený, často s hlubším postižením a výraznou cévní komponentou. V diferenciální diagnóze je nutno vyloučit myxoidní varianty maligních nádorů (myxoidní liposarkom, maligní fibrózní histiocytom a chondrosarkom) (46).

ZÁVĚR

Patologické nahromadění mucinu může být cenným vodítkem z hlediska histopatologického vyšetření. Často je však nutné vnímat jej v kontextu dalších klinických údajů, neboť skupina mucinóz je rozsáhlá a některé jednotky se histopatologicky do určité míry překrývají.

Poděkování

Děkuji za významnou pomoc při přípravě práce paní Romaně Šneidrové, za spolupráci při zpracování jednotlivých kazuistik a klinické obrázky následujícím kolegům: MUDr. S. Abrahámové (kožní ambulance, Teplice) (obr. 3), MUDr. M. Finsterlové (kožní ambulance, Čáslav) (obr. 9), prim. MUDr. J. Šternberskému, CSc. (kožní odd., nemocnice Zlín) (obr. 7), prim. MUDr. V. Pavlasové (kožní odd., nemocnice Třebíč) (obr. 5) a MUDr. P. Třeštíkoví (kožní ambulance, Svítavy) (obr. 1).

LITERATURA

- BALOGH, E., NAGY-VEZEKÉNYI, K., FÓRIZS, E. REM syndrom. *Acta Derm - venereol.* (Stockh.),1980, 60, p. 173.
- BASSAN, R. *Management of infections in patients with leukemia*. In: HENDERSON, E. S., LISTER, TA., GREAVES, MF., *Leukemia*. 6th ed. Philadelphia: W.B. Saunders, 1996, p. 257–290.
- BENCHIKHI, H., WECHSLER, J., RETHERS, L., et al. Cutaneous B-cell lymphoma associated with follicular mucinosis. *J Am Acad Dermatol*, 1995, 33, p. 673–675.
- BOFFA, MJ., EAD, RD. Spontaneous improvement of scleromyxoedema. *Clin Exp Dermatol*, 1995, 20, p. 157–160.
- BONERANDI, JJ., ANDRAC, L., FOLLANA, J., et al. Mucinoze cutanée juvénile spontanément résolutive: étude anatomo-clinique et ultrastructurale. *Ann Dermatol Vénéréol*, 1980, 107, p. 51–57.
- BONNETBLANC, JM., BEDANE, C. Regression of scleromyxoedema with topical Bethamesone and Dimethyl Sulfoxide: a 30-months follow up. *Arch Dermatol*, 1991, 127, p. 1733–1734.
- BOWEN, AR., SMITH, L., ZONE, JJ. Scleredema adultorum of Buschke treated with radiation. *Arch Dermatol*, 2003, 139, p. 780–784.
- BRADDOCK, S., DAVIS, C., DAVIS, R. Reticular erythematous mucinosis and thrombocytopenic purpura: report of case and review of the world literature, including plaque-like cutaneous mucinosis. *J Amer Acad Derm*, 1988, 19, p. 859–868.
- BRADDOCK, S., KAY, H., MAENNLE, D., et al. Clinical and immunologic studies in reticular erythematous mucinosis and Jessner's lymphocytic infiltrate of skin. *J Amer Acad Derm*, 1993, 28, p. 691–695.
- BRAUN – FALCO, O., PLEWIG, G., WOLF, HH. *Dermatologie und Venerologie*. 4th ed Berlin, Springer 1996. 1475 p.
- CANNATA, G., GAMBINI, C., CIACCIO, M. Self-healing localized cutaneous mucinosis. *Dermatology*, 1994, 189, p. 93–94.
- CERRONI, L., FINK-PUCHES, R., BACK, B. et al. Follicular mucinosis: a critical reappraisal of clinicopathologic features and association with mycosis fungoides and Sézary syndrome. *Arch Dermatol*, 2002, 138, p. 182–189.
- DAUDEN, E., PENAS, P., BUEZO, G., et al. Reticular erythematous mucinosis associated with human immunodeficiency virus infection. *Dermatology*, 1995, 191, p. 157–160.
- DE L- POZO, J., MARTINEZ, W., ALMAGRO, M., et al. Reticular erythematous mucinosis syndrome. Report of case with positive immunofluorescence. *Clin Exp Derm*, 1997, 22, p. 234–236.
- DINNEEN, AM., DICKEN, CHH. Scleromyxoedema. *J Am Acad Dermatol*, 1995, 33, p. 37–43.
- EMMERSON, RW. Follicular mucinosis: a study of forty-seven patients. *Br J Dermatol*, 1969, 81, p. 395–413.
- ENERBÄCK, L., MOBACKEN, H. Lichen myxoedematosus of urticarial type without paraproteinaemia. *Dermatologica*, 1976, 152, p. 309–315.
- ENJORLAS, O., GUILLEMETTE, J., HEWITT, J. Dermatoze ortiée avec mucinoze folliculaire. *Ann Dermatol Venerol*, 1980, 107, p. 491–495.
- FEASEL, AM., DONATO, ML., DUVIC, M. Complete remission of scleromyxoedema following autologous stem cell transplantation. *Arch Dermatol*, 2001, 37, p. 1071–1072.
- FLEMING, CJ., CLARKE, P., KEMMETT, D. Lichen myxoedematosus with rapid spontaneous regression. *Br J Dermatol*, 1997, 136, p. 295–298.
- FREEMAN, RG. Familial reticuloendotheliosis with eosinophilia and follicular mucinosis. *Arch Dermatol*, 1972, 105, p. 737–738.
- GODBY, A., BERGSTRESSER, PR., CHAKER, B., et al. Fatal scleromyxoedema: Report of case review of the literature. *J Am Acad Dermatol*, 1998, 38, p. 289–294.
- GUERRIERO, C., DE-SIMONE, C., GUIDI, B., et al. Follicular mucinosis successfully treated with isotretinoin. *Eur J Dermatol*, 1999, 9(1), p. 22–24.
- HARRIS, JE., PURCELL SM., GRIFFIN TD. Acral persistent papular mucinosis. *J Am Acad Derm*, 2004, 51 (6), p. 982–988.

25. HEMPSTEAD, RW., ACKERMAN, AB. Follicular mucinosis: a reaction pattern in follicular epithelium. *Am J Dermatopathol*, 1985, 7, p. 245–257.
26. HESS-SCHMIDT, M., DUMMER, R., KEMPF, W., et al. Mycosis fungoides with mucinosis follicularis in childhood. *Dermatology*, 1999, 198 (3), p. 284–287.
27. HORN, KB., HORN, MA., SWAN, J., et al. A complete and durable clinical response to high-dose dexamethasone in a patient with scleromyxoedema. *J Am Acad Dermatol*, 2004, 51, 120–123.
28. IZUMI, T., TAJIMA, S. Reticular erythematous mucinosis syndrome associated with psoriasis-like eruptions. *J Derm*, 1995, 22, p. 700–703.
29. JONELIS, FJ. Simultaneous occurrence of Goodpastures syndrome and follicular mucinosis. *Arch Dermatol*, 1977, 113, p. 1129.
30. KLEMKE, CD., DIPPEL, E., ASSAF, C., et al. Follicular mycosis fungoides. *Br J Dermatol*, 1999, 141 (1), p. 137–140.
31. KUCHER, C., STEERE, J., ELENITAS, R., et al. Nephrogenic fibrosing dermopathy/nephrogenic systemic fibrosis with diaphragmatic involvement in a patient with respiratory failure. *J Am Acad Dermatol*, 2006, 54, p. S31–S34.
32. LEVER'S/HISTOPATHOLOGY OF THE SKIN. Edited by ELDER, D., ELENITSAS, R., JAWORSKY, CH., JOHNSON, B. jr. 8th ed. Philadelphia, Lippincott – Raven 1997. 1073 p.
33. LÍMANOVÁ, R., NĚMEC, J., ZAMRAZIL, V. *Nemoci štítné žlázy*. 1. vyd. Praha: Galén 1995. 197 s.
34. LINDOR, NM., HAND, J., BURCH, PA., et al. Birt-Hoggbé syndrome: an autosomal dominant disorder with predisposition to cancers of the kidney, fibrofolliculomas, and focal cutaneous mucinosis. *Int J Dermatol*, 2001, 40, p. 653–656.
35. LOGAN, R., HEADINGTON, J. Follicular mucinosis: a histologic review of 80 cases. *J Cutan Pathol*, 1988, 15, p. 324.
36. LUM, D. Cutaneous mucinosis of infancy. *Arch Dermatol*, 1980, 116, p.198–200.
37. NICKOLOFF, BJ. Lentigo maligna with follicular mucinosis. *Am J Dermatopathol*, 1985, 75, p. 232–233.
38. OKUN, MR., KAY, F. Follicular mucinosis (alopecia mucinosa). *Arch Dermatol*, 1964, 89, p. 809–814.
39. PABLO DE, P., LOPÉZ, C., BLANCO, I. Octreotide: a successful treatment of pretibial myxoedema. Abstracts of the 5th Congress of the European Academy of Dermatology and Venereology, Lisabon 1996.
40. PANDA, S., BANDYOPADHAYAY, D., TARAFDER, A. Nephrogenic fibrosing dermopathy: a series in a non-Western population. *J Am Acad Dermatol*, 2006, 54, p. 155–159.
41. PERRY, HO., KIERLAND, RR., MONTGOMERY, H. Plaque-like form of cutaneous mucinosis. *Arch Derm*, 1960, 82, p. 980–985.
42. POCK, L., ABRHÁMOVÁ S. Retikulární erythematózní mucinóza. *Čes-slov Derm*, 2000, 75 (3), s. 117–119.
43. POMANN, JJ., RUDNER JEJ. Scleromyxoedema revisited. *Int J Dermatol*, 2003, 43, p. 31–35.
44. RONGIOLETTI, F., REBORA, A., CROVATO, F. Acral persistent papular mucinosis. A new entity? *Arch Dermatol*, 1986, 122, p.1237–1239.
45. RONGIOLETTI, F., REBORA, A. The new cutaneous mucinosis: A review with an up-to-date classification of cutaneous mucinosis. *J Am Acad Dermatol*, 1991, 24, p. 265–270.
46. RONGIOLETTI, F., REBORA, A. Cutaneous mucinosis. *Am J Dermatopathol*, 2001, 23 (3), p. 257–267.
47. RONGIOLETTI, F., REBORA, A. Updated classification of papular mucinosis, lichen myxedematosus, and scleromyxoedema. *J Am Acad Dermatol*, 2001, 44, p. 273–281.
48. ROOK/WILKINSON/EBLING/*Textbook of Dermatology*. Edited by CHAMPION, RH., BURTON, AD, BURNS, DA., BREATHNACH, SM. 7th ed. Oxford, Blackwell Science 2004. p. 78.37.
49. SABOURIN, JC., WECHSLER, J., BAGOT, M. et al. La mucinose folliculaire. *Ann Pathol*, 1993, 13, p. 29–31.
50. SAIGOH, S., TASHIRO, A., FUJITA, S., et al. Successful treatment of intractable scleromyxoedema with Cyclosporin A. *Dermatology*, 2003, 207, p. 410–11.
51. SOMACH, S., HELM, T., LAWLOR, K., et al. Pretibial mucin: histologic patterns and clinical correlation. *Arch Derm*, 1993, 129, p. 1152.
52. STEWART, M., SMOLLER, BR. Follicular mucinosis in Hodgkins disease: a poor prognostic sign? *J Am Acad Derm*, 1991, 24, p. 784–785.
53. SUMNER, WT., GRICHNIK, JM., SHEA, CHR., et al. Follicular mucinosis as a presenting sign of acute myeloblastic leukemia. *J Am Acad Derm*, 1998, 38, p. 803–805.
54. ULMER, A., SCHAUMBURG-LEVER, G., BAUER, J., et al. Scleroedema adutorum Buschke. *Hautarzt*, 1998, 49, p. 48–54.
55. VALKIZADEH, F. Neuropathia mucinosa cutanea. *Hautarzt*, 1988, 40, p. 167–169.
56. WITTENBERG, GP., GIBSON, LE., PITTELKOW, MR., et al. Follicular mucinosis as an acneiform eruption: report of four cases. *J Am Acad Derm*, 1998, 38, p. 849–851.
57. WOLFF, HH., KINNEY, J., ACKERMANN, AB. Angiolymphoid hyperplasia with follicular mucinosis. *Arch Dermatol*, 1978, 114, p. 229–232.
58. ZAKI, I., SHALL, L., MILLIARD, L. Reticular erythematous mucinosis syndrome and a monoclonal IgG κ paraprotein – is there an association? *Brit J Derm*, 1993, 129, p. 347–356.

Došlo do redakce: 25. 6. 2006

Doc. MUDr. Lumír Pock, CSc.
Dermatohistopatologická laboratoř
Mazurská 484
181 00 Praha 8
E-mail: lumir.pock@volny.cz

DOŠKOLOVÁNÍ LÉKAŘŮ – KONTROLNÍ TEST

KOŽNÍ MUCINÓZY

- Mezi extrakutánní manifestaci lichen myxoedematosus nepatří:
 - katarakta
 - encefalopatie
 - renální onemocnění
 - dysfágie
- Typickou lokalizací pro REM jsou:
 - bérce
 - obličej
 - extenzory horních končetin
 - přední strana hrudníku
- Efektivní terapií u REM jsou:
 - kortikoidní externa
 - antimalarika
 - fototerapie
 - sulfony
- Predilekcí kožních projevů u scleroedema adultorum Buschke jsou:
 - akrální části končetin
 - dolní část trupu
 - horní část trupu
 - záda
- Exoftalmus je součástí následující choroby:
 - lichen myxoedematosus
 - pretibiální myxedém
 - kožní fokální mucinóza
 - Quinckeho edém
- Folikulární mucinóza chronická je ve srovnání s formou subakutní pro rozvoj maligního lymfomu:
 - méně významná
 - žádná z forem nemá význam
 - významnější
 - u obou je riziko stejné
- Nález folikulární mucinózy histopatologicky:
 - je vždy klíčem k diagnóze
 - vždy znamená riziko mycosis fungoides
 - může být nahodilou asociací
 - vždy je spojen s ložiskovitou alopecí
- Pretibiální myxedém je spojen s:
 - hypofunkcí štítné žlázy
 - karcinomem štítné žlázy
 - hyperfunkcí štítné žlázy
 - s eufunkční štítnou žlázou
- Nefrogenní fibrotizující dermopatie vstupuje do diferenciální diagnózy s:
 - papulózní a nodulární mucinózou asociovanou s lupus erythematodes
 - s pretibiálním myxedémem
 - se scleroedema adultorum Buschke
 - s lichen myxoedematosus
- Scleroedema adultorum Buschke může vzniknout:
 - po požití léku
 - po bakteriální infekci
 - jako paraneoplastický projev
 - jako autoimunitní onemocnění

Pozn. Správným zodpovězením otázek kontrolního testu získáte 6 kreditů kontinuálního vzdělávání lékařů ČLK. Správné odpovědi na otázky kontrolního testu budou uveřejněny v příštím čísle časopisu. Ti z vás, kteří chtějí získat 6 kreditů a být zařazeni do slosování o ceny 81. ročníku časopisu roku 2006, necht' zašlou správné odpovědi na kontrolní test na adresu redakce (Kožní klinika 1. LF UK, U Nemocnice 2, 128 08 Praha 2) vždy nejpozději do jednoho měsíce od vydání daného čísla.

Správné odpovědi na otázky kontrolního testu k článku:

M. Salavec: Virová onemocnění kůže a sliznic působená herpes simplex viry a lidskými papilomaviry

Správné odpovědi: 1a, 2c, 3a, 4a, 5a, 6d, 7b, 8d, 9d, 10b