

## Imunofenotypizace kožních T-lymfomů

Mandáková P.<sup>1</sup>, Kortánková H.<sup>1</sup>, Machovcová A.<sup>2</sup>, Campr V.<sup>1</sup>

<sup>1</sup>Ústav patologie a molekulární medicíny, UK 2. LF a FN M, Praha, přednosta prof. MUDr. R. Kodet, CSc.

<sup>2</sup>Dermatovenerologická klinika UK 2. LF a FN M, Praha, přednostka prof. MUDr. J. Hercogová, CSc. a Dermatovenerologické oddělení, FN M, Praha, prim. MUDr. A. Machovcová

### Souhrn

#### Imunofenotypizace kožních T-lymfomů

**Východisko.** Kromě běžně užívaného histologického a imunohistochemického vyšetření lze diagnostiku maligních lymfomů (ML) doplnit o imunofenotypizaci pomocí průtokové cytometrie. Je třeba nejprve získat buněčnou suspenzi, což je u kožních T-ML zvláště problematické.

**Metody a výsledky.** K izolaci lymfoidních elementů z kůže používáme enzymovou digesci. Přesto při malé infiltraci tkáně selhává metoda průtokové cytometrie na nedostatečném množství lymfocytů v buněčné suspenzi. V rámci diagnostiky, stagingu a restagingu jsme dosud vyšetřili 66 vzorků od 17 pacientů s podezřením či diagnózou kožního T-lymfomu (20krát kůže, 20krát kostní dřev a 26krát periferní krev). Devětkrát se úspěšně zdařilo izolovat lymfocyty z kůže a diagnostikovat infiltraci T-ML, 1krát byl nález suspektní pro infiltraci tkáně, 4krát byla izolace úspěšná, ale metoda nepřispěla k diagnóze a 6krát byla tkáň infiltrována tak malým množstvím lymfoidních elementů, že se nepodařilo získat optimálně buněčnou suspenzi.

Při stagingu a restagingu jsme metodou průtokové cytometrie v korelaci s histologickým a imunohistochemickým vyšetřením 14krát prokázali negativní nález v kostní dřevě (KD), 3krát při negativním histologickém nálezu jsme metodou průtokové cytometrie potvrdili nádorovou infiltraci a 2krát suspekci z infiltrace KD. Nález průtokové cytometrie byl 1krát suspektní z infiltrace KD, zatímco histologický nález byl jednoznačně pozitivní. Při vyšetření vzorků periferní krve (PK) jsme 21krát nezjistili přítomnost nádorových buněk, 3krát byly nádorové buňky v PK detekovány a 2krát byl nález suspektní.

**Závěry.** Průtoková cytometrie má nezastupitelný význam v okamžiku rozsáhlé infiltrace kůže, lymfoidní tkáň se však jeví jako vhodnější diagnostický materiál. Při zjištění aberantního imunofenotypu nádorových buněk je metoda navíc vhodná pro sledování minimální reziduální nemoci.

**Klíčová slova:** kožní T-lymfomy – mycosis fungoides – průtoková cytometrie – Sézaryho syndrom

### Summary

#### Immunophenotypization of Cutaneous T-cell Lymphomas

**Background:** Apart from routine histological and immunohistochemical examination the immunophenotypization by flow cytometry is a very helpful and potent auxiliary method in diagnosis of malignant lymphomas (ML). The first necessary and inevitable step for flow cytometric examination is to obtain a representative cell suspension that can prove to be rather problematic in case of cutaneous T-cell lymphomas.

**Methods and results:** In order to isolate lymphoid cells from a skin excision the enzymatic digestion is used. Yet, in case of poor tissue infiltration the flow cytometry fails because of the small amount of lymphocytes in the cell suspension. We have analyzed 66 samples from 17 patients (20 from skin, 20 from bone marrow and 26 from peripheral blood) during primary diagnosis, staging and restaging of cutaneous T-cell

Práce byla podpořena interním grantem FNM 9729 a Výzkumným záměrem MZO 00064203 č.6704.

**Zkratky:** CTCL – kožní T-lymfom, KD – kostní dřev, MF – mycosis fungoides, ML – maligní lymfom, PK – periferní krev, SS – Sézaryho syndrom

lymphoma. The flow cytometry from skin was diagnostic for T-cell lymphoma in 9 cases, in 1 case the finding was suspicious for lymphoma, in 4 cases the examination did not contribute to the diagnosis. In 6 cases the tissue was only sparsely infiltrated by lymphocytes and optimal cell suspension was not obtained. During staging and restaging the examination of the bone marrow samples in 14 cases did not reveal any lymphoma either morphologically or by flow cytometry, in 3 cases the infiltration was proved by both methods. In 3 cases the flow cytometry proved the bone marrow infiltration in spite of a negative histology and in 3 cases the flow cytometric results were suspicious for infiltration while histological finding was negative in 2 cases and unequivocally positive in 1 case. In the peripheral blood samples the tumor cells were detected in 3 cases, the finding was suspicious in 2 cases and negative in 21 cases.

**Conclusion:** The flow cytometry is of vital diagnostic importance especially in cases of massive cutaneous infiltration, but lymphoid tissue seems to be a better diagnostic material. If the infiltration of the tissue is not massive, the number of lymphocytes in suspension is insufficient, and the examination is not conclusive. In addition, if the aberrant immunophenotype of tumor cells is observed, the method is ideal for monitoring a minimal residual disease.

**Key words:** cutaneous T-cell lymphomas – mycosis fungoides – flow cytometry – Sézary syndrome

## ÚVOD

Lymfomy vznikají nádorovou transformací buněk lymfoidních tkání. Jde o klonální proliferaci buněk zastavených v určité fázi svého vývoje. Mnoho lymfomů se vyznačuje aberantní koexpresí antigenů, což umožňuje odlišení neoplastických lymfocytů od okolních nenádorových lymfoidních elementů.

Dnes již k rutinně používaným metodám pro diagnostiku, staging a restaging řadíme kromě klasického histologického vyšetření doplněného o imunohistochemické vyšetření rovněž metodu průtokové cytometrie a molekulárně biologické přístupy. Spektrum těchto vyšetření zpřesňuje diagnostiku, umožňuje lepší klasifikaci onemocnění a tím významně přispívá k cílenému výběru léčby.

Práce byla zaměřena na diagnostiku, staging a restaging u pacientů s kožními T-lymfomy, zejména typu mycosis fungoides (MF) a Sézaryho syndromu (SS). Kožní T-lymfomy (CTCL) typu mycosis fungoides jsou nejčastější lymfomy postihující kůži (5); medián průběhu onemocnění u pacientů s CTCL se pohybuje kolem šesti let (6, 17).

U většiny pacientů s MF/SS jsou detekovány nádorové buňky s imunofenotypem CD4+ v koexpresi s CD2 a CD3. CD5 a CD7 mohou být negativní. Běžně používané diagnostické markery pro odlišení T-buněk (jako například TCR $\alpha\beta$ , CD3, CD4, CD8 a CD45), které jsou komponentami receptorového komplexu pro antigen, jsou dynamicky regulovány během T-buněčné maturace a aktivace (11). V některých případech se u pacientů setkáváme s jejich aberantní expresí či odlišnou intenzitou exprese (15).

Metodou průtokové cytometrie je možné zjišťovat imunofenotyp maligně transformovaných buněk získaných z odběrů z různých lokalizací. Předmětem vyšetření bývají nejčastěji lymfoidní elementy izolované z periferní krve, kostní dřeně či z primárních nebo sekundárních lymfoidních tkání (1, 3, 9, 10, 14). Průtoková cytometrie je však dobrým pomocníkem i při diagnostice lymfomů z biopsií získaných tenkou bioptickou jehlou (12, 13, 14).

Cílem této studie byla optimalizace metody zpracování vzorků z kůže odebraných excizí, příprava buněčné suspenze a vyšetření primárního tumoru pomocí průtokové cytometrie. V případě úspěšné přípravy suspenze lymfoidních buněk a při zjištění jejich aberantního imunofenotypu lze snáze identifikovat nádorové buňky v KD a PK. Metoda je citlivější než klasické morfologické vyšetření (7).

## SOUBOR NEMOCNÝCH A POUŽITÉ METODY

Od listopadu roku 2001 do června roku 2005 jsme metodou průtokové cytometrie vyšetřili 66 vzorků od 17 pacientů s podezřením či diagnózou CTCL. Sestavu tvořilo 6 žen a 11 mužů průměrného věku 57 let. Věkové rozmezí se pohybovalo mezi 22 až 77 lety.

Imunofenotyp lymfoidních buněk izolovaných z kožní excize jsme stanovovali u 20 pacientů, 20krát byl proveden staging, respektive restaging z KD u pacientů s diagnózou CTCL a 26krát byla vyšetřena PK. Výsledky získané průtokovou cytometrií jsme korelovali s morfologickým a imunohistochemickým vyšetřením.

### Průtoková cytometrie

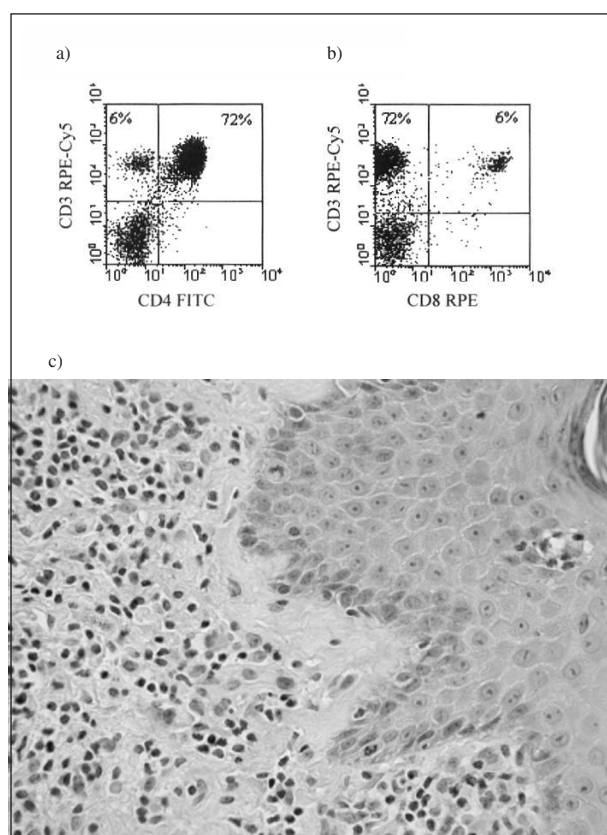
Materiál odebraný kožní excizí byl po peroperačním histologickým vyšetřením, které umožňuje posoudit reprezentativnost vzorku, předán k vyšetření do laboratoře průtokové cytometrie. Po rozmělnění tkáně pomocí pinzet a skalpelu byl vzorek enzymaticky tráven v roztoku média RPMI-1640 (Sigma-Aldrich) a kolagenázy typu IV (Sigma-Aldrich) (100 U/ml). Digestce probíhala v termostatu při 37 °C po dobu 3 až 4 hodin podle kompaktnosti tkáně. Při dokonalém natrávení se tkáň bělavě zabarví a médium je zkalené. V takovém případě odebereme buněčnou suspenzi, kterou promyjeme roztokem PBS obsahujícím 0,2% želatinu a 0,02% azid sodný (oboje dodáno firmou Sigma-Aldrich). Buněčnou suspenzi značíme komerčně dostupnými protilátkami, jednak směsí protilátek anti-CD45-FITC a anti-CD14-RPE, umožňují-

cí odlišení lymfoidních elementů, a dále pak protilátkami proti T-antigenům – anti-CD2-FITC, anti-CD3-RPE-Cy5, anti-CD4-FITC, anti-CD4-RPE, anti-CD5-RPE, anti-CD7-FITC a anti-CD8-RPE (všechny od firmy Immunotech a Beckman Coulter Company) k zjištění imunofenotypu potenciálních nádorových buněk T-řady. K odlišení B-lymfocytů jsme použili protilátky anti-CD19-FITC a anti-CD19-RPE. NK buňky jsme značili pomocí směsné protilátky anti-CD(16+56)-RPE (rovněž všechny od firmy Immunotech a Beckman Coulter Company). Erytrocyty byly lyzovány hypotonickým šokem pomocí  $\text{NH}_4\text{Cl}$ . Vzorky promyté PBS s želatinou a azidem sodným jsme měřili průtokovým cytometrem FACSCalibur (Becton Dickinson (BD), San José, USA).

Obdobným postupem byly značeny vzorky z KD a PK, kdy již pracujeme s buněčnou suspenzí a odpadá nutnost její přípravy.

## VÝSLEDKY

Ze 20 vyšetřených kožních excizí se suspektní infiltrace při CTCL se nám 14krát úspěšně zdařilo získat suspenzi lymfocytů (70 % případů). Z nich jsme 9krát metodou průtokové cytometrie diagnostikovali infiltrace CTCL. Zaznamenali jsme 45% shodu v korelaci s morfologickým a imunohistochemickým nálezem. V jednom případě byl nález suspektní, ale po korelaci s morfologickým a klinickým obrazem se prokázalo, že jde o nenádorovou lymfoidní infiltrace v souvislosti s imunodeficitem pacienta. Tento případ (5 %) byl z hlediska průtokové cytometrie nejednoznačný a k diagnóze přispělo morfologické vyšetření a klinická data; 4krát (20 % případů) po úspěšné izolaci metoda neprokázala nádorovou infiltrace kůže, protože jsme u nádorových buněk nezjistili aberantní imunofe-

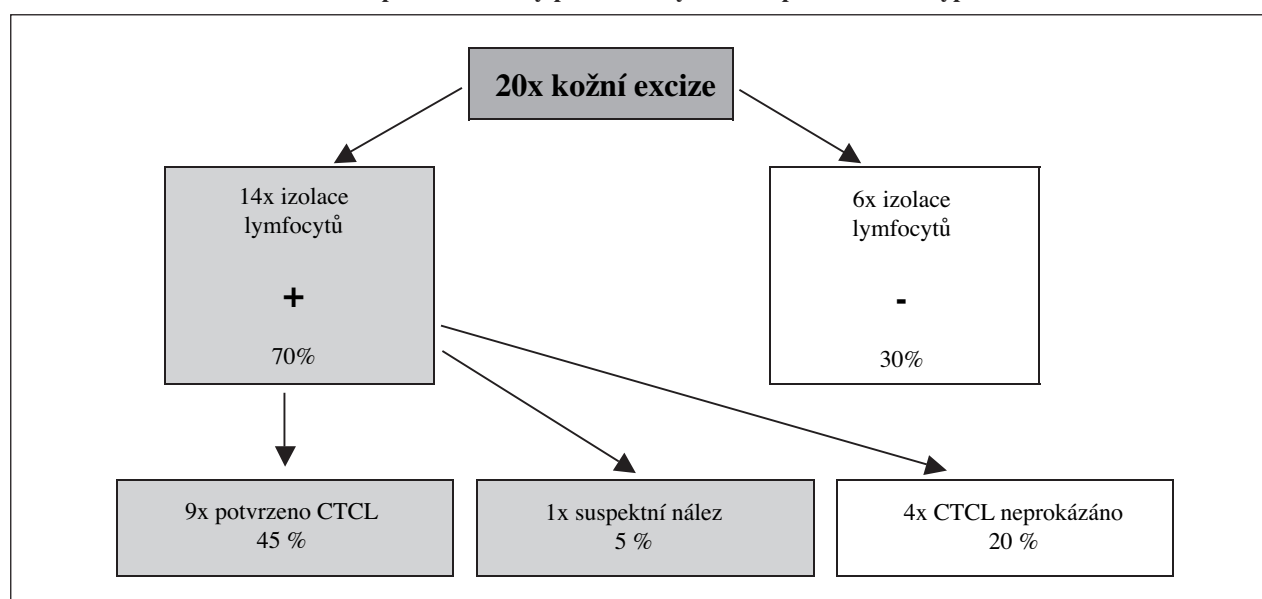


**Obr. 1. Kožní excize při diagnóze u pacienta ve věku 68 let.**

*Nález průtokové cytometrie (a, b).* Nádorové buňky nevykazují aberantní koexpresi nebo ztrátu některých z vyšetřovaných povrchových molekul: jejich imunofenotyp je  $\text{TCR}\alpha\beta+$ ,  $\text{CD}2+$ ,  $\text{CD}3+$ ,  $\text{CD}4+$   $\text{CD}7+$ . (a –  $\text{CD}4$  FITC/ $\text{CD}3$  RPE-Cy5, b –  $\text{CD}8$  RPE/ $\text{CD}3$  RPE-Cy5).

*Histologický nález (c).* Kožní T-lymfom blíže neurčený. Ve stratum papillare dermis je lymfoidní infiltrát tvořený menšími a středně velkými buňkami. Bez výraznějšího epidermotropismu. Barvení hematoxylin-eozin.

**Tab. 1a. Procentuální zhodnocení úspěšnosti metody průtokové cytometrie pro imunofenotypizaci CTCL z kožní excize**

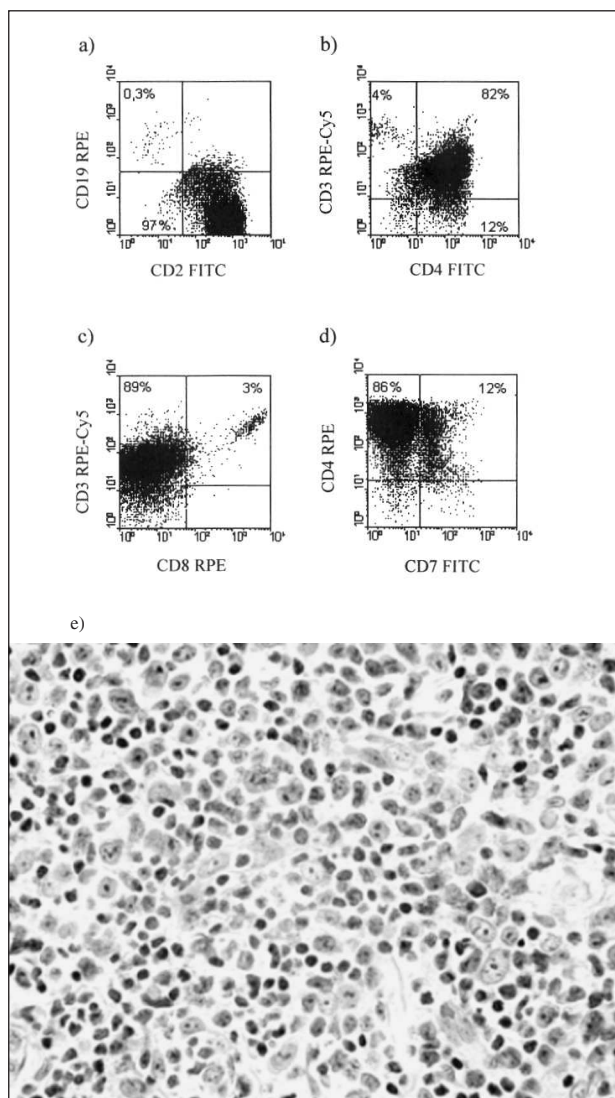


+ zdařilá izolace lymfocytů, - neúspěšná izolace lymfocytů

**Tab. 1b. Korelace výsledků průtokové cytometrie z kožních excizi s histologickým a imunohistochemickým nálezem (porovnáno 14 případů, kdy byl dostupný materiál pro všechna vyšetření)**

	histo +	histo +/-	histo -
FACS +	9	-	-
FACS +/-	-	-	1
FACS -	4	-	-

+ infiltrace tkáně  
+/- suspektní infiltrace tkáně  
- bez průkazu infiltrace tkáně



**Obr. 2. Kožní excize při progresi onemocnění u téhož pacienta po 2 letech.**

*Nález průtokové cytometrie (a, b, c, d).* U nádorových buněk slabně exprese molekul TCR $\alpha\beta$ , CD3 a molekula CD7 na jejich povrchu prakticky mizí; jejich imunofenotyp je TCR $\alpha\beta$ low+, CD2+, CD3low+, CD4+ CD7-. Ziskáváme vhodný marker pro sledování minimální reziduální nemoci (a – CD2 FITC/CD19 RPE, b – CD4 FITC/CD3 RPE-Cy5, c – CD8 RPE/CD3 RPE-Cy5, d – CD7 FITC/CD4 RPE).

*Histologický nález (e).* V původně malobuněčném nádoru jsou přítomny hojně místa se shlukující velké atypické buňky svědčící pro transformaci do lymfomu vyššího stupně malignity. Barvení hematoxylin-eozin.

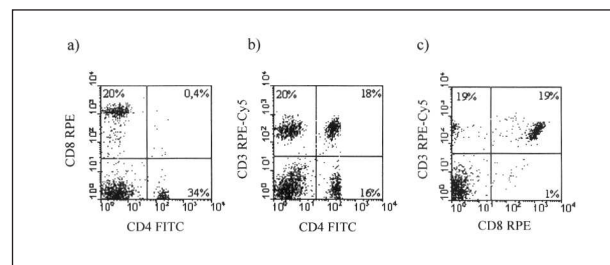
notyp a pro velkou příměs tumor infiltrujících lymfocytů nebyl výsledek jednoznačný. Šestkrát (30 % případů) byla tkáň infiltrována tak malým množstvím lymfoidních elementů, že se nepodařilo získat optimální buněčnou suspenzi, a proto jsme nález nemohli interpretovat (tab. 1).

Obr. 1 a 2 znázorňují výsledky vyšetření u pacienta, u kterého jsme diagnostikovali CTCL (obr. 1) a v průběhu terapie došlo k progresi onemocnění, transformaci kožního nádoru do velkobuněčné formy a ke změně imunofenotypu nádorových buněk. Nález průtokové cytometrie ukazuje ztrátu molekuly CD7 po terapii (obr. 2), čímž byl získán vhodný znak pro sledování minimální reziduální nemoci. Po terapii jsme rovněž detekovali nižší intenzitu exprese molekuly CD3 na nádorových buňkách.

**Tab. 2. Korelace výsledků průtokové cytometrie z kostních dřeví s histologickým a imunohistochemickým nálezem (porovnáno 20 případů, kdy byl dostupný materiál pro všechna vyšetření)**

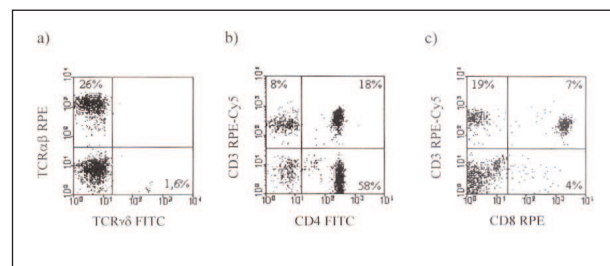
	histo +	histo +/-	histo -
FACS +	-	-	3
FACS +/-	1	-	2
FACS -	-	-	14

+ infiltrace tkáně  
+/- suspektní infiltrace tkáně  
- bez průkazu infiltrace tkáně



**Obr. 3. Kostní dřevě od pacienta ve věku 37 let.**

Po zjištění aberantního imunofenotypu nádorových buněk (TCR-, CD2+, CD3-, CD4+, CD7-) lze sledovat infiltraci kostní dřevě. Na rozdíl od histologického a imunohistochemického vyšetření průtoková cytometrie jednoznačně prokazuje infiltraci kostní dřevě nádorovými lymfocyty (a – CD4 FITC/CD8 RPE, b – CD4 FITC/CD3 RPE-Cy5, c – CD8 RPE/CD3 RPE-Cy5).



**Obr. 4. Periferní krev od pacienta ve věku 37 let.**

Sledování nádorových buněk s aberantním imunofenotypem TCR-, CD2+, CD3-, CD4+, CD7- (a – TCR $\alpha\beta$  FITC/TCR $\gamma\delta$  RPE, b – CD4 FITC/CD3 RPE-Cy5, c – CD8 RPE/CD3 RPE-Cy5).

Při stagingu a restagingu (20 odběrů) jsme metodou průtokové cytometrie v korelaci s histologickým a imunohistochemickým vyšetřením 14krát zjistili negativní nálezy v KD (70% korelace), 3krát (15 % případů) při negativním histologickém nálezu metodou průtokové cytometrie potvrzujeme nádorovou infiltraci (obr. 3) a 2krát (10 % případů) jsme vyslovili podezření z infiltrace KD; 1krát (5 % případů) byl nálezy průtokové cytometrie suspektní z infiltrace KD, zatímco histologický nálezy byl jednoznačně pozitivní (tab. 2).

Při vyšetření vzorků periferní krve (PK) jsme 21krát nezjistili přítomnost nádorových buněk, 3krát (příklad viz obr. 4) byly nádorové buňky v PK detekovány a 2krát byl nálezy suspektní.

## DISKUSE

Jak je patrné z výsledkové části, je velmi vhodné kombinovat všechny diagnostické přístupy jednak z důvodu odlišných odběrů pro jednotlivá vyšetření a rovněž z důvodu různé citlivosti jednotlivých metod (7). Tímto způsobem zajistíme pacientovi přesnější výsledky a je možné optimalizovat léčbu.

V této práci jsme se soustředili na možnost využití průtokové cytometrie pro diagnostiku kožních T-lymfomů. V případě, kdy se nám podaří zjistit aberantní imunofenotyp nádorových buněk primárního tumoru, kde je jejich kumulace největší, máme usnadněnou práci při hledání těchto elementů v KD a PK. Je však potřeba vždy nálezy jednotlivých metod vzájemně korelovat, protože i aberantní imunofenotyp, např. absence nebo „down-regulace“ pan-T-buněčných antigenů, nemusí nutně indikovat malignitu a může se vyskytovat například i u infekční mononukleózy (16), reaktivních dermatóz anebo zánětlivých onemocnění (8, 11).

Protože je nutné pro analýzu získat buněčnou suspenzi, je nejdříve potřeba kožní excizi natrávit enzymaticky, protože samotná mechanická destrukce ve většině případů nepřináší výsledky. Kombinací mechanické a enzymatické disagregace se nám v přípravě buněčné suspenze podařilo dosáhnout 70% úspěšnosti. V 30 % případů byl infiltrát v kůži velmi malého rozsahu, a proto buněčná suspenze neobsahovala dostatečné množství lymfocytů potřebných pro analýzu a interpretovatelnost výsledků. Ve 45 % případů metoda průtokové cytometrie přispěla k diagnóze CTCL a výsledky korelovaly s morfologickým nálezem. U 5 % případů byl nálezy průtokové cytometrie suspektní pro infiltraci tkáně maligním lymfomem, šlo však o pacienta s imunodeficitem a po korelaci s dalšími vyšetřeními a klinickým obrazem jsme vyšetření uzavřeli jako nenádorovou infiltraci tkáně. U 20 % případů, ačkoli byla připravena optimálně buněčná suspenze, jsme pomocí průtokové cytometrie neprokázali infiltraci kůže CTCL. Nádor byl diagnostikován v histologickém a imunohistochemickém vyšetření. Nálezy průtokové

cytometrie nebyl pro velký podíl tumor infiltrujících lymfocytů jednoznačný.

Zajímavý byl nálezy u pacienta, u kterého byla v časnějších stádiích onemocnění u nádorových buněk prokázána exprese všech testovaných povrchových znaků T-lymfocytů (obr. 1 a 2). Pouze malý podíl T-lymfocytů neexprimoval molekulu CD7 (rozdíl mezi CD3+ a CD7+ lymfocyty tvoří max. 10 %). Přes terapii nastala progresse onemocnění s transformací nádoru do velkobuněčné formy a nádorové buňky ztratily expresi molekuly CD7. Tento nálezy je v souladu s již dříve publikovanými výsledky, které dokumentují variabilní expresi tohoto znaku a ukazují, že molekula CD7 není určujícím znakem pro detekci MF/SS buněk (2, 4). Ztráta CD7 může souviset s vysoce modulovaným nádorovým mikroprostředím a/nebo s léčbou (15).

Analýza lymfoidních elementů izolovaných z kůže nemá vždy velkou výpovědní hodnotu, ale v okamžiku zjištění aberantního imunofenotypu nádorových buněk je mnohem spolehlivější diagnostikovat infiltraci KD nebo zjistit přítomnost nádorových buněk v PK.

## ZÁVĚR

Lze shrnout, že v závislosti na rozsahu infiltrace je možné zjišťovat imunofenotyp nádorových lymfocytů z primárního kožního lymfomu i pomocí průtokové cytometrie. Pokud se podaří stanovit aberantní expresi T-markerů, je metoda velmi přínosná pro následný staging a restaging. Při absenci aberantního imunofenotypu může být v některých případech průkaz nádorových buněk, zejména v KD nebo PK, metodou průtokové cytometrie prakticky nemožný. Při malém rozsahu lymfoidního infiltrátu v kůži naráží průtoková cytometrie na problém nedostatečné buněčné suspenze pro analýzu a histologické vyšetření je při identifikaci nádorových buněk spolehlivější.

## LITERATURA

1. BABUŠÍKOVÁ, O. Imunofenotypová analýza akútých leukémií. *Klin Onkol*, 1998, 11, zvl. č. 98, s. 19.
2. BERNENGO, MG., NOVELLI, M., QUAGLINO, P., LISA, F., DE MATTEIS, A., SAVOIA, P. The relevance of the CD4+ CD26- subset in the identification of circulating Sezary cells. *Br J Dermatol*, 2001, 144, p. 125–135.
3. COUSAR, JB. Surgical pathology examination of lymph nodes. *Am J Clin Pathol*, 1995, 104, p. 126–132.
4. DUMMER, R., NESTLE, FO., NIEDERER, E., LUDWIG, E., LAINE, E., GRUNDMANN, H. Genotypic, phenotypic and functional analysis of CD4+CD7+ and CD4+CD7- T lymphocyte subset in Sezary syndrome. *Arch Dermatol Res*, 1999, 291, p. 307–311.
5. EDELSON, RL. Cutaneous T-cell lymphoma: mycosis fungoides, Sezary syndrome and other variants. *J Am Acad Dermatol*, 1980, 2, p. 89–106.

6. HOPPE, R. The management of mycosis fungoides at Stanford: Standard and innovative treatment programmes. *Leukemia*, 1991, 5 (Suppl.), p. 46–48.
7. JAMAL, S., PICKER, L.J., AQUINO, DB., MCKENNA, RW., DAWSON, DB., KROFT, SH. Immunophenotypic analysis of peripheral T-cell neoplasms. A multiparameter flow cytometric approach. *Am J Clin Pathol*, 2001, 116, p. 512–526.
8. LAZAROVITS, AL., WHITE, MJ., KARSH, J. CD7- T cells in rheumatoid arthritis. *Arthritis Rheum*, 1992, 35, p. 615–624.
9. MANDÁKOVÁ, P., CAMPR, V., KODET, R. Korelace výsledků průtokové cytometrie a morfologických nálezů v diagnostice maligních lymfomů z B buněk. *Čas Lék Čes*, 2003, 142, s. 651–655.
10. MCCOY, JP. Jr., OVERTON, WR. A survey of current practices in clinical flow cytometry. *Am J Clin Pathol*, 1996, 106, p. 82–86.
11. MOLL, M., REINHOLD, U., KUKEL, S., ABKEN, H., MULLER, R., OLTERMANN, I. CD7-negative helper T cells accumulate in inflammatory skin lesions. *J Invest Dermatol*, 1994, 98, p. 328–332.
12. NICOL, TL., SILBERMAN, M., ROSENTHAL, DL., et al. The accuracy of combined cytopathologic and flow cytometric analysis of fine-needle aspirates of lymph nodes. *Am J Clin Pathol*, 2000, 114, p. 18–28.
13. ROBINS, DB., KATZ, RL., SWAN, F. Jr., ATKINSON, EN., ORDONEZ, NG., HUH, YO. Immunotyping of lymphoma by fine-needle aspiration: A comparative study of cytospin preparations and flow cytometry. *Am J Clin Pathol*, 1994, 101, p. 569.
14. TBAKHI, A., EDINGER, M., MYLES, J., POHLMAN, B., TUBBS, RR. Flow cytometric immunophenotyping of non-Hodgkin's lymphomas and related disorders. *Cytometry*, 1996, 25, p. 113–124.
15. WASHINGTON, LT., HUH, YO., POWERS, LC., DUVIC, M., JONES, D. A stable aberrant immunophenotype characterizes nearly all cases of cutaneous T-cell lymphoma in blood and can be used to monitor response to therapy. *BMC Clin Pathol*, 2002, 2, p. 5.
16. WEISBERGER, J., CORNFIELD, D., GORCZYCA, W., LIU, Z. Down-regulation of pan-T-cell antigens, particularly CD7, in acute infectious mononucleosis. *Am J Clin Pathol*, 2003, 120, p. 49–55.
17. WIESELTHIER, JS., KOH, HK. Diagnosis, prognosis, and critical review of treatment options. *J Am Acad Dermatol*, 1990, 22, p. 381–401.

Došlo do redakce: 15. 9. 2005

RNDr. Petra Mandáková, Ph.D.

Ústav patologie a molekulární medicíny 2. LF UK

a FNM

V Úvalu 84

150 06 Praha 5

E-mail: p.mandak@email.cz

## BLAHOPŘÁNÍ

Redakce časopisu Česko-slovenská dermatologie si dovoluje oznámit, že pan **doc. MUDr. Lumír Pock, CSc.**, úspěšně jako první Čech absolvoval **mezinárodní zkoušku z dermatopatologie**, udělovanou International Committee for Dermatopathology a International Board of Dermatopathology. Tuto zkoušku, jež platí na celém světě, absolvovalo úspěšně zatím pouze 50 dermatopatologů.

10. 12. 2005 se jedním z nich stal i pan docent Pock.

Upřímně blahopřejeme!