

Dermatitis seborrhoica

Kojanová M., Šuková T., Štork J.

Dermatovenerologická klinika 1. LF UK a VFN
přednosta prof. MUDr. J. Štork, CSc.

Souhrn

Dermatitis seborrhoica

Seboroická dermatitida je časté onemocnění s maximem projevů v oblastech bohatých na mazové žlázy. Incidence se pohybuje mezi 1 až 3% a výrazně stoupá u HIV pozitivních osob, AIDS a neurologických chorob. Autoři předkládají základní charakteristiku onemocnění, klinické projevy, výskyt u predisponujících chorob (neurologická onemocnění a HIV/AIDS), přehled etiopatogenetických faktorů se zvláštním zřetelem na vliv malasezií, imunitní a další vlivy a možnosti lokální i celkové léčby.

Klíčová slova: seboroická – dermatitida – Malassezia – terapie

Summary

Seborrheic Dermatitis

Seborrheic dermatitis is a common disease affecting areas rich of sebaceous glands. The incidence is between 1 to 3% and markedly increases in HIV carriers, AIDS and neurologic diseases. The authors give the basic characteristics of the disease, clinical symptoms, its occurrence in predisposed patients (neurological diseases and HIV/AIDS), an overview of aetiopathogenic factors with special regard to the influence of Malassezias, to immunological and other factors and review the possibilities of local and systemic therapy.

Key words: seborrheic – dermatitis – Malassezia – therapy

ÚVOD

Seboroická dermatitida (SD) (synonyma: seboroický ekzém, dysseboroická dermatitida, morbus Una) představuje subakutní až chronickou dermatitidu, která se vyskytuje u osob se seboréou ve křtici a v kožních oblastech bohatých na mazové žlázy. Postihuje především kojence a dospělé. Příčiny nejsou zcela známy.

Oddělíme-li SD kojenců (nejčastěji jsou postiženi kojenci v prvních 3 měsících života), onemocnění je vzácné před pubertou a postihuje dospělé, nejčastěji kolem 40 let, nezřídka i starší. U mladších lidí není toto onemocnění výjimečné, u rozsáhlých případů u mladých je nutno myslet na HIV infekci. Incidence v populaci nezatížené dalším onemocněním s vyšším výskytem SD (HIV, m. Parkinson) představuje 1 až 3% (v literatuře až 5%) dospělých s vyšším výskytem u mužů než u žen. U HIV pozitivních a osob s AIDS incidence výrazně vzrůstá (27).

Přestože se vyskytuje familiární výskyt, dědičnost nebyla potvrzena.

ETIOPATOGENEZE

Příčina onemocnění není známa, zvažují se různé faktory.

Seborea

Zvýšená činnost mazových žláz s nadprodukcí kožního mazu (seborea) je považována za důležitý faktor vzniku onemocnění (5).

Pod vlivem vysoké endogenní tvorby androgenů kůrou nadledvin jsou mazové žlázy u novorozenců aktivní, později se stávají inaktivní až do začátku puberty, proto se onemocnění vyskytuje v prvních 3 měsících života. V období před pubertou je SD vzácná a objevuje se v období puberty a dospívání, kdy se seboceózní žlázy

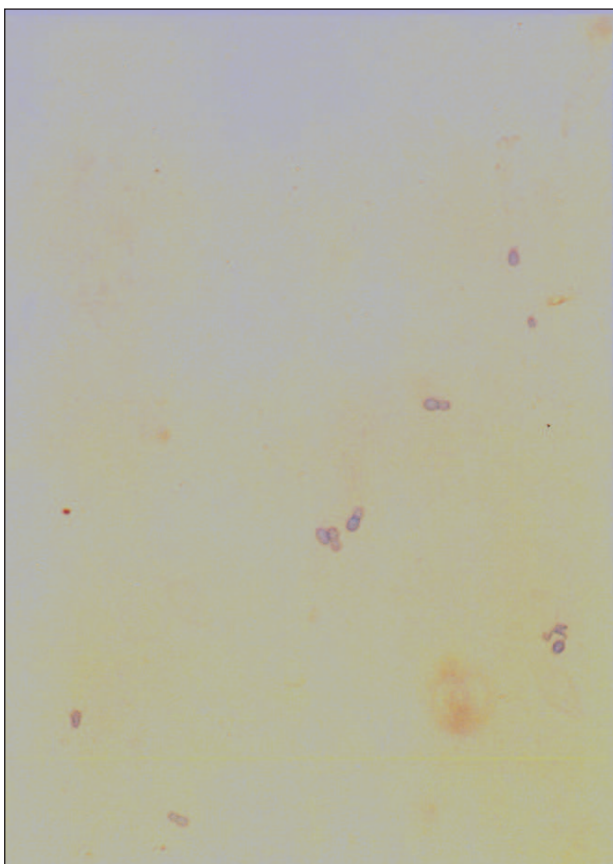
stávají opět aktivními. Distribuce lézí odpovídá distribuci sebaceózních žláz. Tvář, kštice, střední partie hrudníku a zad jsou nejčastěji postiženými oblastmi.

Mikrobiální vlivy

Mikrobiální vlivy jsou nejčastěji diskutovanou otázkou vzniku SD. Je zkoumána role lipofilní kvasinky rodu *Malassezia* (M.) (obr. 1) ve výskytu SD. *Malassezia* je běžným komenzálem kůže a vyšší výskyt byl zaznamenán v oblastech s vyšší produkcí kožního mazu. Nová nomenklatura třídy *Malassezia* zahrnuje 6 druhů lipofilních kvasinek: *M. globosa*, *M. sympodialis*, *M. restricta*, *M. furfur*, *M. obtusa*, *M. slooffiae* a nelipofilní *M. pachydermatis*. Nejčastěji asociované se SD jsou *M. globosa*, *M. sympodialis* a *M. restricta*. V několika studiích byly nalezeny rozdílné druhy M. u nemocných a kontrol a byla vyslovena domněnka, že nález jednotlivých typů M. odpovídá i různým zeměpisným oblastem (20, 21, 49).

Existuje řada studií zkoumajících přítomnost a úlohu malasezie při vzniku SD, četné z nich zjistily přítomnost malasezií u SD, výsledky jsou však rozdílné a dosud není zcela jednoznačné, jak interpretovat přítomnost M. v ložiscích SD.

Ve studii zkoumající 70 pacientů (50 nemocných a 20 kontrol) byla zjišťována přítomnost a hustota malasezií. M. byly přítomny u 82 % nemocných. U mírné SD byla hustota 2+ (tj. 5–10 kvasinek v zorném poli), u středně vážné SD hustota 3+ (10–20), u vážné 4+ (přes 20),



Obr. 1. *Malassezia* sp.

u zdravých jen u 8 z 20 (40 %) byla přítomna hustota malasezií 1+ (do 5). Výsledky této studie ukazují na korelaci přítomnosti a množství malasezií a závažnosti onemocnění, kdy množství M. se proporcionalně zvyšuje v závislosti na tíži onemocnění (49).

Ve studii 160 osob, která zahrnovala 81 pacientů se SD a 79 bez onemocnění, byly M. nalezeny v 76 % u nemocných a v 82 % u zdravých osob. Ačkoliv byla nalezena korelace mezi množstvím M. a závažností choroby, stupeň asociace byl slabý (42).

Existuje i předpoklad, že zvýšený růst M. není příčinou onemocnění. Vychází ze studií kvantifikujících množství M., ve kterých nebyl prokázán rozdíl mezi nemocnou a zdravou populací. Množství M. je pravděpodobně důležité u populace náchylné k onemocnění SD a vysvětlením může být abnormální imunitní odpověď na přítomnost kvasinek. Další studie poukazují pak na schopnost M. aktivovat komplement s následnou zánětlivou odpovědí.

K zánětlivé odpovědi přispívá současná lipázová aktivita malasezií s tvorbou volných mastných kyselin (3, 4).

Ačkoli uváděné citace nepřinášejí jednoznačné závěry, z literatury je zřejmé, že redukce počtu M. vede ke klinickému zlepšení SD a podobně při recidivě onemocnění se množstvím M. opět zvyšuje (39).

Imunologické vlivy

Podíl imunitních vlivů na patogenezi SD naznačuje vyšší výskyt onemocnění u pacientů s HIV pozitivitou a u imunosuprimovaných osob, jejich přesný mechanismus však není znám. Humorální odpověď, lymfocytární transformace, lymfocytární proliferace a buněčná odpověď na M. byly sledovány v řadě studií, jejich závěry však nejsou jednotné (20, 35). Předpokládá se, že klinické projevy onemocnění vznikají na podkladě individuální reaktivity kůže na přítomnost M. Studie sledující typy zánětlivých buněk a přítomnost prozánětlivých mediátorů z biopsií lezionální i mimolezionální kůže osob se SD ve srovnání se zdravou populací prokázaly u osob se SD hustý buněčný infiltrát z lymfocytů, makrofágů, monocytů, zvýšení buněk exprimujících molekuly CD4+, CD16, CD56, CD16+ a zvýšenou produkci prozánětlivých interleukinů ve srovnání s kontrolou. Imunitní odpověď v kůži pacientů se SD vykazuje podobné rysy jako u kandidových infekcí a podporuje úlohu malasezií při vzniku SD. Podobnost reakce mezi postiženou a zdravou kůží nemocných ukazuje možnou predispozici či obecnou senzitivitu vůči M. Nalezený zvýšený počet CD16+ a NK1+ buněk ve spojení s aktivací komplementu svědčí pro neimunologickou, iritační stimulaci imunitního systému (15).

Ve studii zkoumající přítomnost specifických protilátek proti malaseziím v séru osob se SD a zdravou populací nebyl nalezen rozdíl přítomnosti protilátek proti malaseziím a protilátek proti cytoplazmatickému antigenu malasezie. Při současně testované lymfocytární proliferaci nebyl nalezen rozdíl v buněčně zprostředkované imunitní odpovědi na přítomnost malasezií a nebyl nalezen

imunitní deficit u osob se SD. Autoři studie předpokládají že SD může být způsobena zánětlivou odpovědí na toxiny či mediátory produkované malasezií a individuální vnímavost na domnělý zánětlivý mediátor může vést ke vzniku onemocnění. Změněná hladina cytokinů přítomná u HIV pozitivních může představovat příčinu vzplanutí SD. Zvýšená hladina interferonu α a TNF (tumor necrosis factor) u HIV pozitivních a jejich schopnost měnit lipidový metabolismus může zvyšovat citlivost na zánětlivé mediátory malasezií. Pravděpodobná produkce zánětlivých mediátorů malasezií nebo změněná lipázová aktivita mohou být cestou k dalšímu zkoumání patogeneze SD (39).

Onemocnění se zvýšeným výskytem SD

Nejvyšší výskyt SD nacházíme u *imunosuprimovaných pacientů*, zejména u nositelů viru lidského imunodeficitu a získaného syndromu lidského imunodeficitu (HIV/AIDS). SD je uváděna u 30–55 % HIV pozitivních (39), v literatuře je incidence onemocnění SD u AIDS popisována až v 85 % (25). Incidenci potvrzuje i jedna ze studií zkoumající vztah SD u nemocných s HIV/AIDS, v níž u nemocných s AIDS bylo SD postiženo 80 % pacientů a 42 % pacientů s HIV pozitivitou. U této skupiny nemocných byly projevy SD výraznější, zánětlivější, většího rozsahu a těžšího průběhu než u běžné populace. Část HIV pozitivních pacientů se SD ve studii progredovala do AIDS. Závažnost SD je asociována s horší prognózou onemocnění, proto rozsah a závažnost SD se ukazuje být nepříznivým prognostickým znamením rozvoje onemocnění HIV/AIDS (33).

Přítomnost SD se zvyšuje při snížených hladinách CD4 buněk u HIV/AIDS. U osob s počtem CD4 nad 200/ml byla popsána u 15 %, při hladině pod 200/ml u 58 % (39).

SD jako kožní marker HIV infekce potvrzuje i další studie u 72 HIV pozitivních osob, při které byly nalezeny i horší parametry při celkovém vyšetření osob se SD na rozdíl od HIV pozitivních bez SD. SD u HIV pozitivních osob potvrzuje již uvedenou horší prognózu onemocnění s vyšší incidencí oportunních infekcí (22, 23, 24, 34).

Ve studii zkoumající kvalitativní analýzu kožního povrchu a HIV pozitivních a negativních osob byl nalezen signifikantní vzestup hladiny triacylglycerolů a skvalenu kožního lipidového pláště a snížení koncentrace volných mastných kyselin u HIV pozitivních osob bez ohledu na přítomnost SD. Ze zjištěných údajů vyplývá, že abnormality kožního lipidového pláště nejsou závislé na vývoji SD, ale souvisejí s přítomností infekce HIV (47).

Studie zkoumající závislost mezi přítomností malasezií a onemocněním seboroickou dermatitidou nepodává přesvědčivé odpovědi. V rozsáhlé studii skupiny 180 HIV pozitivních pacientů byla zjištěna přítomnost SD u 19 %. U 34 pacientů se SD byla M. přítomna u 16 pacientů a ze 146 pacientů bez SD bylo pozitivních 27 (44). Ačkoli výsledek této studie podává jen chabou korelaci mezi SD

a kolonizací malaseziemi, potvrzuje vyšší výskyt SD u HIV pozitivních než u populace bez HIV pozitivitu.

Oproti tomu další studie prokazující přítomnost malasezií u pacientů u onemocnění AIDS se SD potvrdila korelaci mezi kvantitativním hodnocením přítomnosti malasezií a závažností dermatózy (17), podobně jako u populace bez HIV pozitivitu.

Ve studii 223 HIV pozitivních pacientů byla SD přítomna u 24 % pacientů s iniciálním stadiem HIV a u 30,3 % s AIDS (45).

Uvedené souvislosti potvrzuje i studie hodnotící účinnost vysoce aktivní antiretrovirové terapie (HAART) na regresi SD, provedená u SD asociované s HIV. Z výsledků vyplývá výraznější regrese projevů SD u HAART (14).

Další skupinou predisponující ke vzniku SD jsou *neurologická onemocnění*. Výskyt je popisován u poliomyelitidy, syringomyelie, v oblasti poškození n.trigeminus a n. facialis zejména u Parkinsonovy choroby. Pacienti s parkinsonismem mají sklon jak k seboře, tak k SD. Pravděpodobně nedochází ke zvýšené tvorbě mazu, ale k jeho hromadění („pool“) v závislosti na imobilitě a svalové paralýze (32). Předpokládá se, že při zvýšeném nahromadění mazu dochází ke zmnožení malasezií (10).

Další vlivy

Je známá závislost SD na klimatických podmínkách (zlepšení v létě, u moře), na ročním období (zhoršování v zimních měsících). Jedním z faktorů vysvětlujících zlepšení v létě je inhibice růstu malasezie UVA a UVB zářením (48).

Dále i nutriční vlivy, vlivy prostředí, vlivy životního stylu, emoční stres, poruchy metabolismu esenciálních mastných kyselin a hypovitaminóza B mohou se vznikem SD souviset či k ní predisponovat (19).

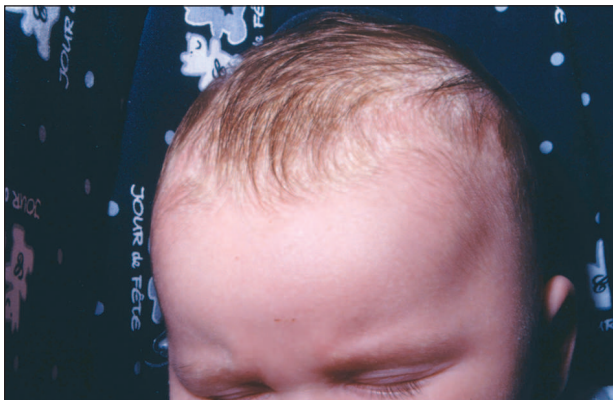Souhrnem lze konstatovat, že existuje řada faktorů ovlivňujících vznik SD, primární se zdá být individuální predispozice k onemocnění, přítomnost a množství malasezií, jako kofaktory pak působí přidružené choroby, imunitní stav, vlivy prostředí, emocionální stres a řada dalších.

KLINICKÝ OBRAZ

Predilekční lokalizaci SD je oblast kůže, tvář (nazolabialní rýha, obočí, víčka, čelo, vlasová hranice), střed hrudníku a zad, popřípadě intertriginózní oblasti. V uvedených lokalizacích se objevuje erytém, postupně s deskvamací až nánosy šupin.

SD kojenců

SD (*dermatitis seborrhoica infantum*) (obr. 2) se objevuje v prvních 4 týdnech života, v prvních 3 měsících, popřípadě i během prvního 1,5 roku věku. Ve kštici s maximem ve frontální a parietální oblasti nacházíme



Obr. 2. Dermatitis seborrhoica (DS) infantum.

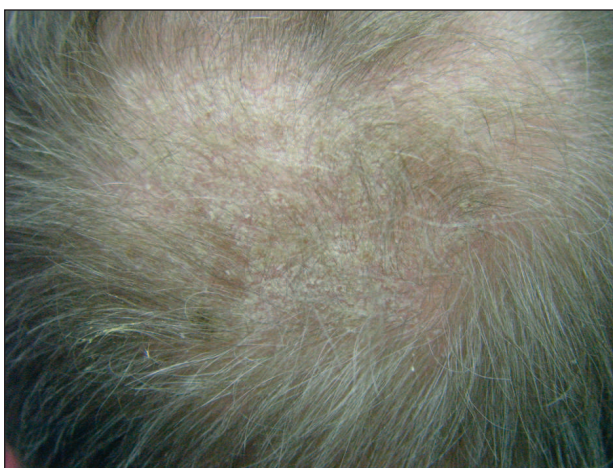Žlutohnědé šupiny na růžové spodině, popřípadě se objevuje nad fontanelou žlutošedý nános mazlavých šupin (crusta lactea). Ze kštice se dermatitida může rozšířit do obočí a střední části obličeje, v závažnějších případech se onemocnění vyskytuje v intertriginózních lokalizacích, kde se tvoří infiltrovaná, nemokvající erytematoskvamózní ložiska. Variabilní nános mastných, žlutavých šupin bez zánětlivého erytému podmíněný nadměrnou produkcí mazu a mírnou hyperkeratózou, může zůstat jako jediný projev SD.

K závažnějším formám onemocnění mají sklon uměle živěné děti s nadváhou, kdy bývají často postižené intertriginózní oblasti. Vlivem zapaření může dojít k sekundární mykotické či bakteriální infekci.

Generalizace SD u kojenců se vznikem erythrodermie (*erythrodermia desquamativa Leiner*) je vzácnou komplikací na podkladě imunodeficitu C5 složky komplementu. Generalizovaný výskyt ložisek SD je provázen průjmy, zvracením, horečkami, lokálními i celkovými infekcemi a celkovým neprospíváním kojence (12).

SD dospělých

Ložisková forma SD je rozvinutý stav s chronickým či recidivujícím průběhem s postižením seboroické predilekční oblasti (kštice, tvář s maximem v obočí a nazolabi-



Obr. 3. DS capilitii.

ální oblasti, retroaurikulární oblast, vnější zvukovod, event. střed hrudníku, zad, intertriginózní oblasti) často s intenzivní seboréou. Ložiska bývají růžovočervené barvy, mohou být mírně infiltrovaná, poměrně ostře ohraničená s možnou deskvamací.

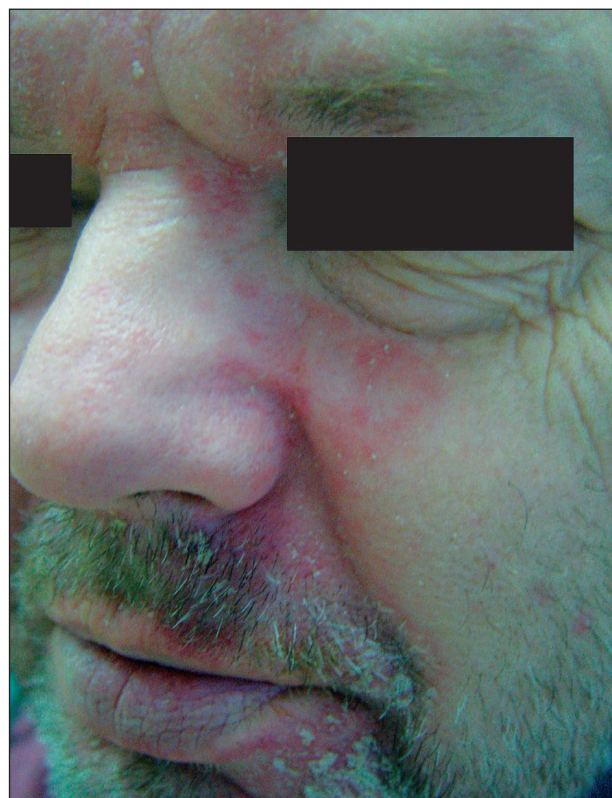Dermatitis seborrhoica capilitii (obr. 3), SD kštice, většinou začíná erytémem a olupováním, později ložiska splývají do různě velkých, většinou ohraničených, mírně infiltrovaných ploch s deskvamací, typicky přesahují hranici kštice a často svědí. Mohou se rozšířit na oblast aurikulární a boční strany krku. Nejmírnější formou, kterou někteří autoři nepovažují za SD (pro chybějící zánětlivou složku) je *pityriasis simplex capilitii*, označení pro běžné lupy.

Dermatitis seborrhoica faciei (obr. 4) postihuje nejčastěji nazolabiální rýhy a obočí s ostře ohraničeným erytémem a olupováním.

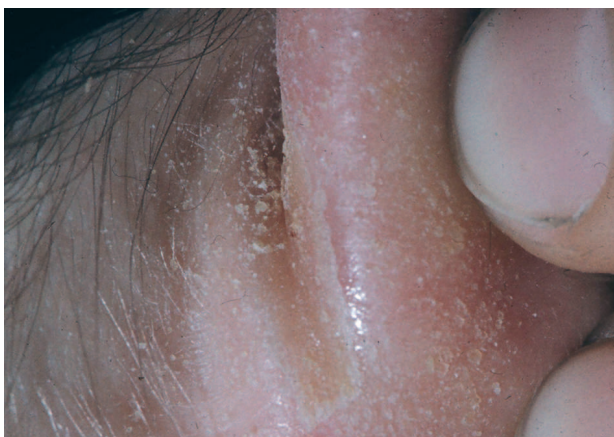Dermatitis seborrhoica retroauricularis (obr. 5) může být jediným projevem SD postihující oblast za boltci s nálezem ostře ohraničených ložisek, event. s možnou obtížně se hojící fisurou, možné je i samostatné postižení vnějších zvukovodů.

Dermatitis seborrhoica mediothoracica (figurata) (obr. 6) s projevy ve středu hrudníku, event. na zádech v „potní rýze“, kdy nacházíme mírně infiltrované erytémy, splývající do větších ložisek s relativně ostrým, někdy zvýrazněným okrajem. Presternální SD se objevuje častěji v zimě při nošení teplého oblečení omezujícího odpařování (*eczema flanelaire*).

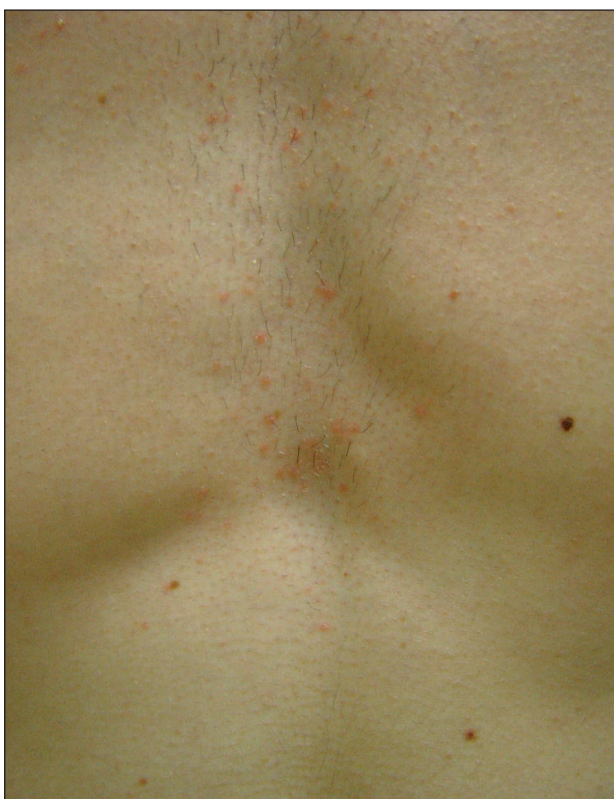Dermatitis seborrhoica corporis (obr. 7) vytváří eryte-



Obr. 4. DS faciei.



Obr. 5. DS retroauricularis.

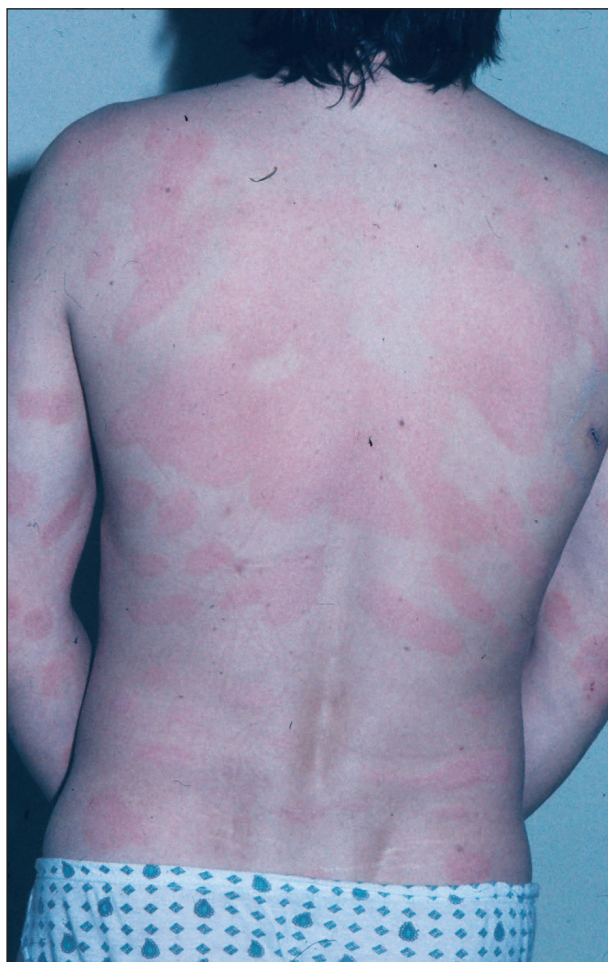

Obr. 6. DS mediothoracica.

matoskvamózní ložiska na trupu a končetinách. *Dermatitis seborrhoica intertriginosa* tvoří ostře ohraničené erytémy s deskvamací, s možnou přítomností ragád a sekundární infekcí.

Dermatitis seborrhoica disseminata vzniká jako akutní či subakutní onemocnění, buď bez zjevné příčiny, či po podráždění stávajících ložisek (např. při nevhodně zvolené terapii). Zarudlá ložiska SD splývají do ploch, mohou mokvat a může dojít k sekundární infekci. Extrémní případ představuje rozvoj *seboroické erythrodermie* (5).

Blepharitis seborrhoica může být přítomna u SD jiných lokalizací, ale může být i jediným, mnohdy úporným projevem SD. Okraje očních víček nacházíme začer-



Obr. 7. DS corporis.

venalé s možným olupováním, přítomností krust, subjektivně se svěděním, pálením, slzením a pocitem cizího tělesa v oku.

HISTOLOGICKÝ NÁLEZ

Histologický obraz není charakteristický, nacházíme nepravidelně akantotickou epidermis s hyperkeratózou a parakeratózou, exsudací rohové vrstvy, spongiózu epidermis, edém horního koria a nevýrazný mononukleární infiltrát.

DIFERENCIÁLNÍ DIAGNÓZA

Diferenciálně diagnosticky je nutno odlišit zejména u dětí atopický ekzém (který častěji přichází až po 3. měsíci věku dítěte), u dospělých psoriázu, mikrobiální či numulární ekzém, sekundární syfilidu, parapsoriázu, tineu, pityriasis rosea, intertrigo, intertriginózní kandidózu, v obličejí lupus erythematoses, rozaceu, kontaktní iritační dermatitidu.

TERAPIE

Vzhledem k obvykle chronicky recidivujícímu průběhu SD je léčba dlouhodobou záležitostí. Jako u mnoha dalších dermatóz je i pro léčbu SD důležité vyloučení dráždivých vlivů, správné hygienické návyky, šetrná osobní hygiena (používání neutrálních či slabě kyselých mycích prostředků, syndetů nebo neparfemovaných dětských mýdel), nošení oděvů z přírodních materiálů, výběr správné kosmetiky a podobně.

V terapii SD jsou používány lokální preparáty, ale zejména v posledních letech se setkáváme i s celkovou léčbou onemocnění. Pro výběr správného preparátu je nutné přihlídnout k závažnosti, rozsahu a lokalizaci projevů.

Lokální terapie

Obecně pro terapii SD používáme lokální antimykotika, magistraliter externa s přídavkem různých látek (síry, ichtamolu, dehtů, antimikrobiálních látek, kortikoidů a dalších), kortikoidní externa ve formě specialit a další látky. Podle lokalizace a charakteru projevů volíme různé galenické formy – krémy, gely, lotia, oleje, méně vhodné jsou masti a mastné pasty.

K dalším používaným preparátům patří seleniumdisulfid, lithiumsukcinát, keratolytika, v literatuře jsou zmínky i o použití benzoylperoxidu a dalších látek v terapii SD (20, 41, 46).

Samostatnou skupinou preparátů používaných v léčbě SD křtice jsou **léčebné šampóny** (tab. 1) s přídavkem různých účinných látek. Nejčastěji se používá zinkpyrithion, selenium-disulfid, thiosalicylát zinku, lokální antimykotika (ketokonazol, klotrimazol), oktopirox (piroktolamin), dehty (26). Šampóny je možno používat i na tělo, zejména do ochlupených partií.

Tab. 1. Léčebné šampóny dostupné v ČR

Účinná látka	Preparát	Výrobce
Zinkpyrithion	Head and shoulders	<i>Procter and Gamble</i>
	Polytar AF	<i>Stiefel</i>
	Node D.S.	<i>Bioderma</i>
	Saliker	<i>La Roche-Posay</i>
	FredermZink	<i>ScheringPlough</i>
Seleniumdisulfid	Sélégel	<i>Ducray</i>
Thiosalicylát zinku	Kertyol S	<i>Ducray</i>
	Sabal	<i>Ducray</i>
Ketokonazol	Mediket	<i>ICMC</i>
	Mediket plus	<i>ICMC</i>
	Nizoral	<i>Jansen Cilag</i>
Klotrimazol	Triazol	<i>Ducray</i>
Oktopirox (piroktolamin)	Mediket plus	<i>ICMC</i>
	Saliker Nodé D.S.	<i>La Roche-Posay</i> <i>Bioderma</i>
Dehty	Polytar	<i>Stiefel</i>
	Polytar AF	<i>Stiefel</i>
	T gel	<i>Neutrogena</i>

Tab. 2. Přehled některých lokálních antimykotik registrovaných v ČR

Typ antimykotika	Účinná látka	Preparát	Výrobce
Aylaminové	terbinafin	Terbisil	<i>Gedeon Richter</i>
		Lamisil	<i>Novartis</i>
Azolové (Imidazolové)	bifonazol	Mycospor	<i>Bayer</i>
		ekonazol	Pevaryl
	flutrimazol	Micetal	<i>Medicom</i>
	ketokonazol	Nizoral	<i>Janssen</i>
	klotrimazol	Canesten	<i>Léčiva</i>
		Canifug	<i>Dr. A. Wolff</i>
		Clotrimazol	<i>Aliud pharma</i>
		Imazol	<i>Spirig</i>
	mikonazol	Daktarin	<i>Bioglan</i>
	oxikonazol	Myfungar	<i>Léčiva</i>
Polyenové	natamycin	Pimafucin	<i>Yamanouchi</i>
Jiné	cyklopiroxolamin	Batrafen	<i>Hoechst</i>

Lokální antimykotika (tab. 2) v šampónech, krémech, lotiích aj. mají dobrou snášenlivost, nízký senzibilizující a iritační potenciál. Jejich účinnost při terapii SD je vysvětlována potlačením přítomnosti malasezií se současným protizánětlivým, popřípadě protibakteriálním účinkem. Nejčastěji jsou používány imidazoly a alylaminy jejichž léčebný efekt trvá déle než u lokálních steroidů. K nejčastěji uváděným patří ketokonazol v 1 a 2% koncentraci ve formě krému a šampónu, 1% bifonazol, 1% terbinafin v roztoku a krému, zinkpyrithion s keratolytickým a antimykotickým efektem používaný v 1 a 2% koncentraci ve formě šampónu i krému a další (20, 29).

Ve studii 343 osob srovnávající účinek šampónu s obsahem 2% ketokonazolu a 1% zinkpyrithionu u SD s aplikací 2krát týdně byl pozorován efekt u obou, výraznější u ketokonazolu u 73 % oproti 63 % u zinkpyrithionu. Autoři této studie předpokládají korelaci mezi stupněm postižení a množstvím mikroorganismů *M.* v postižených oblastech a z toho vyplývající zlepšení klinického obrazu s výrazným snížením osídlení po terapii. Lepší účinek ketokonazolu je vysvětlován akumulací ketokonazolu ve stratum corneum. Současně se doporučuje profylaktické používání ketokonazolu po vyléčení 1krát týdně (16).

Lokální kortikoidy (tab. 3) jsou zejména v minulosti skupinou často používaných látek při terapii SD. Výběr třídy účinnosti a galenické formy záleží na tíži a lokalizaci projevů. Terapie bývá účinná, nevýhodou jsou možná rizika dlouhodobé terapie a vyšší procento recidiv onemocnění. Užití při léčbě SD v obličeji je doporučováno spíše výjimečně vzhledem k nežádoucím účinkům a zejména možnému vzniku periorální dermatitidy a je možno je aplikovat pouze u velmi dobře spolupracujících pacientů. Jejich použití je možné u zánětlivějších lézí, event. je možné použití kombinovaných preparátů s antimykotiky s následnou monoterapií lokálním antimykotikem.

Tab. 3. Přehled některých lokálních kortikoidů registrovaných v ČR

Třída účinnosti	Účinná látka	Preparát	Výrobce
I.	hydrokortizon	Hydrokortizon	<i>Léčiva</i>
	prednizolon	Linola H-Fett N	<i>Dr. A. Wolff</i>
II.	hydrokortizonbutyrát	Locoid	<i>Yamanouchi</i>
	triamcinolon	Triamcinolon	<i>Léčiva</i>
	alklometazon	Afloderm	<i>Belupo</i>
	dexametazon	Dexamethazon	<i>Léčiva</i>
III.	betametazon	Beloderm	<i>Belupo</i>
		Betnovate	<i>Glaxo</i>
		Diprosone	<i>Schering-Plough</i>
		Kuterid	<i>Lek</i>
	fluocinolon-acetonid	Flucinar	<i>Jelfa</i>
		Gelargin	<i>Léčiva</i>
	budesonid	Apulein	<i>Gedeon Richter</i>
		mometazon	Elocom
	metylprednizolonaceponát	Advantan	<i>Schering</i>
	flutikazon	Cutivate	<i>Glaxo</i>
prednikarbát	Dermatop	<i>Hoechst</i>	
IV.	klobetazol	Dermovate	<i>Glaxo</i>
	halcinonid	Betacorton	<i>Spirig</i>

kem. Nejčastěji bývají používány speciality ve formě krémů, lotií a gelů, méně často masti, v obličejí bývají častěji předepisovaná externa nižších tříd účinnosti, na tělo účinnější (25, 30).

S klinickým využitím lokálních imunomodulačních preparátů takrolimu a pimekrolimu se objevují studie používající tyto látky i v terapii SD. **Takrolimus** 0,1% mast byl použit 1krát denně u 16 pacientů se SD v obličejí. Léčba byla efektivní u 76 % po 2 týdnech. Efekt léčby odpovídá protizánětlivému účinku takrolimu (6). Zároveň byla in vitro popsána antimykotická aktivita takrolimu proti malasezii (36). V jiné studii s 18 pacienty vedla aplikace takrolimu po dobu 4 týdnů k vyléčení u 61% pacientů, ze zbývajících se minimálně 70 % zlepšilo (31).

Pimekrolimus 1% krém byl popsán s efektem při terapii SD v obličejí při aplikaci 2krát denně (11).

Účinnost 1% pimekrolimu v krému dokládá i studie provedená u 20 pacientů při srovnání s betametazonvalerátem v krému. Při aplikaci 2krát denně byla terapie úspěšná u obou skupin, při použití betametazonu došlo k rychlejšímu ústupu projevů, který však nebyl statisticky signifikantní, zároveň však relapsy onemocnění byly častější při užití kortikoidu (43).

Další látkou zkoumanou i používanou při terapii SD je lokální **metronidazol**. Výsledky studií se však liší. 0,75% metronidazolový gel byl použit ve dvojité slepé studii

s placebem u 84 pacientů, s použitím 2krát denně po dobu 8 týdnů. Výsledky byly srovnatelné v obou skupinách a ukazují, že není statisticky signifikantní rozdíl mezi skupinou metronidazolu a placebo (28). Oproti tomu v jiné studii s použitím 1% metronidazolu v gelu byla terapie oproti placebo (aplikace 2krát denně, 8 týdnů) shledána účinnou u 66 % osob ve skupině metronidazolu proti 11% účinnosti ve skupině placebo (40).

Ciklopirox s antimykotickou aktivitou i protizánětlivým účinkem byl účinný jak ve formě gelu, tak šampónu. Ciklopirox gel (hydroxypyridon) v 0,77% koncentraci byl použit v dvojité slepé studii u 178 pacientů se SD ve křtici. Při aplikaci 2krát denně byl ve srovnání s placebem hodnocen jako efektivní a bezpečný s účinností u 75 % nemocných (1).

Ve studii srovnávající mast s obsahem 8 % **litiumglukonátu** a emulzi s 2% ketokonazolem u osob se SD v obličejí, bylo litium o 22 % účinnější než ketokonazol (13).

Mast s obsahem **litiumsukcinátu** byla použita v dvojité slepé studii u pacientů s AIDS a vedla k rychlému ústupu SD (29).

Celková terapie

Celkovou léčbu SD je možno zvážit pouze u torpidních forem onemocnění nereagujících na zevní terapii. Nejčastěji zmiňovanými prostředky jsou celková antimykotika (itronazol, ketokonazol). Lze se setkat i s celkovým podáváním antibiotik (tetracyklinů), kortikoidů ve středních dávkách (40–60 mg prednizonu), retinoidů (izotretinoin).

Itrakonazol v celkovém podání byl zkoumán v mnoha studiích; nalézt lze různá terapeutická schémata, nejčastěji v dávce 200 mg/den po dobu jednoho týdne.

V jedné studii bylo používáno 200 mg itronazolu na den po dobu 7 dní u 123 osob s těžkou SD. U 110 pacientů (68,7 %) byla prokázána přítomnost malasezií, po 30 dnech od terapie byl mykologický nález negativní u 67,2 % pacientů. Efekt přetrvával další 4 týdny po terapii. Celkově byla léčba hodnocena jako efektivní (podle klinického obrazu) u 92 % pacientů. Účinek terapie je vysvětlen inhibicí syntézy sterolu v membráně patogena cestou cytochromu P450 a současnou protizánětlivou aktivitou. Léčba je vhodná u případů rezistentních na lokální preparáty, u rozsáhlé SD, u SD způsobující psychické problémy a zhoršující životní standard (7). V další studii se 160 pacienty byla použita stejná dávka itronazolu po 7 dnů s podobným efektem. 30 pacientů bylo po počátečních 7 dnech následně léčeno rok itronazolem 200 mg/d první 2 dny každého měsíce. Mykologie byla u všech pacientů pozitivní před zahájením terapie, po 30 dnech od počátku sledování byla u všech sledovaných negativní. Jen ve dvou případech došlo k relapsu onemocnění a léčba byla hodnocena jako efektivní u všech pacientů. Závěrem bylo konstatováno, že pokračující léčba snižuje recidivy onemocnění a je pacienty dobře tolerována (8).

Ve studii sledující 35 osob se SD bylo použito 150–200 mg itraconazolu 1krát po 14 dnech v celkové délce podání 3 měsíce s popisovaným efektem u 67 % pacientů (22).

V další studii sledující 32 pacientů byl použit souběžně 1% hydrokortizon krém 2krát denně na postižené plochy po dobu jednoho měsíce a itraconazol 200 mg denně 1 týden v 1. měsíci, po měsíci byl lokální hydrokortizon vynechán a následujících 11 měsíců každé první dva dny v měsíci bylo podáváno 200 mg itraconazolu/den. Studii dokončilo 29 pacientů, 19 pacientů bylo zhojeno, u 6 se stav mírně zlepšil a u 3 pacientů bylo pozorováno mírné zlepšení (2).

Pulzní terapie itraconazolem v dávce 200 mg/den 7 dní v měsíci byla úspěšně použita i při terapii seboroické blefaritidy (37).

V terapii SD je zmiňován i **terbinafin**. Ačkoli není při perorálním podání účinný proti malaseziím, může působit svým protizánětlivým a antioxidačním účinkem. Ve studii sledující 638 pacientů se středně těžkou a těžkou SD, kteří nereagovali na běžnou léčbu, byl použit terbinafin v dávkování 250 mg/den, 12 dní v měsíci, s celkovou dobou podávání 3 měsíců. Zlepšení klinického skóre u 487 osob, které dokončily studii, bylo hodnoceno jako vyšší než 50 % u 89,5 % nemocných 4. měsíc od počátku terapie, vyléčení u 37 % (9). Zlepšení choroby bylo popsáno i při dávkování 250 mg/den po dobu 4 týdnů. Účinek itraconazolu a terbinafinu může být vysvětlen i průnikem účinné látky do mazu, itraconazol je detekovatelný v mazu ještě 2 týdny po ukončení léčby (18).

V literatuře je možno nalézt zmínky o terapii SD (většinou se současnou těžkou seboréou) perorálním **izotretinoinem**. Izotretinoin snižuje velikost sebaceózních žláz snížením proliferace bazálních sebocytů, snižuje produkci mazu a inhibuje diferenciaci sebocytů, zároveň má protizánětlivý účinek. U těžké seboréy je doporučen v dávce 0,1 mg/kg/den po dobu 4 týdnů (38).

Použití izotretinoinu u SD neurologicky nemocných bylo dokumentováno u 10 pacientů, terapie trvala 6 týdnů a popisuje se 70% zlepšení onemocnění díky zmenšení mazového poolu (10).

ZÁVĚR

Seboroická dermatitida je velmi častou dermatózou každodenní dermatologické praxe. Jde o onemocnění, které může značně snížit kvalitu života a úpornost některých jeho forem může být terapeutickým problémem.

Uvedený souhrnný článek předkládá celkový pohled na toto onemocnění, jeho etiopatogenezi, klinický obraz a terapeutické možnosti vhodné k ovlivnění i zvláště obtížných forem.

LITERATURA

1. ALY, R., KATZ, HI., KEMPERS, SE., et al. Ciclopirox gel for seborrheic dermatitis of the scalp. *Int J Dermatol*, 2003, 42 Suppl 1, s. 19–22.
2. BAYSAL, V., YILDIRIM, M., OZCANLI, C., et al. Itraconazole in the treatment of seborrheic dermatitis: a new treatment modality. *Internat J Dermatol*, 2004, 43, p. 63–6.
3. BERGBRANT, IM. Seborrheic dermatitis and Pityrosporum yeasts. *Curr Top Med Mycol*, 1995, 6, s. 95–112.
4. BERGBRANT, IM. Seborrheic dermatitis and Pityrosporum ovale: cultural, immunological and clinical studies. *Acta Derm Venereol Suppl*, 1991, 167, p. 1–36.
5. BRAUN-FALCO, O., PLEWIG, G., WOLF, HH. Dermatología a venerología, *Osveta*, 2001, p. 393–399.
6. BRAZA, TJ., DI CARLO, JB., SOON, SL., et al. Tacrolimus 0.1% ointment for seborrheic dermatitis: an open-label pilot study. *Br J Dermatol*, 2003, 148, p. 1242–4.
7. CAPUTO, R., RIGONI, C., VIGO, GP., et al. Oral treatment with itraconazole in patients with seborrheic dermatitis and pityriasis capitis: clinical, mycological and laboratory evaluation. *Am Acad Dermatol*, 2000, p. 339.
8. CAPUTO, R., BARBARESCHI, M. Itraconazole: new horizons. *G Ital Dermatol Venereol*, 2002, 137–181.
9. CASSANO, N., AMORUSO, A., LOCONSOLE, F., et al. Oral terbinafine for the treatment of seborrheic dermatitis in adults. *Int J Dermatol*, 2002, 41, No. 11, p. 821–2.
10. COWLEY, NC., FARR, PM., SHUSTER, S. The permissive effect of sebum in seborrheic dermatitis: an explanation of the rash in neurological disorders. *Br J Dermatol*, 1990, 122, p. 71–76.
11. CRUTCHFIELD, CE. Pimecrolimus: a new treatment for seborrheic dermatitis. *Cutis*, 2002, 70, No. 4, p. 207–8.
12. ČAPKOVÁ, Š. Dermatitida seborrhoica v ambulantní praxi. *Forum medicinae* 2000, č. 3, s. 72–5.
13. DRENO, B., CHOSIDOW, O., REVUZ, J., et al. The study investigator group. Lithium gluconate 8% vs ketoconazole 2% in the treatment of seborrheic dermatitis: a multicentre, randomized study. *Br J Dermatol*, 2003, 148, No. 6, p. 1230–6.
14. DUNIC, I., VESIC, S., JEVTOVIC, DJ. Oral candidiasis and seborrheic dermatitis in HIV infected patients on highly active antiretroviral therapy. *HIV Med*, 2004, 5, No. 1, s. 50–4.
15. FAERRGEMANN, J., BERGBRANT, IM., DOHSE, M., et al. Seborrheic dermatitis and Pityrosporum (Malassezia) folliculitis: characterization of inflammatory cells and mediators in the skin by immunohistochemistry. *Br J Dermatol*, 2001, 144, p. 549–556.
16. FRANCHOMONT, CP., GOFFIN, V., DECROIX, J., et al. A multicenter randomized trial of ketokonazole 2% and zinc pyrithione 1% shampoos in severe dandruff and seborrheic dermatitis. *Skin Pharmacol Appl Skin Physiol*, 2002, 15, p. 434–441.
17. GROISSER, D., BOTTONI, EJ., LEBWOHL, M. Association of Pityrosporum orbiculare (Malassezia furfur) with seborrheic dermatitis in patients with AIDS. *J Am Acad Dermatol*, 1989, 20, No. 5, s. 770–3.
18. GUPTA, AK., BLUHM, R. Itraconazole (Sporanox) for seborrheic dermatitis. *Skin Ther Lett*, 2002, 7, suppl. 1, p. 4–8.
19. GUPTA, AK., NICOL, KA. Seborrheic dermatitis of the

- scalp: etiology and treatment. *J Drugs Dermatol*, 2004, 3, No. 2, p. 155–8.
20. GUPTA, AK., BLUHM, R. Seborrheic dermatitis. *J Eur Acad Dermatol Venereol*, 2004, 18, No. 1, p. 13–26.
 21. GUPTA, AK., BLUHM, R., COOPER, EA., et al. Seborrheic dermatitis. *Dermatol Clin*, 2003, 21, No. 3, p. 401–12.
 22. HIRUMA, M. Treatment of seborrheic dermatitis with antifungal drugs. *J Clin Exp Med*, 173, 13, p. 1026–7.
 23. IPPOLITO, F., PASSI, S., DI CARLO, A. Is seborrheic dermatitis a clinical marker of HIV disease? *Minerva ginecol*. 2000, 52, p. 54–58.
 24. JING, W., ISMAIL, R. Mucocutaneous manifestation of HIV infection: a retrospective analysis of 145 cases in Chinese population in Malaysia. *Int J Dermatol*, 1999, 38, No. 6, p. 457–63.
 25. JOHNSON, BA., NUNLEY, JR. Treatment of seborrheic dermatitis. *Am Fam Physician*, 2000, 61, p. 2703–10, 2713–4.
 26. JUNÁŠEK, M. Seborická dermatitida v přehledu. *Trendy v Med*, 2003, č. 4, s. 25–30.
 27. KALIBALA, S. Skin conditions common to people with HIV infection or AIDS. *AIDS Action*, 1990, No. 10, p. 2–3.
 28. KOCA, R., ALTINYAZAR, HC., ESTURK, E. Is topical metronidazole effective in seborrheic dermatitis? A double-blind study. *Int J Dermatol*, 2003, 42 No. 8, p. 632–5.
 29. LANGTRY, JA., ROWLAND PAYNE, CM., STAUGHTON, RC., et al. Topical lithium succinate ointment (Efalith) in the treatment of AIDS related seborrheic dermatitis. *Clin Exp Dermatol*, 1997, 22, No. 5, p. 216–9.
 30. MARKS, R., BHOGAL, B., WILSON, L. The effect of betamethasone valerate on seborrheic dermatitis of the scalp: a clinical, histopathological and cell kinetic study. *Acta Derm Venereol*, 1974, 54, p. 373–5.
 31. MESHKINPOUR, A., SUN, J., WEINSTEIN, G. An open pilot study using tacrolimus ointment in the treatment of seborrheic dermatitis. *J Am Acad Dermatol*, 2003, 49, No. 1, p. 145–7.
 32. MASTROLONARDO, M., DIAFERIO, A., LOGROSCINO, G. Seborrheic dermatitis, increased sebum excretion, and Parkinson's disease: a survey of (im)possible links. *Med Hypotheses*, 2003, 60, No. 6, p. 907–11.
 33. MATHES, BM., DOUGLASS, MC. Seborrheic dermatitis in patients with AIDS. *J Am Acad Dermatol*, 1985, 13, No. 6, p. 947–51.
 34. MIROWSKI, GW., HILTON, JF., GREENSPAN, D., et al. Association of cutaneous and oral diseases in HIV infected men. *Oral Dis*. 1998, 4, No. 1, p. 16–21.
 35. MOLINERO, LL., GRUBER, M., LEONI, J., et al. Up-regulated expression of MICA and proinflammatory cytokines in skin biopsies from patients with seborrheic dermatitis. *Clin Immunol*. 2003, 106, No. 1, p. 50–4.
 36. NAKAGAWA, H., ETOH, T., YOKOTA, Y. et al. Tacrolimus has antifungal activities against *Malassezia furfur* isolated from healthy adults and patients with atopic dermatitis. *Clin Drug Invest*, 1996, 12, p. 245–50.
 37. NINOMIYA, J., NAKABAYASHI, A., HIGUCHI, R., et al. A case of seborrheic blepharitis; treatment with itraconazole. *Nippon Ishinkin Gakkai Zasshi*, 2002, 43, No. 3, p. 189–91.
 38. ORFANOS, CE., ZOUBOULIS, CC. Oral retinoid in the treatment of seborrhoea and acne. *Dermatology*, 1998, 196, No. 1, p. 140–7.
 39. PARRY, ME., SHARPE, GR. Seborrheic dermatitis is not caused by an altered immune response to *Malassezia* yeast. *Br J Dermatol*, 1998, 139, p. 254–263.
 40. PARSAD, D., PANDHI, R., NEGI, KS., et al. Topical metronidazole in seborrheic dermatitis, a double-blind study. *Int J Dermatol*, 2001, 202, p. 35–37.
 41. PIERARD, GE. Seborrheic dermatitis today, gone tomorrow? The link between the biocene and treatment. *Dermatology*, 2003, 206, No. 3, p. 187–8.
 42. RENDIC, E., DIAZ, C., FICH, F. Characterization of species of the genus *Malassezia* in patients with seborrheic dermatitis and subjects without skin lesions. *Rev Med Chil*, 2003, 131, No. 11, p. 1295–300.
 43. RIGOPOULOS, D., IOANNIDES, D., KALOGEREMITROS, D., et al. Pimecrolimus cream 1% vs. betamethasone 17-valerate 0.1% cream in the treatment of seborrheic dermatitis. A randomized open-label clinical trial. *Br J Dermatol*, 2004, 151, No. 5, p. 1071–5.
 44. ROSS, S., RICHARDSON, MD., GRAYBILL, JR. Association between *Malassezia furfur* colonisation and seborrheic dermatitis in AIDS patients. *Mycoses*, 1994, 37, No. 9, p. 367–70.
 45. ROSATELLI, JM., MACHADO, AA., ROSELINO, AM. Dermatoses among Brazilian HIV positive patients: correlation with the evolutionary phases of AIDS. *Int J Dermatol*, 1997, 36, No. 10, p. 729–34.
 46. SEI, Y. Seborrheic dermatitis, clinical diagnosis and therapeutic value of different drugs. *Nippon Ishinkin Gakkai Zasshi*, 2003, 44, No. 2, p. 77–80.
 47. VIDAL, C., GIRARD, PM., DOMPMARTIN, D., et al. Seborrheic dermatitis and HIV infection. Qualitative analysis of skin surface lipids in man seropositive and seronegative for HIV. *J Am Acad Dermatol*, 1990, 23, No. 6, p. 1106–10.
 48. WIKLER, JR., JANSSEN, N., BRUYNZEEL, DP., et al. The effect of UV-light on *Pityrosporum* yeasts: ultrastructural changes and inhibition of growth. *Acta Derm Venereol*, 1990, 70, p. 69–71.
 49. YAMADA, Y., MAKIMURA, K., UEDA, K., et al. DNA base alignment and taxonomic study of genus *Malassezia* based upon partial sequences of mitochondrial large subunit ribosomal RNA gene. *Microbiol Immunol*, 2003, 47, No. 6, p. 475–8.
 50. ZAIDI, Z., WAHID, Z., COCHINWALA, R., et al. Correlation of the density of yeast *Malassezia* with the clinical severity of seborrheic dermatitis. *J Pak Med Assoc*, 2002, 52, No. 11, p. 504–506.

Došlo do redakce: 28. 1. 2005

MUDr. Martina Kojanová
 Kožní klinika I. LF UK, VFN
 U nemocnice 2
 128 08 Praha 2
 E-mail: kojanova.martina@vfn.cz