

Multicentrická retikulohistiocytóza

Kacerovská D.¹, Pizinger K.¹, Mukenšnabl P.²

¹Dermatovenerologická klinika FN v Plzni
přednosta prof. MUDr. V. Resl, CSc.

²Šiklův patologicko-anatomický ústav FN v Plzni
přednosta prof. MUDr. M. Michal

Souhrn

Multicentrická retikulohistiocytóza

Autoři popisují případ 75leté pacientky s histologicky potvrzenou multicentrickou retikulohistiocytózou při současném výskytu erysipeloidního karcinomu prsu s metastatickým postižením uzlin v axile. Kromě podrobného klinického popisu tohoto vzácného onemocnění řazeného mezi tzv. non-langerhansovské histiocytózy shrnují diagnostické možnosti, klinickou a histopatologickou diferenciální diagnostiku a možnosti léčby. Upozorňují na velmi častý výskyt maligních tumorů při tomto onemocnění.

Klíčová slova: multicentrická retikulohistiocytóza – non-Langerhansovy buňky – karcinom prsu

Summary

Multicentric Reticulohistiocytosis

Authors describe a case of 75-year-old woman with histologically confirmed diagnosis of multicentric reticulohistiocytosis and coincidental breast carcinoma erysipeloides with axillary lymph node metastases. Together with clinical description of this rare disease classified as non-Langerhans cell histiocytosis, the review of its diagnostics, clinical and histopathological differential diagnosis and therapeutical options are reviewed. Attention is drawn to frequent coincidence with malignant tumors.

Key words: multicentric reticulohistiocytosis – non-Langerhans cells – breast carcinoma

ÚVOD

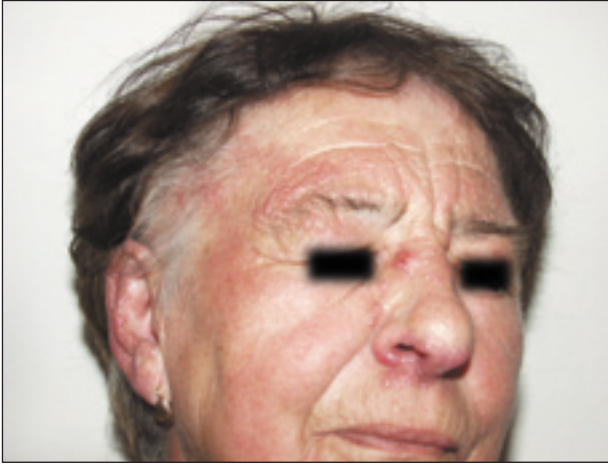Multicentrická retikulohistiocytóza (MR) je vzácné systémové onemocnění řazené mezi tzv. non-langerhansovské histiocytózy s predilekčním postižením kůže a synovií (1). Ačkoliv nejde o pravou neoplazii, je MR velmi často spojena s výskytem maligních tumorů. V roce 2001 bylo ve světové literatuře uvedeno méně než 200 případů (11).

POPIS PŘÍPADU

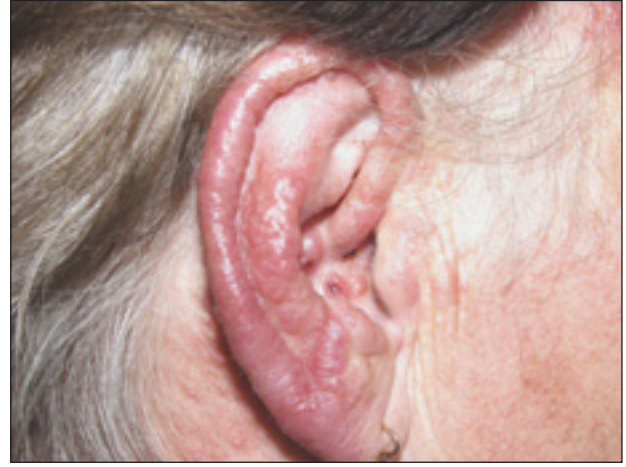Pacientem byla 75letá žena, jejíž otec a sestra zemřeli na karcinom plic. Nemocná v 17 letech podstoupila ope-

raci štítné žlázy pro strumu. Ve 43 letech jí byla provedena exstirpace cysty v pravém prsu a ve 48 letech hysterektomie bez adnexektomie pro děložní myom. Trvale užívala léky pro snížení vysokého krevního tlaku. V lednu 2003 si nahmatala útvar v pravém prsu provázený pocitem svědění. V dubnu 2003 byla předána do péče onkologického a radioterapeutického oddělení pro nález erysipeloidního karcinomu pravého prsu s metastatickým postižením uzlin pravé axily a hypoechogenního ložiska 20 mm v průměru velkého zevně od pravého prsu. Při USG jater se nenašly ložiskové změny. Základní laboratorní nálezy byly normální včetně vyšetření onkomarkerů. Pacientka byla léčena hormonální terapií Tamoxifenem v kombinaci s neoadjuvantní chemoterapií FEC (fluorouracil+ epirubicin+cyklofosfamid) + Cardioxan.

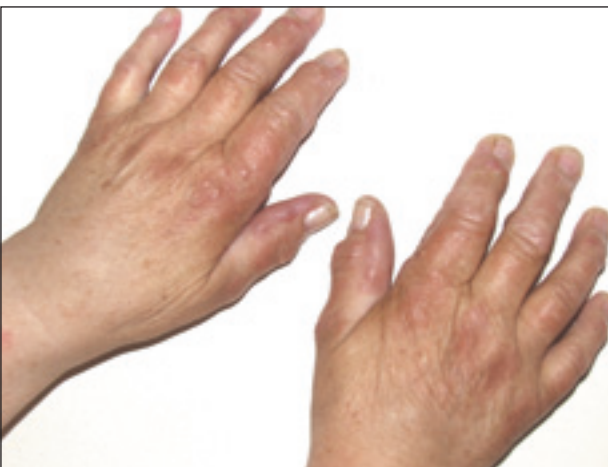Nynější onemocnění: Dermatologem byla poprvé vyšetřena v květnu 2003 pro několik týdnů trvající



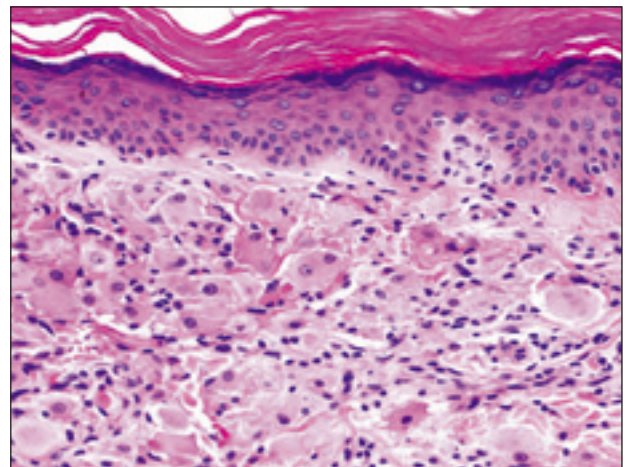
Obr. 1. Vícečetný nález růžových, lesklých papul v obličeji. Okolo nosního vchodu je patrna proužkovitá léze (tzv. „vermicular lesions bordering nostrils“).



Obr. 2. Výsev papul vodnatého vzhledu na ušním boltci a přilehlém okolí.

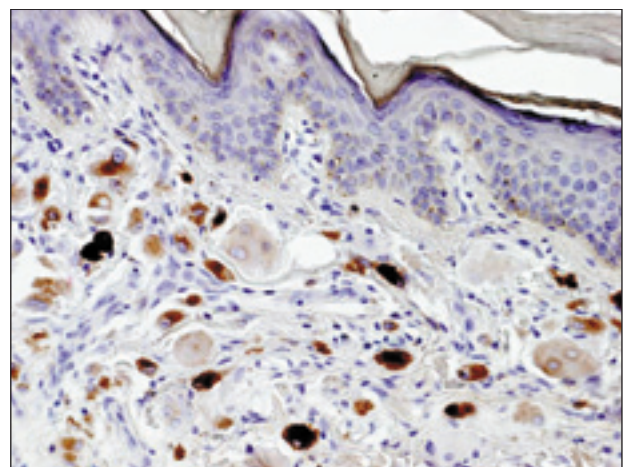


Obr. 3. Edematózní prosáknutí rukou s nálezem papul zejména v periartikulární lokalizaci.



Obr. 4. V horním a středním koriu jsou četné obrovské vícejaderné buňky s eozinofilní cytoplazmou.

a přibývající kožní změny. Na horních končetinách a na obličeji měla vícečetný nález bledých, růžových a načervenalých, hladkých, lesklých papul až uzlů od 3 do 15 mm velikých (obr. 1, 2). Obě ruce měla oteklé (obr. 3) a stěžovala si na bolesti a pocit ztuhlosti v malých ručních kloubech. Při rtg rukou se zjistily degenerativní změny včetně drobné proužkovité kalcifikace v kloubním pouzdru 3. MTC kloubu vpravo. Artritické změny se spolehlivě neprokázaly. Ve dvou biopsiích z projevů na obličeji a předloktí se našly v horním koriu četné vícejaderné obrovské buňky s eozinofilní cytoplazmou (obr. 4), které byly CD68 pozitivní (obr. 5). Diagnóza podle klinického a histologického nálezu byla uzavřena jako multicentrická retikulohistiocytóza. V červnu 2003 byla zahájena celková terapie kortikosteroidy (Prednison forte 1-1-0) a anti-malariky (Delagil 1-0-1) doplněná o okluzivní terapii kortikosteroidy (Diprosone unq.). Po měsíci a půl od zahájení terapie došlo ke zmírnění bolestí kloubů a zlepšení hybnosti rukou. Kožní nález pomalu regredoval, došlo k vyblednutí a oploštění uzlů. Nové projevy nepřibývaly. Na další plánovanou kontrolu v srpnu se



Obr. 5. Buňky jsou výrazně CD68 pozitivní.

již nemocná nedostavila, neboť byla přijata na spádové chirurgické oddělení pro retroperitoneální absces s reaktivním fluidotoraxem. Koncem srpna 2003 pacientka zemřela na multiorgánové selhání. Zdravotní péče na přání rodiny nebyla provedena.

DISKUSE

V roce 1937 Weber a Freudenthal jako první popsali případ multicentrické retikulohistiocytózy (MR) (17). V roce 1949 Portugal et al. přiřadili MR mezi histiocytózy (15). Termín multicentrická retikulohistiocytóza jako první použili ve své publikaci Goltz a Laymon v roce 1954 (5).

MR je onemocnění vyskytující se více u žen než mužů (3:1) a postihující především osoby dospělého věku. Etiopatogeneticky se MR považuje za reaktivní benigní granulomatózní onemocnění neznámé příčiny s postižením kůže a kloubních synoviálních membrán, přičemž histologický obraz je velmi typický.

Ve 40 % případů začíná onemocnění kloubními příznaky, ve 30 % případů se jako první objevují kožní změny a ve 29 % případů kožní a kloubní projevy vznikají současně (11). V literatuře je uveden i jeden případ, kdy se MR poprvé manifestovala dysfagií způsobenou noduly ve stěně jícnu (19).

Typickou kožní eflorescencí jsou kulovité symetrické papuly a noduly nasedající na kůži jako čepička, velikosti od několika milimetrů až po 2 cm, barvy růžové, hnědé nebo našedivělé. Kožní projevy většinou neulcerují, avšak epidermis nad nimi může být atrofická. V literatuře jsou popsány spontánní remise a recidivy kožních projevů (11). Mezi predilekční místa na kůži patří periartikulární oblasti prstů, rukou a obličej, a to zvláště rty, oblast nosu a ušních boltců. Splýváním ložisek v obličejí může vzniknout tzv. lví obličej (facies leontina). Jedním z typických patognomických znaků pro MR je nález prstýnků tvořených drobnými papulkami podél nehtového lůžka, tzv. „coral beads sign“. Dalším typickým znakem MR jsou proužkovité projevy okolo nosního vchodu připomínající červy vyhlodané chodbičky, tzv. „vermicular lesions bordering nostrils“. Uvádí se, že až u 30 % pacientů se najdou xantelazmata na víčkách. Velmi časté je i postižení sliznice ústní dutiny a jazyka. Moalla et al. (13) popsali případ MR s lézemi v oblasti vulvy a perianální krajiny.

Kloubní projevy napodobují revmatoidní artritidu. Dochází k rozvoji chronické difúzní symetrické artritidy s rozpadem chrupavek (arthritis mutilans). Typickou lokalizací kloubních změn jsou ruce, kolena, zápěstí, lokty, ramena a kotníky. Postiženy mohou být i klouby obratlů a pánve. Na rozdíl od revmatoidní artritidy, u které jsou nejčastěji postiženy proximální interfalangeální klouby, u MR jsou to distální interfalangeální klouby rukou (8). V literatuře se uvádí i tzv. difúzní kožní retikulohistiocytóza, která je charakterizována histologickým nálezem odpovídajícím MR, ale absencí kloubních a systémových změn (18).

Mezi hlavní symptomy MR patří výrazné kloubní změny spojené s bolestí. Kožní eflorescence obvykle nesvědí. Dále se může objevit váhový úbytek, slabost, myalgie, lymfadenopatie.

Při laboratorním vyšetření se ve většině případů

nezjistí hyperlipoproteinémie. Pouze někdy lze nalézt hypercholesterolémii. Sedimentace erytrocytů je většinou normální nebo lehce zvýšená. Revmatické séroreakce jsou obvykle negativní.

Pro správné určení diagnózy má velký význam histologické vyšetření. V biopsii nacházíme infiltrát v korii složený z lymfocytů a četných obrovských buněk s homogenní nebo jemně zrnitou eozinofilní cytoplazmou připomínající broušené sklo (ground glass) a jedním anebo více nepravidelně rozmístěnými jádry. Počet mnohojaderých obrovských buněk může být různě veliký, jejich nález je však diagnosticky velmi důležitý. Histiocytový marker CD68 bývá pozitivní, stejně tak jako T-lymfocytový marker CD3. B-lymfocytové markery CD19, 20, 21, 22 a markery pro Langerhansovy buňky S-100, CD1a jsou negativní (11).

Důležitá jsou také histochemická vyšetření, podle nichž cytoplazma těchto buněk obsahuje PAS-reaktivní, diastázorezistentní a v lipidech rozpustné látky, které lze považovat za glykolipoproteiny. Speciálními barvicími metodami se dají prokázat i fosfolipidy a neutrální tuky, obvykle se však nenalezne cholesterol. Na základě těchto typických biochemických nálezů bylo onemocnění označeno jako lipoidní dermatoartritis (dermatoarthritis lipoidica).

S MR jsou často sdružena i jiná onemocnění. Především jde o maligní tumory prsů, vaječníků a děložního hrdla. V literatuře byly popsány i případy MR se současně se vyskytujícím pleurálním mezoteliomem (6), lymfomem (12) a maligním melanomem (4, 9).

Existují ojedinělé údaje o současném výskytu primární biliární cirhózy, Sjögrenova syndromu, paraproteinémie, nodózní polyarteriitidy a Wegenerovy granulomatózy. V některých případech byly také zaznamenány pleuritidy, perikarditidy, krvácení do perikardiálního vaku, kardiomyopatie, sialadenitidy a myozitidy jako změny způsobené infiltrací histiocytárními buňkami.

V diferenciálně diagnostické rozvaze je třeba vzít v úvahu řadu dermoartropatických změn: revmatoidní artritidu, psoriatickou artritidu, sarkoidózu, dnu, hyperlipoproteinémii (typu II). V počáteční fázi je třeba rozlišit MR od dermatomyozitidy (7). Při formách onemocnění jen s malým počtem ložisek přicházejí v úvahu granuloma anulare, synoviální cysty, mechanicky vyvolané mozoly, endemické a venerické treponematózy a také granulomy z cizích těles. U dětí je výskyt tohoto onemocnění velmi vzácný. V tomto věku se spíše objevuje juvenilní xantogranulom, xanthoma disseminatum, histiocytóza kojenců a malých dětí s predilekční lokalizací v obličejí (benign cephalic histiocytosis) (3), spontánně se hojící vrozená histiocytóza (14), progresivní nodulární histiocytom a histiocytóza X. Histopatologicky může MR napodobovat juvenilní xantogranulom a obrovskobuněčný tumor šlach (giant cell tumor). Avšak u těchto chorob není přítomna artritida a liší se i imunohistochemickým nálezem (10).

Terapie se řídí podle tíže onemocnění. U lehčího prů-

běhu onemocnění se uplatňuje zejména antirevmatická symptomatická léčba. Podle Lianga et al. (10) může být úspěšná časná a agresivní léčba MR vysokými dávkami steroidů (1,0 mg/kg/den) v kombinaci s metotrexátem. V případech progresu onemocnění lze metotrexát nahradit cyklofosfamidem (0,5–2,0 mg/kg/den). Jsou uváděny i případy, kdy byla kromě kortikosteroidů použita antimalarika či chlorambucil (2, 9). V literatuře se též objevují zmínky o úspěšné léčbě psoraleny, UVA zářením a lokálním nitrogen mustardem (8).

V našem případě jsme se rozhodli pro léčbu kombinací středně vysokých dávek kortikosteroidů a antimalarik vzhledem k tomu, že kromě objektivního kožního nálezu dominovaly u postižené bolesti a otoky kloubů. Léčbu nemocná dobře tolerovala.

ZÁVĚR

Multicentrická retikulohistiocytóza (MR) je vzácné systémové onemocnění řazené mezi tzv. non-langerhansovské histiocytózy s predilekčním postižením kůže a synovie. Kožními projevy jsou obvykle neulcerující noduly růžové až hnědošedé barvy lokalizované zejména na rukou a obličeji. Jak pro kožní, tak i pro kloubní změny je charakteristická symetrie. Mezi patognomické znaky patří nález prstýnkovitě uspořádaných papulek kolem nehtového lůžka a nález proužkovitých lézí kolem nosního vchodu. Na očních víčkách nacházíme v některých případech léze podobné xantelazmatům. Pro správné určení diagnózy má největší význam vyšetření histologické s nálezem vícejaderných obrovských histiocytů.

S MR jsou velmi často sdružené maligní tumory. Proto je nutné věnovat této skutečnosti pozornost a pacienta s MR v pravidelných intervalech kontrolovat.

LITERATURA

- BRAUN-FALCO, O., PLEWIG, G., WOLFF, HH. *Dermatolgia a venerologia*. Martin: Osveta, 2001, 1475 s.
- CASH, JM., TYREE, J., RECHT, M. Severe multicentric reticulohistiocytosis: disease stabilization achieved with methotrexate and hydroxychloroquine. *J Rheumatol*, 1997, 24, p. 2250–2253.
- GIANOTTI, F., CAPUTO, R., ERMACORA, E., et al. Benign cephalic histiocytosis. *Arch Derm*, 1986, 122, p. 1038–1043.
- GIBSON, G., CASSIDY, M., O'CONNELL, P., et al. Multicentric reticulohistiocytosis associated with recurrence of malignant melanoma. *J Am Acad Derm*, 1995, 32, p. 134–136.
- GOLTZ, RW., LAYMON, CW. Multicentric reticulohistiocytosis of the skin and synovia. *Arch Derm*, 1954, 69, p. 717–731.
- HONEYBOURNE, D., KELLETT, JK. A mesothelioma presenting with multicentric reticulohistiocytosis. *Postgrad Med J*, 1985, 61, p. 57–59.
- HSIUNG, SH., CHAN, EF., ELENITSAS, R., et al. Multicentric reticulohistiocytosis presenting with clinical features of dermatomyositis. *J Am Acad Derm*, 2003, 48 (2 suppl), S 11–4.
- HSU, S., WARD, SB., LE, EH., et al. Multicentric reticulohistiocytosis with neurofibroma-like nodules. *J Am Acad Derm*, 2001, 2, p. 373–375.
- KENIK, JG., FOK, F., HUERTER, CJ., et al. Multicentric reticulohistiocytosis in a patient with malignant melanoma: a response to cyclophosphamide and a unique cutaneous feature. *Arthritis Rheum*, 1990, 33, p. 1047–1051.
- LIANG, GC., GRANSTON, AS. Complete remission of multicentric reticulohistiocytosis with combination therapy of steroid, cyclophosphamide and low-dose pulse methotrexate: care report, review of the literature and proposal for treatment. *Arthritis Rheum*, 1996, 39, p. 171–174.
- LUZ, FB., GASPAS, AP., KALILL-GASPAS, N., et al. Multicentric reticulohistiocytosis. *JEADV*, 2001, 15, p. 524–531.
- MAGNIN, PH., MORGENFELD, MC. Multicenter reticulohistiocytosis and internal cancer. *Rev Argent Derm*, 1987, 68, p. 75–78.
- MOALLA, M., ABDELKEFI, M., JAAFOURA, H., et al. La reticulohistiocytose multicentrique. Un nouveau cas avec étude ultrastructurale. *Rev Rhum Mal Osteoartic*, 1988, 5, p. 959–953.
- PIZINGER, K., FABIÁNOVÁ, J., PIZINGEROVÁ, K. Dočasná spontánní regrese vrozené kožní histiocytózy s následnou generalizací. *Čs Derm*, 1989, 1, s. 44–48.
- PORTUGAL, H., FIALHO, F., MILANO, A. Generalized giant-cell histiocytomatosis. *Rev Argent Derm*, 1944, 28, p. 121–144.
- TOUMA, SC., KOVACH, RF., DEFAZIO, JD., et al. Red-brown papules and nodules in a 53-year-old woman. *Arch Derm*, 2001, 137, p. 1241–1246.
- WEBER, FP., FREUDENTHAL, W. Nodular non-diabetic cutaneous xanthomatosis with hypercholesterolemia and atypical histological features. *Proc R Soc Med*, 1937, 30, p. 522–526.
- WEEDON, D. *Skin pathology*. Churchill Livingstone, 2002, 1158 p.
- ZEALE, PJ., MINER, D., HONIG, S., et al. Multicentric reticulohistiocytosis: a cause of dysphagia with response to corticosteroids. *Arthritis Rheum*, 1985, 28, p. 231–234.

Došlo do redakce: 19. 1. 2004

MUDr. Denisa Kacerovská

Kožní klinika FN

Tř. Dr. E. Beneše 13

305 99 Plzeň

E-mail: kacerovskad@fnplzen.cz