

Kožní alternarióza – diagnostický a terapeutický problém

Skořepová M., Štork J., Stará J.

Dermatovenerologická klinika 1. LF UK a VFN Praha
přednosta prof. MUDr. J. Štork, CSc.

Souhrn

Kožní alternarióza – diagnostický a terapeutický problém

U 53leté ženy se za dva měsíce po transplantaci ledviny objevily na hřbetě pravé ruky a na pravém předloktí dva hladké růžové uzlíky, které byly klinicky diagnostikovány jako kožní lymfom. Histologické vyšetření ukázalo, že jde o mykózu, kultivace z tkáně prokázala *Alternaria* sp. Ložisko na předloktí bylo chirurgicky excidováno, ložisko na hřbetu ruky bylo však nutno ponechat vzhledem k umístění, velikosti a imunosupresivní terapii prednizonem, azathioprinem a takrolimem. Při systémové monoterapii nejprve itraconazolem, potom terbinafinem nedošlo ke zlepšení, naopak vznikaly nové kožní léze. Teprve kombinovaná terapie itraconazolem 400 mg denně spolu s terbinafinem 250 mg denně po dobu 4 měsíců vedla k vyhojení.

Klíčová slova: kožní alternarióza – diferenciální diagnóza – terapie

Summary

Cutaneous Alternariosis – a Diagnostic and Therapeutic Problem

A 53-year-old woman developed two livid-pinkish smooth nodules on her right extremity two months after renal transplantation. Clinical picture was suggestive for the diagnosis of malignant lymphoma but histopathology examination revealed a cutaneous mycosis and tissue cultivation yielded an *Alternaria* sp. The nodule on the forearm was totally excised while the nodule on the dorsum of the hand had to be left in place considering its localization, size and the immune suppression due to prednisone, azathioprine and tacrolimus. Systemic antifungal monotherapy with itraconazole and terbinafine, successively, failed. On the contrary, new cutaneous lesions appeared. Combined therapy with itraconazole 400 mg a day and terbinafine 250 mg a day continued for 4 months led to complete resolution.

Key words: cutaneous alternariosis – differential diagnosis – therapy

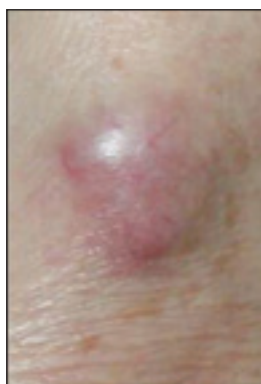ÚVOD

S pokrokem moderní medicíny přibývá v populaci imunosuprimovaných pacientů. Nezřídka zavítají i do dermatologické ambulance. Dlouhodobá imunosupresivní terapie např. po transplantaci vede ke zvýšenému riziku kožních nádorů, ale také oportunních mykóz. Tato nově nastupující problematika přináší některá diagnostická a terapeutická úskalí, která demonstrujeme na naší kazuistice.

POPIS PŘÍPADU

Pacientka, 53letá žena, má od svých 19 let diabetes mellitus a dva měsíce před začátkem kožních změn podstoupila transplantaci ledviny. Po transplantaci dostávala prednizon, azathioprin a takrolimus. Na dermatoonkologickou ambulanci byla poslána pro podezření na kožní lymfom. Na radiální hraně pravého předloktí a na hřbetě pravé ruky se nacházely tuhé, hladké, lividně růžové noduly 12x9 a 17x17 mm, s teleangiektaziemi na povrchu, lehce citlivé na pohmat (obr. 1). Menší nodulus na pravém předloktí byl totálně excidován. Část vzorku byla

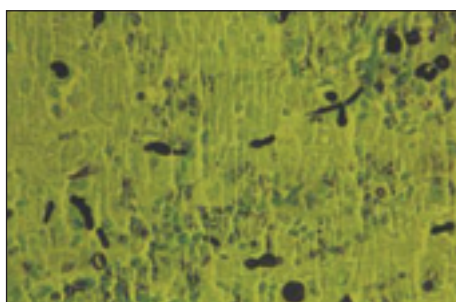
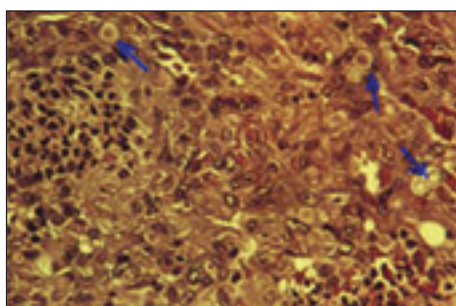
vyšetřena v dermatohistopatologické laboratoři naší kliniky, část zaslána do Ústavu patologie k imunohistochemickému vyšetření.



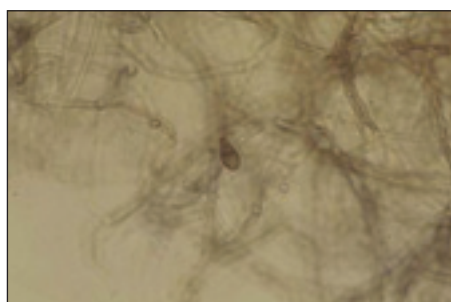
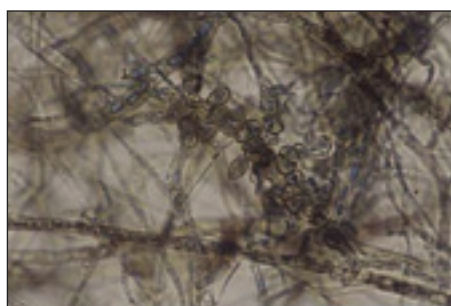
Obr. 1. Kožní alternarióza: lividně růžový hladký nodule s teleangiektaziemi na povrchu, napodobující kožní lymfom.

Dermatohistopatologický nález: V centru excize je epidermis spíše atrofická. Pod ní v rozsahu celého koria je útvar tvořený středně velkými pleomorfními mononukleárními buňkami, místy i mnohojadernými, s okrsky prostoupenými polymorfonukleáry s příměsí erytrocytárních extravazátů. Místy jsou patrná drobná oválná eozinofilní tělíčka, která jsou některými buňkami jakoby fagocytována. V centru útvaru je patrná dutina vyplněná polymorfonukleáry ohraničená epidermální výstelkou, místy komunikující s epidermis. Barvení metodou PAS prokazuje přítomnost hrubě vláknitých septovaných struktur, místy se rozpadajících, a struktur kulovitých, připomínajících atrospery. Barvení na BK a orcein Giemsovým barvivem bylo negativní. Závěr: Nález svědčí pro houbové onemocnění, vhodné doplnit mykologické kultivační vyšetření z tkáně a zahájit celkovou terapii antimykotiky (ittrakonazol?) (obr. 2).

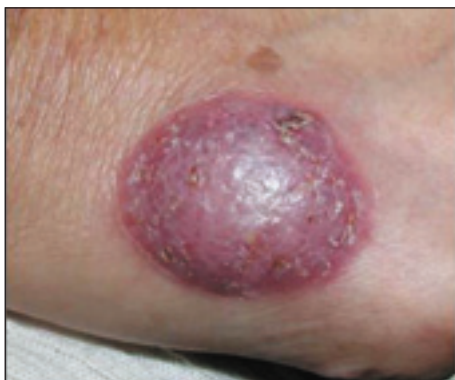Imunohistopatologický nález: Excize z kůže je velká



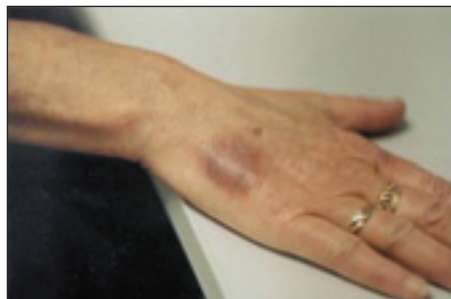Obr. 2. Kožní alternarióza: probatorní excize z ložiska na předloktí. a) Barvení hematoxylin-eozin (→ fungální spóry), b) barvení podle Grocotta.



Obr. 3. Alternaria sp. v mikrokultuře. a) Muriformní shluk kulatých buněk připomínajících chlamydo spóry. b) Pigmentovaná konidie druhu Alternaria.



Obr. 4. Kožní alternarióza: ložisko z obr. 1 po 2 měsících monoterapie itrakonazolem v dávce 100 mg denně.



Obr. 5. Kožní alternarióza: ložisko z obr. 1 po 4 měsících kombinované terapie itrakonazolem a terbinafinem.

22 mm. Obsahuje nádorovité ložisko velké 4 mm, mikroskopicky tvořené nahromaděním CD68 a vimentin - pozitivních histiocyťů s malou účastí velkých mnohojaderných buněk. V centrálních partiích je hnisavá kolikvace. CD34 znázorňuje jen řídkou vaskularizaci. Dostí častá je v histiocytech pozitivita aktinu, desmin je negativní. Závěr: O lymfom se nejedná. Může jít o sekundárně změněný histiocytom, o pozdní změny u folikulitidy, nelze vyloučit ani možnost reakce na cizí těleso. Na základě dermatohistopatologického nálezu byla z nodulu na hřbetě ruky odebrána probatorní excize ke kultivaci z tkáně. Kultivovali jsme na Sabouraudově agaru s chloramfenikolem (BioRad) jednak při 37 °C, jednak při 27 °C. Při 37 °C nebyl po týdnu makroskopicky patrný žádný růst, ale mikroskopicky byl vzorek prostoupen záplavou kulatých spór. Při 27 °C vyrůstalo šedobílé vatovité mycelium, spodina se po týdnu začala barvit černě. Po 14 dnech se kolonie postupně zbarvila nejprve do olivové šedé, později do tmavošedé barvy. První náznaky sporulace se objevily až v dalších subkulturách, makrokonidie byly různě deformované, ale morfologie odpovídala rodu *Alternaria* (obr. 3).

Terapie: Byla zahájena léčba itraconazolem kontinuálně v dávce 100 mg denně. Při kontrole po dvou měsících byla však zřetelná progresse (obr. 4) a objevily se subkutánní uzlíky v jizvě po totální excizi na předloktí. Zvýšení dávky na 200 mg progresi pouze zastavilo. Další zvýšení na 400 mg denně nevedlo po 14 dnech k žádnému ústupu. Proto byl itraconazol vyměněn za terbinafin 250 mg denně, avšak při kontrole za dalších 14 dní jsme zjistili výsev punktátních hnědých papul na bércích a stehnech. Zahájili jsme proto kombinovanou terapii: itraconazol 400 mg denně a terbinafin 250 mg denně. Hladina takrolimu byla pravidelně kontrolována v transplantačním centru a jeho dávkování upraveno.

Další průběh: Hnědé papuly na dolních končetinách a subkutánní uzlíky v jizvě po excizi vymizely během 14 dnů. Nodulus na hřbetě ruky ztratil svůj zánětlivý charakter, zhnědl a velmi zvolna se zplošťoval. Znovu jsme konzultovali možnost excize či kryalizace, avšak vzhledem k senilní atrofii postižené kůže a k výrazné imunosupresi byly obavy ze vzniku nehojící se rány. Pokračovali jsme proto v kombinované systémové léčbě po 4 měsíce, pak došlo ke zvýšení hodnot jaterních testů a perorální antimykotika musela být vynechána. Infiltrát, který měl v té době tloušťku už jen 1–2 mm, byl dále ošetřován lokálně 3% ciklopiroxolaminem v okluzi. Po dalších 2 měsících zbývala jen šedohnědě pigmentovaná jizva bez infiltrace (obr. 5). Poté jsme antimykotickou léčbu přerušili a pacientka zůstává až do dnešního dne bez známek relapsu.

DISKUSE

Houby rodu *Alternaria* jsou zahrnovány do skupiny označované jako *Dematiaceae*, což je dosti různorodá

skupina hub, které mají společnou především výraznou pigmentaci melaninem. Jsou tedy charakterizovány barvou černou nebo v různých odstínech šedé. Vesměs jde o saprofyty, hojně se vyskytující na odumřelém a rozkládajícím se rostlinném materiálu. Některé z nich jsou původci rostlinných chorob. Existují však tropické druhy, které se uplatňují jako původci závažného onemocnění – chromomykózy. Infekce vniká do kůže poraněním, nejčastěji o trn nebo třísku, a vyvolá tvorbu granulomatózních infiltrátů, které mohou postihnout rozsáhlé oblasti kůže. Dochází i k postižení CNS a ke generalizaci. Naše domácí druhy nejsou schopny napadnout zdravého člověka, uplatňují se však jako významné alergeny (zejména spóry alternarií) a jako nepříjemná kontaminanta (ty ohavně černé povlaky mezi kachlíčky v koupelně, to je *Cladosporium*). U lidí buď imunodeficitních nebo iatrogeně imunosuprimovaných mohou však i tyto druhy vyvolat onemocnění (1, 6, 7).

Oportunní mykotické infekce kůže se projevují buď jako solitární ložiska – v tom případě bývá infekce zpravidla exogenní, po drobném poranění. Solitární ložiska exogenního původu se vyskytují predilekčně na exponovaných distálních částech končetin. Nebo se objevují diseminovaná ložiska bez zvláštní predilekce – v tom případě se předpokládá hematogenní rozsev endogenní infekce vycházející pravděpodobně z respiračního ústrojí.

Klinicky jde o červenohnědé papuly, noduly až ložiska, které mohou mít krustoskvamózní povrch nebo mohou ulcerovat. Vyskytují se však i necharakteristická, hladká nebo málo zánětlivá ložiska a několik autorů (1, 2, 4) referovalo o klinické podobnosti s Kaposiho sarkomem. Jelikož u imunosuprimovaných osob je riziko neoplazií rovněž výrazně zvýšené, základní diferenciální diagnostická úvaha musí počítat s oběma možnostmi.

Histopatologicky se rozlišuje epidermální typ, kde jsou hyfy a spóry lokalizovány v epidermis, a dermální typ, kdy se v dermis nacházejí mikroabscesy obklopené infiltrátem z histiocyťů, epiteloidních buněk, obrovských buněk a lymfocytů. Vlákňitý charakter houby ani melaninová pigmentace stěn nemusí být vždy patrné; vzorky s nálezem kulatých hyalinních spór byly interpretovány jako kryptokokóza nebo blastomykóza (7). U našeho případu diskrepance v interpretaci dvou vzorků z téže excize dvěma odborníky jasně ukazuje, jak bez patřičné klinickopatologické korelace lze i velmi moderními metodami dojít k matoucím závěrům. Na léčbu kožní alternariózy neexistují směrnice. Většina autorů však uvádí, že solitární ložiska je nejlépe chirurgicky excidovat a diseminované případy léčit perorálně itraconazolem (8). Úspěšnost perorální léčby je však variabilní. Maysner (7) upozorňuje, že kmeny s výraznou schopností tvořit ve tkáni kulaté spóry mohou být zvýšeně rezistentní, což se potvrdilo i v našem případě.

Při rezistenci na itraconazol se nabízejí následující tři možnosti. Za prvé, zkusit terbinafin, který se u některých systémových mykóz rovněž dobře osvědčil (5) – u námi

sledované pacientky jsme však pozorovali spíše diseminaci. Za druhé – přejít na infuzní léčbu amfotericinem B, což ovšem s sebou nese nutnost delší hospitalizace a zejména riziko nefrotoxicity. Za třetí – je zde poměrně nová možnost využít synergismu mezi itraconazolem a terbinafinem. Výrazný synergický efekt se projevuje nejen in vitro, ale byl již úspěšně využit klinicky k překonání rezistence na itraconazol u kvasinek (5) a k úspěšné léčbě rezistentních případů chromomykózy (3).

LITERATURA

1. BAYKAL, C., KAZANCIOGLU, R., BÜJÜKBABANI, N. et al. Simultaneous cutaneous and ungual alternariosis in a renal transplant recipient. *Br J Dermatol*, 143, 2000, p. 910.
2. BÉCHEREL, PA., CHOSIDOW, O., FRANCÉS, C. Cutaneous alternariosis after renal transplantation. *Ann Intern Med*, 122, 1995, p. 71.
3. GUPTA, AK., TABORDA PR., SANZOVO AD. Alternate week and combination itraconazole and terbinafine therapy for chromoblastomycosis caused by *Fonsecaea pedrosoi* in Brazil. *Med Mycol*, 40, 2002, p. 529–534.

4. HALABY, T., BOOTS, H., VERMEULEN, A. et al. Phaeohyphomycosis caused by *Alternaria infectoria* in a renal transplant recipient. *J Clin Microbiol*, 39, 2001, p. 1952–1955.
5. HAY, RJ. Therapeutic potential of terbinafine in subcutaneous and systemic mycoses. *Br J Dermatol*, 141, 1999, Suppl. 56, p. 36–40.
6. JEE OOK KIM, GI HUN KIM, BYUNG CHUN KIM, KYU SUK LEE. Cutaneous alternariosis in a renal transplant recipient. *Int J Dermatol*, 42, 2003, p. 630–631.
7. MAYSER, P., NILLES, M., DE HOOG, GS. Case report. Cutaneous phaeohyphomycosis due to *Alternaria alternata*. *Mycoses*, 45, 2002, p. 338–340.
8. MERINO, E., BAÜLS, J., BOIX, V., et al. Relapsing cutaneous alternariosis in a kidney transplant recipient cured with liposomal amphotericin B. *Eur J Clin Microbiol Infect Dis*, 22, 2003, p. 51–53.

Došlo do redakce: 24. 6. 2004

MUDr. Magdalena Skořepová, CSc.
Dermatovenerologická klinika 1. LF UK a VFN
U nemocnice 2
128 08 Praha 2
E-mail: mykologie@vfn.cz

Euromelanoma Day 2005 (Evropský den melanomu)

Datum: pondělí 30. května 2005

Hlavní téma: "The sun does not only burn you at the beach"
(Slunce vás nespálí pouze na pláži)

Pokyny k této akci budou otištěny ve 3. čísle věnovaném melanomu.

Koordinátor za ČR:

Prof. MUDr. Jana Hercogová, CSc.

Dermatovenerologická klinika UK 2. LF a FNB, Budínova 2, 180 81 Praha 8

Tel./fax 26608 2359

E-mail: dermatology@fnb.cz