

HODNOCENÍ SYMETRIE MANDIBULY U PACIENTŮ S JEDNOSTRANNÝM ZKŘÍŽENÝM SKUSEM PŘED RYCHLOU PALATINÁLNÍ EXPANZÍ A PO NÍ

Přehledový článek

ASSESSMENT OF MANDIBULAR SYMMETRY IN PATIENTS WITH UNILATERAL CROSSBITE BEFORE AND AFTER RAPID PALATAL EXPANSION

Literature review

Šimůnková Vítová L., Dostálová T., Kratochvílová L.

Stomatologická klinika dětí a dospělých, Univerzita Karlova, 2. lékařská fakulta, a Fakultní nemocnice v Motole, Praha

SOUHRN

Úvod a cíl: Rychlá maxilární expanze (RME) je léčebná metoda sloužící k rozšíření horního zubního oblouku a horní čelisti v oblasti patrového švu. Méně diskutovaným efektem tohoto terapeutického postupu jsou změny v dolní čelisti a v oblasti temporomandibulárního kloubu (TMK). Cílem tohoto přehledu je shrnout současné poznatky o změnách na dolním zubním oblouku, dolní čelisti a v oblasti TMK u pacientů s jednostranným zkříženým skusem (UPCB) po léčbě pomocí RME, které byly publikovány ve 49 vybraných odborných článcích.

Metodika: V databázích PubMed/Medline, Scopus a Embase bylo provedeno vyhledávání a průzkum literatury na základě použití klíčových slov „RME“, „jednostranný zkřížený skus“, „mandibula“, „TMK“, „dentální, dentoalveolární a skeletální změny“ a „rostoucí pacient“. Kritériem výběru byly průřezové studie, prospektivní a retrospektivní klinické studie, randomizované kontrolované studie a systematické přehledy publikované v anglickém jazyce v letech 1999 až 2023.

Výsledky: Kritéria pro zařazení splňovalo 49 publikací, z nichž deset bylo systematickým přehledem. Největší statisticky prokazatelné změny na mandibule u pacientů s UPCB na straně zkříženého skusu jsou v délce mandibuly, celkové výšce ramus mandibulae, ve výšce kondylů a v jejich pozici ve fossa glenoidalis. Byly použity různé vyšetřovací metody. Při analýze modelů se větší část studií ztotožnila s výsledky, které poukazují na obecné tendence rozšiřování dolní čelisti v mezimolárové vzdálenosti.

Závěr: Většina dostupných studií se zabývá asymetrickým růstem obličejového skeletu. Souvislost mezi jednostranným zkříženým skusem a asymetrií skeletu není dosud dostatečně popsána. V literatuře existuje na téma změn na skeletu mandibuly po RME malé množství kvalitních studií se statisticky a klinicky významnými výsledky. Jsou zapotřebí další výzkumy s větší velikostí vzorku, přesně definovanými diagnostickými kritérii, přísnými vědeckými metodami a dlouhodobou kontrolou.

Klíčová slova: RME, jednostranný laterálně zkřížený skus, mandibula, TMK, dentální, dentoalveolární a skeletální změny, rostoucí pacient

SUMMARY

Introduction, aim: Rapid Maxillary Expansion (RME) is a treatment method used to expand the maxillary arch and maxillary palatal suture. A less discussed effect of this therapeutic procedure are changes in the mandible and temporomandibular joint (TMJ) region. The aim of this review is to summarize the current published findings of changes in the mandible and TMJ region in patients with unilateral posterior crossbite (UPCB) after treatment with RME.

Methods: PubMed/Medline, Scopus, and Embase databases were used for literature search and screening employing the keywords "RME", "unilateral crossbite", "mandible", "TMJ", "dental, dentoalveolar and skeletal changes" and "growing patient". The selected articles were cross-sectional studies, prospective and retrospective clinical trials, randomized controlled trials, and systematic reviews published in English between 1999 and 2023.

Results: Forty nine publications met the inclusion criteria, of which 10 were systematic reviews. The largest statistically demonstrable changes in the mandibles of patients with UPCB on the crossbite side were in mandibular length, total height of the ramus mandibulae, condyle height, and condyle position in the fossa glenoidalis using different examination methods. In the analysis of the plaster casts, the majority of the studies agreed with the results of the general tendency of the mandibular expansion in the intermolar distance.

Conclusion: Most of the available studies deal with asymmetric skeletal growth. The relationship between unilateral crossbite and skeletal asymmetry is not yet sufficiently described. There is a small number of good quality studies in the literature on the topic of mandibular skeletal changes after RME with statistically and clinically

significant results. Further studies with larger sample sizes, well-defined diagnostic criteria, rigorous scientific methodologies and long-term follow-up are needed.

Key words: RME, unilateral posterior crossbite, mandible, TMJ, dentoalveolar and skeletal changes, growing patient

Šimůnková Vítová L., Dostálová T., Kratochvílová L.

Assessment of mandibular symmetry in patients with unilateral crossbite before and after rapid palatal expansion.

Čes. stomatol. Prakt. zub. lék. (Czech Dental Journal). 2024; 124(1): 15–29. doi 10.51479/cspzl.2023.010

ÚVOD

Cílem současné ortodontické léčby není pouze ideální funkční okluze a estetická úprava zubních anomálií, estetika úsměvu, symetrie obličeje, normální vztah a adaptace měkkých tkání, ale u některých typů vad také profylaktické důvody. Příkladem takové ortodontické malokluze je jednostranný zkřížený skus. Jeho existence má velmi významný vliv na růst celého dentofaciálního komplexu, ovlivňuje funkci temporomandibulárního kloubu, může vést ke vzniku asymetrií obličeje a v neposlední řadě může skončit i předčasnou ztrátou zubů [1]. V současné době je nejnovějším trendem při optimalizaci léčby a rozvoji preventivních programů pečlivé zhodnocení a přesné definování rizikových faktorů této vady, aby se zabránilo jejímu negativnímu vlivu na růst a vývoj obličeje a čelistí [1, 2].

Zkřížený skus (PCB) je poměrně častou ortodontickou vadou s prevalencí mezi 8 a 22 % u dětí s dočasným/smíšeným chrupem v závislosti na populaci a způsobu registrace [1, 3, 4, 5]. Je definován jako transverzální nesoulad zubních oblouků, kdy jeden nebo více laterálních zubů horní čelisti okluduje bukalními hrbolky ve střední jamce protilehlých dolních zubů v centrické okluzi [5, 6]. Může se projevit jako jednostranný (unilateral posterior crossbite, UPCB) či oboustranný (bilateral posterior crossbite, BPCB). Každý tvoří polovinu všech zkřížených skusů [1]. UPCB je omezen na pravou nebo levou stranu a postihuje jeden nebo více zubů [3]. Může být dentálního nebo skeletálního původu, případně kombinací obou [2]. Ve většině případů dochází k funkčnímu posunu dolní čelisti pacienta doprovázenému vychýlením dolní střední čáry ke straně zkříženého skusu z centrické okluze do maximální interkuspidace. Označuje se jako funkční jednostranný zkřížený skus (functional unilateral posterior crossbite, FUPC) [1, 3, 4, 7]. Existuje ještě tzv. pravý zkřížený skus, který není tak častý [8]. Při něm se centrická okluze a centrický vztah obvykle shodují [8, 9].

Etiologie

Vznik zkříženého skusu je důsledkem komplexní interakce endogenních i exogenních

faktorů, které ovlivňují dentální, skeletální a neuromuskulární komponenty [1, 9]. Nejčastějšími endogenními etiologickými faktory jsou genetika (šířka zubních oblouků, disgnacie, ageneze, primární stěsnání), vrozená onemocnění (rozštěp rtu a/nebo patra, orofaciální syndromy, metabolické poruchy, dystrofie), systémová onemocnění v průběhu růstu a vývoje dítěte (infekce, pozánětlivá zajištění). Mezi zevní příčiny vzniku zkřížených skusů patří lokální stavy (anomální erupce zubů, předčasné ztráty zubů, prematurní kontakty a nucené vedení, úrazy, časté a dlouhodobé záněty nosní sliznice, alergické rinitidy, hypertrofie adenoidní vegetace a tonzil) a také faktory, které způsobují funkční změny (ústní dýchání, atypické polykání, zlozvyky, jako je dlouhodobé cucání dudlíku nebo prstu, krátká doba kojení, nenutritivní sací návyky nebo častá konzumace měkké stravy vedoucí k oslabení žvýkacích svalů) [1, 3, 8, 9, 10].

Klinický obraz UPCB a temporomandibulární kloub

V klinickém obraze pacientů se zkříženým skusem nacházíme sklon jednotlivých laterálních zubů nebo skupin u dentoalveolárního zkříženého skusu nebo transverzální nesoulad čelistí u skeletálního typu, funkční posun dolní čelisti u funkčního typu zkříženého skusu. Častěji je přítomna vysoce klenuťá patrová klenba (gotické patro), horní zubní oblouk ve tvaru písmene V a také léze tvrdých zubních tkání (abraze, atrice, abfrakce) [9, 11]. Diskrepance zubních oblouků může vyústit v asymetrický vývoj kraniofaciálních struktur, zejména temporomandibulárního kloubu [12, 13]. Právě kondyly se vyznačují adaptivním typem růstu [11, 12], který může následně vést k jejich atypickému umístění.

Změny u UPCB spojené se žvýkacími svaly

V novější literatuře se o UPCB hovoří jako o neuromuskulárním syndromu [14], neboť ovlivňuje nejen postavení zubů, symetrii kostry obličeje, jak bylo popsáno výše, ale také aktivitu žvýkacích svalů, jejich tloušťku, sílu skusu a žvýkací cyklus [6, 15].

Mnoho dostupných vědeckých zdrojů potvrzuje, že jednostranný zkřížený skus má významnou souvislost s asymetrickou kinematikou dolní čelisti při žvýkání zejména tvrdé potravy. Nacházíme atypické žvýkácké funkce (tzv. reverzní žvýkácké vzory) na straně ortodontické vady, při kterých se dolní čelist při žvýkání vychyluje laterálně při otevírání a následně mediálně v průběhu zavírání tak, aby došlo k překrytí okluzních ploch horních i dolních zubů. Tento abnormální žvýkácký cyklus je charakterizován menším laterálním posunem a pomalejším pohybem mandibuly ve srovnání s normálním žvýkáním. Je ovšem potřeba pamatovat na to, že ne každý reverzní žvýkácký vzor značí přítomnost UPCB. Tyto vzory žvýkáckého cyklu nacházíme i u dětí s normální okluzí, které nemají zkřížený skus [6, 11, 16].

Kinematické a EMG vyšetření činnosti žvýkáckých svalů (musculus temporalis, m. masseter) potvrzuje jejich asymetrickou aktivitu. Žvýkácké svaly na straně zkříženého skusu vykazují menší aktivitu ve všech žvýkáckých cyklech na rozdíl od kontralaterálních svalů, kde dochází ke kompenzační hyperaktivitě k dosažení okluzní stability [6, 10]. Síla skusu je u pacientů s UPCB výrazně nižší než u osob bez zkříženého skusu. Tato tendence se s věkem nemění [6].

Maxilární expanze

Pro maxilární expanzi existuje celá řada typů léčebných pomůcek, které ortodontista pečlivě vybírá na základě přesně stanovené diagnózy, její závažnosti a věku pacienta [13]. V dnešní době je k dispozici mnoho expanzních aparátů, které se mohou dělit na základě několika kritérií. Nejčastější způsob je podle rychlosti expanze a způsobu kotvení expandéru [5, 14, 15].

Pokud je nutná dlouhá doba na rozšíření horní čelisti, hovoříme o **pomalé maxilární**

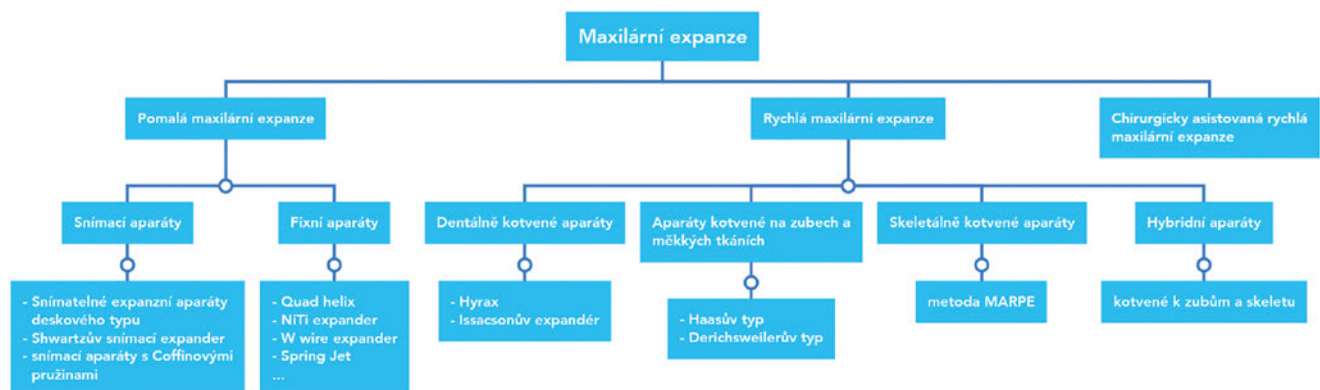
expanzi, při níž působíme lehkou a kontinuální silou o velikosti 10–20 newtonů (1–2 kg). Při této velikosti síly je menší odpor ve strukturách kolem horní čelisti a zároveň dochází ke zvýšené novotvorbě kosti v oblasti palatinální sutury. Účinky jsou dentoalveolární, málo traumatizující. Výsledky mají vynikající stabilitu po expanzi a tendence k recidívám je minimální. Hlavní indikací je úprava mírného stěsnání a zúžení horní čelisti. U pacientů s ukončeným růstem je tento postup kontraindikován [13].

V roce 1860 zavedl E. C. Angell koncepci **rychlé maxilární expanze**, která se stala velmi využívanou technikou v ortodontické terapii vzhledem ke svému jednoduchému a předvídatelnému výsledku [14]. Principem rychlé expanze je působení velkých a rychle akcelerujících sil na palatinální šev i laterální zuby maxilly. Aktivací šroubu expanzního aparátu vzniká potřebná síla. Pokud překročí její velikost hranici odolnosti švu a pohybu zubů, dochází ke změně sklonu alveolárního výběžku horní čelisti, kotevní zuby se vyklánějí vestibulárně a postupně se rozvolňuje patrový šev a další cirkummaxilární sutury [14]. Tento typ léčby je kratší než u pomalé expanze. Při hodnocení retence však častěji dochází k recidívě, obzvláště v mezišpičákové vzdálenosti v horním zubním oblouku [13]. Její hlavní indikací jsou pacienti s jednostranným nebo oboustranným zkříženým skusem, malokluze II. třídy, oddělení 1, III. třídy, pacienti s rozštěpem rtu a patra. Kontraindikací pro její použití jsou zkřížený skus jednoho zubu, otevřený skus, velký úhel mandibulární linie, výrazné vertikální skeletální disproporce a nespolupracující pacient [12, 13, 17, 18].

O **chirurgicky asistované rychlé palatinální expanzi** hovoříme, pokud se využívá kombinace ortodontie a chirurgického zákroku k rozvolnění švu. Využíváme ji u pacientů po ukončení růstu a uzavření palatinální

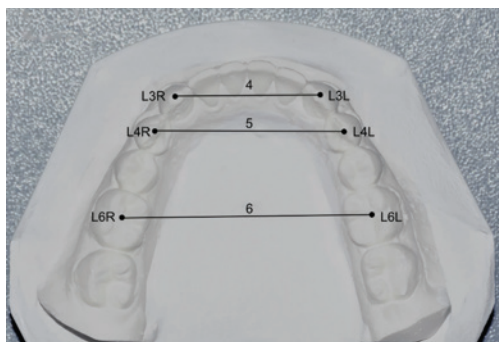
Obr. 1
Přehled metod rozšíření horní čelisti. Upraveno z [13].

Fig. 1
Overview of maxillary expansion. Modified from [13].



Obr. 2

Sádrový odlitek a způsob měření. 4 – vzdálenost mezi hroty dolních špičáků L3L a L3R (mm), 5 – vzdálenost mezi hroty vestibulárních hrbolek prvních dolních premolárů L4L a L4R (mm), 6 – vzdálenost mezi středem meziodistální okluzní rýhy prvních dolních molárů L6L a L6R (mm). Inspirováno [32].

**Fig. 2**

Plaster cast and method of measurement. 4 – distance between the tips of the lower canines L3L and L3R (mm), 5 – distance between the tips of the first lower premolars L4L and L4R (mm), 6 – distance between the centre of the occlusal groove of the first lower molars L6L and L6R (mm). Inspired by [32].

sutury s transversálním deficitem horní čelisti, s hypoplazií horní čelisti způsobenou rozštěpem patra a ke zúžení širokých bukálních koridorů [13].

Podle způsobu kotvení a přenosu sil na tkáň skeletu horní čelisti se aparáty dělí na dentálně kotvené (hyrax, Issacsonův expandér), kotvené na zubech a měkkých tkáních (Haasův typ, Derichsweilerův typ), skeletálně kotvené (metoda MARPE) a hybridní aparáty (kotvené k zubům a skeletu). Mezi nejčastěji používané pomalé expanzní aparáty patří snímatelné expanzní aparáty deskového typu, dále Shwartzův snímací expandér, snímací aparáty s Coffinovými pružinami a palatinální zařízení typu Quad helix, NiTi expandér, W wire expandér, Spring Jet a mnoho dalších [13, 17, 19].

Stručný přehled metod maxilární expanze je uveden na **obr. 1** [13].

Metody hodnocení symetrie dolní čelisti a TMK

Posouzení asymetrie dolní čelisti a TMK hodnotíme především na výstupech rentgenových zobrazovacích metod dvourozměrných či trojrozměrných [4, 15, 20, 21, 22].

Nejčastějším zobrazením je ortopantomogram (OPG), který se běžně používá v klinické praxi [1, 11]. Kromě OPG můžeme dolní čelist hodnotit na různých dalších projekcích (kefalogram, šikmý snímek dolní čelisti, transkraniální projekce na TMK, tzv. boční Schüllero-va projekce s otevřenými či zavřenými ústy,

submento-vertex projekce – SMV) [5, 13]. Při použití různých metod 2D konvenční radiografie se vyskytují jistá omezení, neboť 3D struktury jsou promítány na 2D plochu, což velmi omezuje přesné lokální zobrazení [21] v podobě strukturální superimpozice (překrývání) v různých oblastech kraniofaciálního skeletu. Dalším velkým nedostatkem je zvětšení, disproporční rozšíření, nízká rozlišovací schopnost a zkreslení obrazu. V neposlední řadě i 2D zobrazení (měření bodů, linie a úhlů) nemohou dobře znázornit, změřit a analyzovat trojrozměrné anatomické struktury [3, 19, 22, 23, 24].

Z tohoto důvodu s výhodou používáme trojrozměrné zobrazení, ve stomatologii typicky pomocí výpočetní tomografie s kuželovým svazkem (cone beam computer tomography, CBCT). CBCT, poskytující vysoké rozlišení, umožňující v přibližně skutečných rozměrech (poměr 1:1) reálnou kvalifikaci i kvantifikaci kostních tkání obličeje daného jedince bez výrazného zvětšení nebo zkreslení [8, 19, 23, 25, 26, 27]. Na základě softwaru lze navíc ze CBCT segmentací dolní čelisti sestavit tzv. personalizovaný 3D digitální model dolní čelisti, který umožňuje překrytí obou stran a přímou vizualizaci morfologických a polohových rozdílů v symetrii stran [8, 28].

Dalšími možnostmi jsou analýza modelů [7, 29, 30, 31, 32, 33, 34, 35], objemové hodnocení hemimandibuly [1] či měření na faciálním scanu [21].

Cílem tohoto přehledu je shrnout co nejvíce současných publikovaných poznatků o změnách na dolní čelisti a v oblasti TMK u pacientů s jednostranným zkríženým skusem po léčbě pomocí rychlé maxilární expanze (RME) a posoudit výsledky této metody pomocí klinického obrazu stomatognátního systému pacientů, analýzy modelů chrupu, měření na ortopantomogramech, analýzy submento-vertexových rentgenogramů, měření na dálkových bočních snímcích hlavy, měření na postero-anteriorních snímcích hlavy a hodnocení CBCT.

MATERIÁL A METODIKA

Strategie vyhledávání, výběr studie a sběr dat

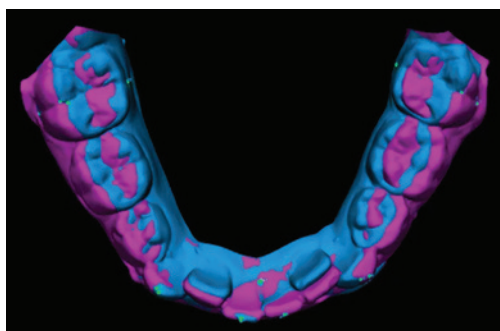
V odborné literatuře bylo provedeno systematické vyhledávání relevantních článků zabývajících se účinky RME na mandibulu a čelistní kloub prostřednictvím tří elektronických databází PubMed/Medline (<http://www.ncbi.nlm.nih.gov>), Scopus (<http://www.scopus.com/home.uri>) a Embase (<http://www.embase.com>). V rámci výzkumného procesu byly

Obr. 3

Superimpozice digitálních modelů dolního zubního oblouku před léčbou a po léčbě jako příklad reakce dolní čelisti na RPE. Modře výchozí stav, fialově stav po léčbě. Převzato z článku [30], kde publikováno pod licencí CC BY 4.0.

Fig. 3

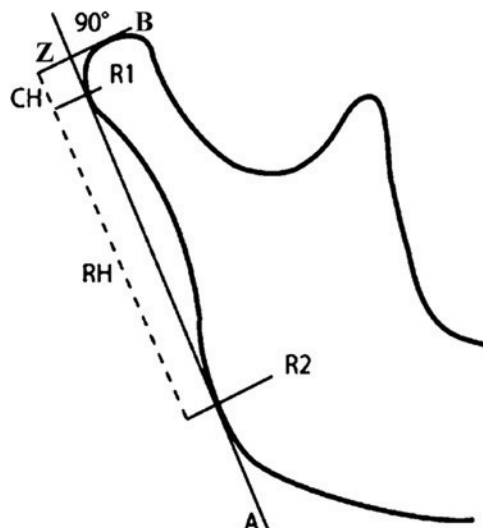
Superimposition of pre- and post-treatment digital models of the mandible shown as example of mandibular response to RPE. Baseline situation is shown in blue, post-treatment condition in purple. Reproduced from [30], where published under the CC BY 4.0 licence. www.creativecommons.org/licenses/by/4.0/



vybrány práce v anglickém jazyce publikované v období od 1. ledna 1999 do 27. března 2023 s použitím následujících klíčových slov: „RME“, „jednostranný zkřížený skus“, „mandibula“, „TMK“, „dentální, dentoalveolární a skeletální změny“ a „rostoucí pacient“. Při prvotním výběru jsme zařadily 352 potenciálních publikací, u kterých jsme nejprve přečetly názvy a abstrakty. Dodatečně jsme provedly ruční vyhledávání ze seznamu literatury vybraných článků s cílem najít další relevantní publikace. Následně jsme z nich vyselektovaly 49 studií. Pokud nalezený článek po přečtení textu v plném znění zcela vyhovoval všem kritériím pro zařazení, zahrnuly jsme jej do konečného výběru. Vyloučily jsme ty studie, které splňovaly alespoň jedno z výše uvedených vylučovacích kritérií.

Zahrnuty byly publikace splňující následující kritéria:

1. Účastníci: rostoucí pacienti se smíšeným nebo stálým chrupem s jednostranným zkříženým skusem bez symptomatologie dysfunkce TMK.
2. Léčba: RME.
3. Srovnání: Hodnocení pacientů před RME a po RME.
4. Výsledek: Lineární, úhlová a objemová měření dentálních, dentoskeletálních a skeletálních změn na mandibule a čelistním kloubu před a po RME pomocí OPG, postero-anteriorní RTG (P-A RTG), CT a hodnocení dentálních nebo dentoalveolárních účinků na modelech.
5. Typy studií: průřezové, randomizované, nerandomizované klinické studie, prospektivní nebo retrospektivní (observační, klinické) studie, systematické přehledy.



Obr. 4

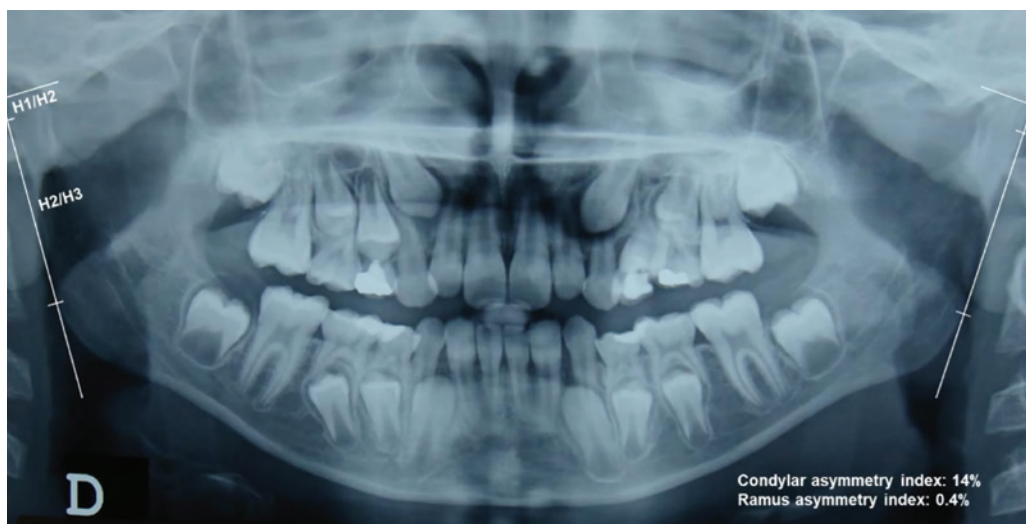Metoda podle Habets a kol. R1 a R2 označují nejvíce prominující body dorzální strany ramu; linie A je tečnou k ramu a linie B je vedena od nejsilnějšího bodu snímku kondylu kolmo k linii A. Jejich průsečíkem je bod Z. Vzdálenost mezi bodem Z a bodem R1 se nazývá výška kondylu (CH). Převzato z [36].

Fig. 4

Method according to Habets et al. R1 and R2 indicate the strongest lateral points of the image; line A is tangential to the ramus and line B was drawn from the strongest point of the condyle image perpendicular to line A. The intersection of two lines is the point Z. The distance between the point Z and point R1 is called the condyle height (CH). Adapted from [36].

Vyloučeny byly články obsahující kritéria vyloučení:

1. Studie zahrnující pacienty s rozštěpem rtu a patra nebo kraniofaciálními syndromy.
 2. Studie případů s extrakcemi stálých zubů, s předchozí ortodontickou léčbou a expanzní léčbou spojenou s jinými typy zákroků (obličejová maska).
 3. Studie in vitro, na zvířatech, dále studie s nejasnou diagnózou a špatně definovanými znaky léčebné strategie a aparátu.
- Z každého zahrnutého článku byly do vytvořené tabulky Microsoft Office Excel 2013 (Microsoft Corporation, Redmond, Wa, USA) evidovány tyto získané údaje: údaje o publikaci (jména autorů, datum publikace); typ studie, metodika sběru dat; průměrný věk pacientů, index kostní zralosti, diagnóza; typ aparátu, aktivní protokol; velikost souboru, kontrolní skupiny a výsledek studie.

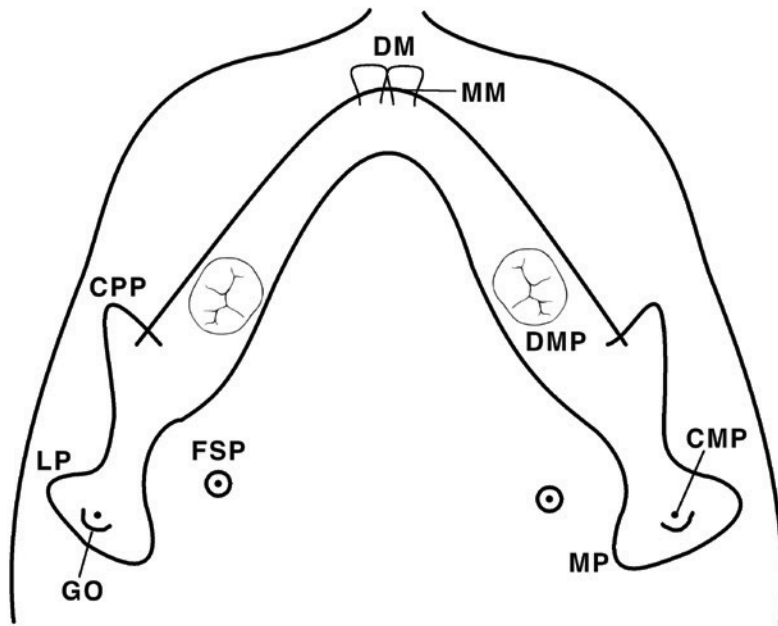


Obr. 5

OPG pacienta se smíšeným chrupem s pravým jednostranným zkříženým skusem. Obrázek ilustruje použití metody podle Habets a kol. H1/H2: výška kondylu; H2/H3: výška ramene. Převzato z [11], kde publikováno pod licencí CC BY 4.0.

Fig. 5

OPG of a mixed dentition patient with a right unilateral posterior crossbite. The figure illustrates the application of the method according to Habets et al. H1/H2: condyle height; H2/H3: ramus height. Reproduced from [11], where published under the CC BY 4.0 licence. www.creativecommons.org/licenses/by/4.0/



Obr. 6
Rentgenové orientační body v projekci submento-vertex: středová linie zubů (DM); distální molárový bod (DMP); střední linie dolní čelisti (MM); bod foramen spinosum (FSP); bod koronoidního výběžku (CPP); střední bod kondylu (CMP); bod uprostřed mezi mediálním pólem (MP) a laterálním pólem (LP) hlavice kondylu; goniální bod (GO). Inspirováno [37].

Fig. 6
Submentovertex radiograph landmarks: dental midline (DM); distal molar point (DMP); mandibular midline (MM); foramen spinosum point (FSP); coronoid process point (CPP); condylar midpoint (CMP), midline point between medial pole (MP) and lateral pole (LP) of the head of condyle; gonial point (GO). Inspired by [37].

Vybrané články byly následně rozděleny do šesti skupin na základě různých typů měření:

1. Modelová analýza

Metodu měření a referenční body transverzálních dentoalveolárních změn zubního oblouku dolní čelisti u pacientů po RME na konvenčních nebo 3D digitalizovaných modelech s využitím superimpozice v určených časových intervalech ukazují **obr. 2, 3**.

2. Měření na OPG

V roce 1988 popsal Habets a kol. [36] techniku měření ramen dolní čelisti na OPG. Tato metoda (**obr. 4, 5**) se používá ke zhodnocení výšek kondylů (CH), ramen (CR), kondylů i ramen dolní čelisti (CH+CR) s následným porovnáním pravé a levé strany u pacientů s jednostranným zkříženým skusem, tzv. index asymetrie (AI).

3. Analýza rentgenogramů v projekci submento-vertex (SMV)

Tyto snímky slouží k hodnocení dentálních, skeletálních a polohových asymetrií mandibuly v příčném a předozadním rozměru vzhledem k lebeční spodině. Jejich výhodou je, že nejsou ovlivněné rotací hlavy pacienta při jejich pořizování. Na snímcích SMV rozlišujeme sedm orientačních bodů (**obr. 6**) a dva souřadnicové systémy (**obr. 7**).

4. Měření na laterálních snímcích lebky

Na laterálních kefalogramech se provádí hodnocení změn polohy zubů a vztahů skeletu lebky v rovině vertikální a sagitální pomocí lineárních a úhlových parametrů (**obr. 8**).

5. Měření na postero-anteriorních snímcích

Postero-anteriorní snímky poskytují z dvojrozměrných RTG vyšetření nejpřímější hodnocení příčné dentoskeletální asymetrie dolní čelisti [2, 3] (**obr. 9**).

6. Hodnocení CBCT

Měření kraniofaciálních struktur na dvourozměrných kefalogramech má řadu omezení, jak bylo již mnohokrát v literatuře popsáno [1, 3, 6, 8, 19, 22]. V současnosti umožňuje ortodontistům překonat nepřesnosti měření na 2D snímcích všudypřítomná CBCT, která je považována za nejpřesnější metodu hodnocení dentoskeletálních struktur orofaciální soustavy [18, 24]. Příkladem je měření pozice kondylů a velikosti kloubního prostoru (**obr. 10, 11**).

VÝSLEDKY

Změny na mandibule a TMK

1. Modelová analýza

Ve studiích [7, 28, 29, 30, 31, 32, 33, 34, 35] se měřila v dolním zubním oblouku okluzální vzdálenost mezi hroty dočasných nebo stálých špičáků, lingválně u krčkového gingiválního okraje dočasných nebo stálých špičáků, u dolních prvních molárů okluzální vzdálenost mezi meziobukálními hroty nebo středy meziodistální okluzní rýhy a vzdálenost mezi lingválním gingiválním okrajem, u dolních prvních premolárů okluzní vzdálenost mezi hroty bukálních hrbolek, délka a obvod zubního oblouku a sklon dočasných nebo stálých špičáků, prvních stálých molárů a v jedné studii i řezáků [31]. V jednotlivých studiích neměřili autoři všechny vzdálenosti.

Alvés a kol. [28] ve svém přehledovém článku popisují změny při použití expandéru Haasova typu. Jako krátkodobé dentoalveolární změny (1,1 roku po RME) uvádí signifikantní zvětšení dolní mezišpičákové vzdálenosti o 0,9 mm a mezi druhými dolními dočasnými moláry o 0,7 mm. Z dlouhodobých změn byl zjištěn po 28 měsících po RME pouze významný nárůst o 0,9 mm mezišpičákové vzdálenosti mandibuly a za 3,2 roku při použití pryskyřičného expandéru významné zvětšení o 1,0 mm v mezišpičákové vzdálenosti, o 1,8 mm ve vzdálenosti mezi prvními dočasnými moláry, o 1,6 mm mezi druhými dočasnými moláry a 1,9 mm mezi prvními stálými moláry. Dalším významným zjištěním bylo i zmenšení délky zubního oblouku o 0,8 mm, obvodu o 1,2 mm a bukálního sklonu prvních stálých dolních molárů o 7,7°.

Podobné výsledky s obecnou tendencí k rozšiřování dolního zubního oblouku zjistili i Nerder a kol. [7], kdy se průměrná šířka dolního zubního oblouku zvětšila o 0,8 mm ($p < 0,05$). Lima a kol. [29] zaznamenali, že při krátkodobém sledování (po expanzi RME a následném použití snímatelného aparátu) došlo ke zvětšení dolní mezimolárové šířky v okluzní hodnotě o 1,47 mm ($p < 0,001$) a v lingvální hodnotě o 0,97 mm ($p < 0,001$). Vzdálenost mezi lingvální částí dolních špičáků se také významně zvětšila o 0,26 mm ($p < 0,05$). U okluzní mezišpičákové vzdálenosti, délky a obvodu dolního zubního oblouku nebyly zjištěny žádné statisticky významné změny.

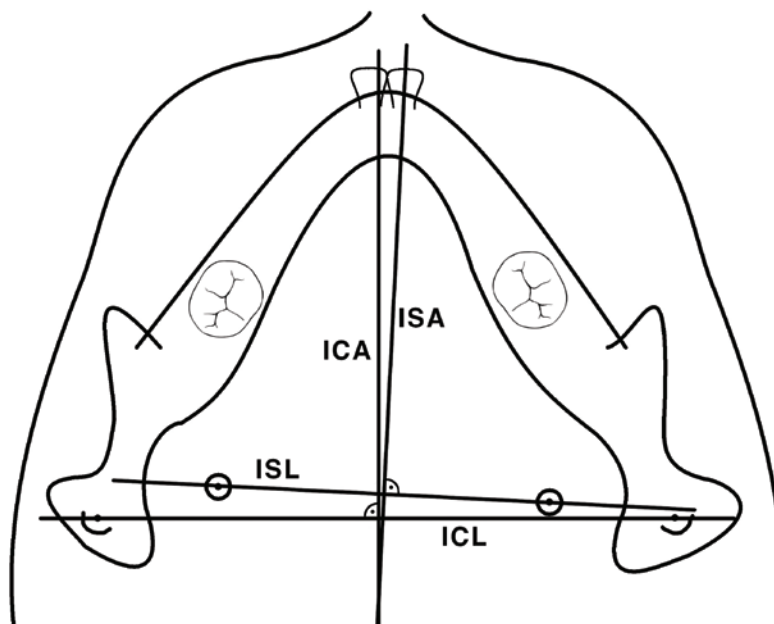
Ugolini a kol. [29] také došli k závěru, že dolní okluzní mezimolárová hodnota se zvětšila o 1,9 mm a lingvální o 0,7 mm, napřímení dolních molárů se zvýšilo o 9°. Úhel napřímení dolních špičáků a řezáků se zvýšil včetně dolní mezišpičákové vzdálenosti se střední silou velikosti účinku. V jiné studii Ugolini a kol. [30] nezjistili žádné statisticky významné rozdíly týkající se proměnných pro dolní zubní oblouk u skupiny, kde byl expandér fixován na horní dočasné moláry. Na rozdíl od předchozí studie nebylo zjištěno statisticky významné zvětšení dolní mezimolárové šířky, ale naopak významné zvětšení angulace (napřímení) dolních stálých molárů a významný nárůst dolní mezišpičákové vzdálenosti (průměrně 1,8 mm) ve skupině s expandérem na stálých zubech před vrcholem puberty.

Naopak ve studii Gokturk a kol. [32], kde se porovnávaly krátkodobé účinky hybridních a konvenčních expanzních zařízení u jedinců ve věku 16–18 let, nebyly zaznamenány žádné významné změny hodnot vzdáleností mezi zuby dolní čelisti ($p > 0,05$).

Ramoglu a Sari [33] nepozorovali žádné změny na dolním zubním oblouku v měření mezimolárové vzdálenosti, zatímco měření mezi špičáky ukázalo zvětšení vzdálenosti o 0,38 mm ($p < 0,001$). Měření mezi dočasnými špičáky však nelze považovat za spolehlivé vzhledem k jejich pohyblivosti při měření v této vývojové fázi.

Výsledky účinků léčby třemi typy přístrojů (aparáty dentální, skeletální a hybridní) popsali Canan a kol. [35]. Měření vzdálenosti mezi špičáky a prvními premoláry nebylo statisticky významně změněno. Pouze vzdálenost mezi dolními moláry byla statisticky významně zvětšena.

Halicioğlu a Yavuz [17] ve své publikaci zkoumali dvě skupiny pacientů, jednu s aparátem hyrax a druhou s expandérem memory typ „N“ (memory screw), s průměrným vě-



Obr. 7

Souřadnicové systémy pro submento-vertexovou radiografickou analýzu: interspinózní linie (ISL), interspinózní osa (ISA), interkondylární linie (ICL), interkondylární osa (ICA). Inspirováno [37].

Fig. 7

Coordinate systems for submentovertex radiographic analysis: interspinosum line (ISL), interspinosum axis (ISA), intercondylar line (ICL), intercondylar axis (ICA). Inspired by [37].

kem 13 let, resp. 12,58 let. Na sádrových modelech měřili vzdálenost mezi špičáky, premoláry a moláry ve třech obdobích. Během léčby se u obou skupin dolní mezišpičáková, mezipremolárová a mezimolárová šířka významně zvýšily, pouze u skupiny s hyraxem se nezvýšila mezipremolárová vzdálenost. V retenční době se opět u skupiny memory screw zvýšily všechny měřené mezizubní vzdálenosti. U konvenčního aparátu typu hyrax nevykazovala dolní mezimolárová vzdálenost žádné statisticky významné změny, ostatní vzdálenosti byly zvětšeny. V celkové době léčby u obou skupin všechny parametry měření na modelu prokázaly statisticky významné zvětšení, pouze u hyraxů byla vzdálenost mezi premoláry bez signifikantních změn.

2. Měření na OPG

Tuto metodu použili k měření ve své studii Lopatiene a kol. [1], Tortarolo a kol. [11], Kilia a kol. [4], Uysal a kol. [37] a Kasimoglu a kol. [38].

Uysal a kol. [37] hodnotili vertikální asymetrii kondylu, ramene a kondylu plus ramene dolní čelisti. Výsledky nevykázaly žádné statisticky významné změny v závislosti na pohlaví ani straně.

Stejně měření prováděli Lopatiene a kol. [1]. Zjistili, že asymetrie mandibuly ve vertikální rovině, výška kondylu, ramene a kondylu plus ramene byly na straně zkříženého skusu statisticky významně nižší (kondyl o 0,26 mm, $p = 0,005$; ramus o 0,33 mm, $p = 0,006$; kondyl plus ramus o 0,59 mm, $p < 0,001$) než na straně bez zkříženého skusu. Mezi pravou a levou stranou nebyly žádné

statisticky významné rozdíly a při porovnání indexů asymetrie mezi studijní a kontrolní skupinou byly všechny indexy asymetrie statisticky významně vyšší u studijní skupiny (kondyl $4,18 \pm 2,06$ %, ramus $0,87 \pm 0,53$ %, kondyl plus ramus $1,16 \pm 0,66$ %, $p < 0,001$).

Tortarolo a kol. [11] zjistili u dětí s jednostranným zkříženým skusem v porovnání s kontrolní skupinou statisticky významně zvýšenou asymetrii pouze mandibulárních kondylů (průměrný index asymetrie 10,7 % pro kondyly a 1,9 % pro ramena, $p < 0,001$), nikoli ramen. Stejně tak nebyl zjištěn žádný rozdíl mezi pohlavími.

Další studie (Kasimoglu a kol. [38]) také potvrdila, že úroveň asymetrie kondylů u pacientů s jednostranným zkříženým skusem byla významně vyšší (v rozmezí od 3,50 do 9,49 %, $p < 0,05$, $p < 0,01$) než u pacientů s I., II. a III. třídou podle Anglea bez zkříženého skusu. Rovněž byly nalezeny i statisticky významné rozdíly při hodnocení úrovně asymetrie kondylů mezi muži a ženami.

Kilic a kol. [4] také potvrdili svým hodnocením OPG snímků, že index asymetrie kondylů byl u pacientů s jednostranným zkříženým skusem významně vyšší (16,6 %, $p < 0,001$) než u osob s normální okluzí, ale nebyly statisticky signifikantní rozdíly pro pohlaví. Kondyly, ramena a kondyly plus ramena mandibuly byly na straně vady menší (kondyly o 0,31 mm, ramena o 0,90 mm, kondyly plus ramena o 1,22 mm; $p < 0,05$) než na straně bez zkříženého skusu.

3. Rentgenogramy v projekci submento-vertex

Lam a kol. [39] ve své studii z roku 1999 zjistili, že bod gonion byl na straně zkříženého skusu vzhledem k souřadnicovému systému relativně dorzálně v průměru o 2,19 mm oproti straně bez zkříženého skusu. Distální molárový bod v předozadním i příčném rozměru byl v průměru o 1,41 mm distálněji a o 2,93 mm ($p < 0,05$) laterálněji na straně se zkříženým skusem ve srovnání se stranou

Obr. 8 Obrázek dostupný pouze v tištěné verzi časopisu. Držitel autorských práv zapovídá reprodukci obrázku v publikaci s otevřeným přístupem.

Obr. 8 The picture is available only in the printed version of the journal. The copyright holder prohibits its reproduction in an Open Access publication.

Obr. 8 Ukázka laterálních kefalometrických měření. 1: SNA°; 2: SNB°; 3: ANB°; 4: SN-PP°; 5: MP-PP°; 6: SN-MP°; 7: N-ANS (mm); 8: ANS-Me (mm); 9: SN \perp ANS (mm), kolmá vzdálenost ANS od roviny sella-nasion; 10: SN \perp PNS (mm), kolmá vzdálenost PNS od roviny sella-nasion; 11: SV \perp A (mm), kolmá vzdálenost mezi bodem A a SV; 12: SV \perp B (mm), kolmá vzdálenost mezi bodem B a SV; 13: PP-OKL°, úhel mezi palatinální a okluzní rovinou; 14: MP-OKL°, úhel mezi mandibulární a okluzní rovinou; 15: U1P-SN°, úhel mezi rovinou sella-nasion a rovinou U1; 16: L1P-MP°, úhel tvořený mandibulární rovinou a rovinou L1; 17: SV \perp U1 (mm), kolmice mezi U1 a rovinou SV; 18: SV \perp L1 (mm), kolmice mezi L1 a rovinou SV; 19: E-Ls (mm), kolmá vzdálenost nejpřednějšího bodu horního rtu od roviny E; 20: E-Li (mm), kolmá vzdálenost nejpřednějšího bodu dolního rtu od roviny E. Převzato z [33] se souhlasem držitele autorských práv.

Fig. 8 An illustration of lateral cephalometric measurements. 1: SNA°; 2: SNB°; 3: ANB°; 4: SN-PP°; 5: MP-PP°; 6: SN-MP°; 7: N-ANS (mm); 8: ANS-Me (mm); 9: SN \perp ANS (mm), the perpendicular distance of the ANS to the sella-nasion plane; 10: SN \perp PNS (mm), the perpendicular distance of the PNS to the sella-nasion plane; 11: SV \perp A (mm), the perpendicular distance of point A from the vertical plane of the sella (SV); 12: SV \perp B (mm), the perpendicular distance of point B from the vertical plane of the sella; 13: PP-OKL°, the angle between the palatal and occlusal planes; 14: MP-OKL°, the angle between the mandibular and occlusal planes; 15: U1P-SN°, the angle between the sella-nasion plane and the U1 plane; 16: L1P-MP°, the angle between the mandibular plane and the L1 plane; 17: SV \perp U1 (mm), the perpendicular distance of U1 to plane SV; 18: SV \perp L1 (mm), the perpendicular distance of L1 to plane SV; 19: E-Ls (mm), the perpendicular distance of the most anterior point on the upper lip to the E plane; 20: E-Li (mm), the perpendicular distance of the most anterior point on the lower lip to the E plane. Reproduced from [33] with the permission of the copyright holder.

bez zkříženého skusu. Kromě toho byly statisticky významně změněny hodnoty středového bodu dolní čelisti o 2,08 mm a zubní středová linie byla o 2,06 mm ($p < 0,05$) vychýlena více laterálně směrem ke straně zkříženého skusu ve skupině se zkříženým skusem.

Pinto a kol. [40] zkoumali morfologické a polohové asymetrie mandibuly. Prokázali, že před léčbou byla strana bez zkříženého skusu delší, a to ve vzdálenosti mezi kondylem a symfýzou o 1,6 mm, mezi kondylem a dolním řezákem o 1,1 mm. Dolní molár a koronoidní výběžek byly umístěny více laterálně (3 mm; $p < 0,01$) a posteriorně (2–3 mm; $p < 0,01$) na zkřížené straně. Po terapii se dolní čelist na straně se zkříženým skusem posunula dopředu a meziálně na stranu bez zkříženého skusu. Po retenci nebyly morfologické asymetrie patrné.

4. Měření na laterálních kefalogramech

Lione a kol. [41] zjistili na laterálních kefalogramech, že po ročním sledování dochází k signifikantnímu snížení vertikálního rozměru obličejové (zmenšení úhlu ML-NSL o $1,1^\circ$ až $1,5^\circ$; $p < 0,001$; a goniového úhlu o $1,3^\circ$ až $1,5^\circ$; $p < 0,05$), což se klinicky projeví jako rotace dolní čelisti proti směru hodinových ručiček při použití lepeného (akrylového) expandéru. U kroužkového expandéru dochází k menšímu distálnímu posunu dolní čelisti. Zmenšení úhlu SNB, zvětšení úhlu ANB a ML/NSL (nebo SN-Go.Gn) může souviset s retrakcí mandibuly a s její rotací ve směru hodinových ručiček [4, 15]. V sagitální rovině nebyly zjištěny žádné statisticky signifikantní změny v poloze mandibuly.

Další laterální kefalometrická studie provedená Rossim a kol. [42] zjistila, že při použití lepených expandérů došlo ke zvětšení hodnot přední obličejové výšky (N-Me) o 2,65 mm ($p < 0,01$), přední dolní třetiny (NAS-Me) o 0,59 mm ($p < 0,05$) a zadní výšky obličejové (S-Go) o 1,50 mm ($p < 0,01$). Směr růstu dolní čelisti byl konstantní, nedošlo k rotaci mandibuly ve směru hodinových ručiček.

Ramoglu a Sari [33] publikovali ve své studii výsledky laterální kefalometrie u pacientů s průměrným věkem 8,78 roku léčených pomocí modifikovaného pryskyřičného aparátu. Došli k závěru, že mandibula rotovala směrem dolů a dozadu a zvýšila se dolní přední obličejová výška. Tuto tendenci potvrdily signifikantně významně zvýšené hodnoty ANS-Me (o 1,29 mm; $p < 0,05$), úhlů $SN^{\wedge}MP$ (o $1,59^\circ$; $p < 0,001$), $MP^{\wedge}PP$ (o $1,67^\circ$; $p < 0,001$) a pokles $SV \perp B$ (o 1,32°; $p < 0,05$). Dolní řezáky

($liiP^{\wedge}MP$ a $SV \perp lii$) i proměnné měkkých tkání ($LS-E$ a $Li-E$) byly stabilní.

Ileri a Basciftci [43] zkoumali soubor pacientů s průměrným věkem 13,3 roku léčených modifikovaným pryskyřičným expandérem, který měl zabránit bilaterálnímu expanznímu efektu na straně bez zkříženého skusu. Zjistili významné změny na laterálním snímku v předozadní pozici dolní čelisti. U léčených pacientů došlo ke statisticky významnému zmenšení vzdálenosti bodu B od kolmice k rovině sella-nasion ($SV-B$) o 0,66 mm ($p < 0,05$). Postavení bodu B v rovině A-P má přímý vliv na rotaci mandibuly. Ve vertikální rovině bylo zjištěno významné zvětšení úhlu $MP-OKL$ o $2,02^\circ$ ($p < 0,05$), úhlu ANB o $0,64^\circ$ ($p < 0,001$) a dolní výšky obličejové (ANS-Me) u léčené skupiny o 1,07 mm ($p < 0,05$). Tyto změny v léčené skupině naznačovaly natočení okluzní roviny a mandibuly ve směru hodinových ručiček, zatímco v sagitální rovině nebyl shledán žádný významný posun.

Podobné výsledky ukázala krátkodobá studie Gokturka a kol. [32]. Byly měřeny laterální kefalogramy pacientů s průměrným věkem 16,9 roku léčených hybridním a konvenčním akrylátovým aparátem. U obou skupin se významně snížila vzdálenost bodu B k vertikální rovině (B-VR) o 1,14 mm ($p < 0,05$). Naopak vzdálenost bodu B k horizontální rovině (B-HR) se zvýšila o 2,57 mm ($p < 0,001$), úhel ANB o $2,17^\circ$ ($p < 0,001$), hodnoty SN/MP se v obou skupinách významně zvýšily o $1,49^\circ$ ($p < 0,001$) a hodnota ANS-Me se zvýšila o 2,18 mm ($p < 0,01$). Výsledky ukázaly z hlediska vertikálního pohybu výraznou

Obr. 9 Obrázek dostupný pouze v tištěné verzi časopisu. Držitel autorských práv zapovídá reprodukci obrázku v publikaci s otevřeným přístupem.

Obr. 9 The picture is available only in the printed version of the journal. The copyright holder prohibits its reproduction in an Open Access publication.

Obr. 9

Postero-anteriorní kefalometrické orientační body: Lateroorbitální bod (Lo). Zygomatický bod (Z). Maxilární bod (Mx). Nosní bod (Nc). Antegonium (Ag). Horní stolička (Um). Dolní stolička (Lm). Postero-anteriorní kefalometrické roviny: frontální rovina (FFP) a okluzní rovina. Postero-anteriorní kefalometrická měření: (1) šířka obličejové (Zr-Zl), (2) šířka horní čelisti (Mxr-Mxl), (3) šířka nosu (Ncr-Ncl), (4) šířka dolní čelisti (Agr-Agl), (5) šířka pravé horní čelisti (Mxr-FFP), (6) šířka levé horní čelisti (Mxl-FFP), (7) vztah pravé stoličky (Umr-Lmr) a (8) vztah levé stoličky (Uml-Lml). Měření (7) a (8) posterior overjet. Převezato z [17] se souhlasem držitele autorských práv.

Fig. 9

Postero-anterior cephalometric landmarks: Lateroorbitale (Lo). Zygomatic (Z). Maxillary (Mx). Nasal (Nc). Antegonium (Ag). Upper molar (Um). Lower molar (Lm). Postero-anterior cephalometric planes: frontal face plane (FFP) and occlusal plane. Postero-anterior cephalometric measurements: (1) face width (Zr-Zl), (2) maxillary width (Mxr-Mxl), (3) nasal width (Ncr-Ncl), (4) mandibular width (Agr-Agl), (5) right maxillomandibular width (Mxr-FFP), (6) left maxillomandibular width (Mxl-FFP), (7) right molar relation (Umr-Lmr), and (8) left molar relation (Uml-Lml). (7) and (8) posterior overjet. Reproduced from [17] with the permission of the copyright holder.

posteriorní rotaci dolní čelisti a zvětšení dolní obličejové výšky u obou skupin, což mohlo být způsobeno výraznou extruzí maxilárních molárů. U hodnoty Li-E a IMPA nebyla zjištěna statisticky významná změna ani u jedné skupiny ($p > 0,05$) (**obr. 8**).

5. Měření na P-A kefalogramech

Halicioğlu [17] ve své publikaci zkoumal dvě skupiny pacientů (s průměrným věkem 13, resp. 12,58 roků) léčené aparátem memory screw (aktivace šroubu šestkrát denně, relativně nízké síly) a aparátem hyrax (aktivace dvakrát denně). Analyzoval P-A snímky (**obr. 9**) ve třech obdobích. Během léčby (T1-T2) zjistil u obou skupin pacientů statisticky významný pokles pravé (Mxr-FFP) a levé (Mxl-FFP) maxilomandibulární šířky (u skupiny s memory screw Mxr-FFP o 0,86 mm a Mxl-FFP o 1,22; u skupiny s hyraxem Mxr-FFP o 0,95 mm a Mxl-FFP o 0,89 mm; $p < 0,001$), všechny ostatní posteroanteriorní parametry měly statisticky významný nárůst (šířka dolní čelisti Agr-Agl u memory screw 0,71 mm, u hyraxu 1,05 mm; vztah pravých molárů Umr-Lmr u memory screw 4,66 mm, u hyraxu 4,78 mm; vztah levých molárů Uml-Lml u memory screw 5,22 mm, u hyraxu 5,22 mm; $p < 0,001$). V retenční době (T2-T3) se zvětšila šířka dolní čelisti (Agr-Agl) o 1,25 mm u skupiny s memory screw, o 1,47 mm ve skupině s hyraxem; ($p < 0,001$), vztah molárů pravé strany (Umr-Lmr) se změnil o 0,10 mm a u molárů levé strany (Uml-Lml) o 0,12 mm ($p < 0,01$) u aparátu s memory screw. A na konci všech sledovaných období (T3-T1) vykazovala pravá a levá maxilomandibulární šířka statisticky významný pokles (u skupiny s memory screw Mxr-FFP o 0,85 mm a Mxl-FFP o 1,08 mm; u skupiny s hyraxem Mxr-FFP o 0,84 mm a Mxl-FFP o 0,78 mm; $p < 0,001$). Všechny ostatní posteroanteriorní parametry vykazovaly statisticky významný nárůst (Agr-Agl u memory screw o 1,96 mm, u hyraxu 2,52 mm; Umr-Lmr u memory screw 4,76 mm, u hyraxu 4,70 mm; Uml-Lm u memory screw 5,34 mm, u hyraxu 4,32 mm; $p < 0,001$).

Studie Perillo a kol. [44] hodnotila transversální dentoskeletální účinky na P-A snímcích u pacientů s RME. Hodnocení změn ukázalo, že ve skupině RME bylo pozorováno signifikantní zvětšení šířky dolních molárů přibližně o 2,67 mm ($p < 0,01$). Toto zjištění podporuje tvrzení, že může docházet k napřímení dolních molárů. V dalších měřeních, jako je šířka kondylů (vzdálenost mezi body na laterálním pólu hlavice obou kondylů), bigo-

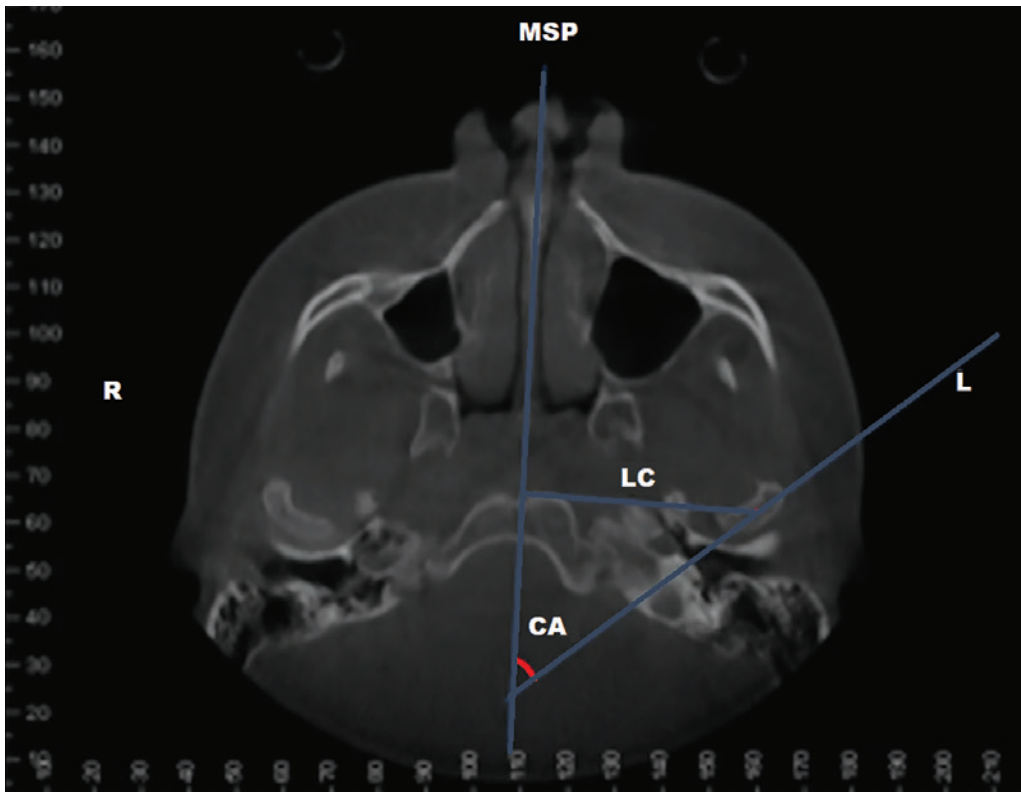
niální šíře (vzdálenost mezi body Gonion (Go) nacházejícími se v goniovém úhlu dolní čelisti) a antegoniální šíře (vzdálenost mezi body Antegonion (Ag) nacházejícími se v antegoniálním zářezu) nebyly zjištěny signifikantní změny.

Ileri a Basciftci [43] zjistili u souboru pacientů léčených modifikovaným pryskyřičným expandérem na frontálním (P-A) kefalogramu zvětšení šířky dolní čelisti (nárůst o 1,83 mm na širší straně a snížení o 0,12 mm na užší straně pacienta, $p < 0,05$). Autor tuto skutečnost připisuje použitému typu akrylátového expandéru, který může napřímít dolní moláry.

6. Hodnocení CBCT

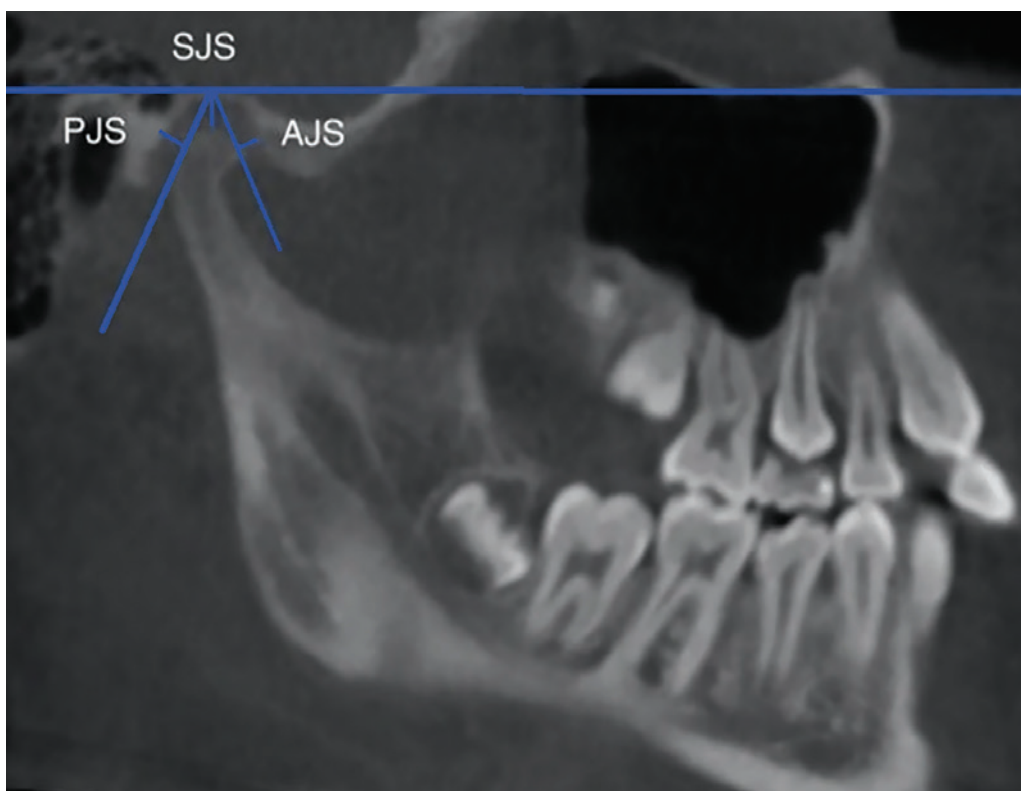
RME vyvolává remodelaci kondylů a modifikaci kloubních prostor [8, 10, 45]. Leonardí a kol. [8] na základě snímků z konvenční tomografie zjistili, že před léčbou nebyly přítomny statisticky významné rozdíly v poloze kondylu v glenoidální jamce mezi stranou se zkříženým skusem a stranou bez zkříženého skusu. Naměřené hodnoty kloubních prostorů (AS-přední, SS-horní a PS-zadní) u pacientů se zkříženým skusem byly téměř shodné s kontrolní skupinou. Po léčbě se všechny tři kloubní prostory na obou stranách pacienta zvětšily. Statisticky významné změny byly na straně zkříženého skusu v horní diskotemporální dutině (AS, 0,37 mm; $p < 0,001$), v zadním prostoru (PS, 0,34 mm, $p < 0,001$), v předním prostoru (AS, 0,16 mm, $p < 0,01$) a na straně nezkríženého skusu pouze v horní diskotemporální dutině (SS, 0,28 mm, $p < 0,001$) při zachování symetrického vztahu mezi kondylu a glenoidálními jamkami.

Wang a kol. [12] hodnotili změny v postavení kondylu (CP), včetně předního (AJS), horního (SJS) a zadního kloubního prostoru (PJS), laterálního postavení kondylu (LC) a kondylového úhlu (CA), který svírá midsagitální rovina s přímkou procházející nejpřednějším a nejzadnějším bodem kondylu na CBCT. Před léčbou (T0), šest měsíců po RME (T1) a po terapii fixním aparátem (T2) u experimentální skupiny ($n = 19$) a v T0 a T2 u kontrolní skupiny ($n = 22$). Na straně zkříženého skusu bylo zjištěno významné zvýšení LC (0,83 mm; $p = 0,039$) a CA ($2,1^\circ$, $p = 0,007$) a na straně nezkríženého skusu bylo u pacientů pozorováno významné zvýšení SJS (0,21 mm, $p = 0,027$) a LC (1,35 mm, $p = 0,001$) mezi T0, T1 a T2. V kontrolní skupině bylo zjištěno významné zvýšení LC (na levé straně o 1,19 mm, $p < 0,001$, na pravé straně o 0,75 mm, $p = 0,012$) mezi T0 a T2 (**obr. 10, 11**).



Obr. 10
Orientační body a měření
v axiálním řezu kondylu.
Laterální poloha kondylu
(LC). Kondylární úhel (CA).
Střední sagitální rovina
(MSP). Inspirováno [12].

Fig. 10
Landmarks and measurements
in the condylar axial section.
Lateral position of condyle
(LC). Condylar angle (CA).
Midsagittal Plane (MSP).
Inspired by [12].



Obr. 11
Orientační body a měření
v korigovaném sagitálním
řezu. Horizontální referenční
rovina (RF) je rovnoběžná
s Frankfurtskou horizontálou
a prochází nejvyšším bodem
glenoidální jamky. Nejvyšší
bod kondylu (SC) na RF,
nejpřednější bod kondylu
(AC) a nejzadnější bod
kondylu (PPC) byly určeny
pomocí kolmého průsečíku
SC s RF a tečny vedené
přes nejvýznamnější přední
a zadní aspekt kondylu.
Horní kloubní prostor (SJS).
Přední kloubní prostor (AJS).
Zadní kloubní prostor (PJS).
Inspirováno [12].

Fig. 11
Landmarks and measurements
in the corrected sagittal
section. RF horizontal reference
plane parallel to the Frankfurt
horizontal and passing
through the highest point of
the glenoid fossa. The highest
point of the condyle (SC) on
the RF, the most anterior point
of the condyle (AC), and the
most posterior point of the
condyle (PPC) were determined
by the perpendicular intersection
of the SC with the RF and
a tangent line drawn through
the most prominent anterior
and posterior aspects of the
condyle. Superior joint space
(SJS). Anterior joint space
(AJS). Posterior joint space
(PJS).
Inspired by [12].

Podle výsledků Fastuca a kol. [45] u rostoucích pacientů s funkčním zkříženým skusem není postavení kondylů před léčbou symetrické a tento stav se zlepšil 12 měsíců po léčbě. Kondyly se posunuly ventrálně a laterálně, posun kaudálně nebyl tak významný. Statisticky významné změny byly pouze v laterálním směru mezi stranou bez zkřížení

(2,08 mm, $p < 0,05$) a stranou se zkřížením (0,78 mm, $p < 0,05$).

McLeod a kol. [46] analyzovali ve své studii postavení kondylů před maxilární expanzí a po ní pomocí měření 2D konstrukčních bodů na CBCT. Změny v postavení kondylů vůči glenoidální jamce byly v obou skupinách malé (1,9 mm v průměru pro obě skupiny).

Většina změn polohy kondylů nebyla statisticky ani klinicky významná mezi léčenou a kontrolní skupinou.

Evangelista a kol. [10] došli k závěru, že skupina bez zkříženého skusu vykazovala větší výšku kondylů na pravé straně ve srovnání s levou stranou a ve srovnání se skupinou se zkříženým skusem byla zkřížená strana menší o 0,49 mm a strana bez zkříženého skusu o 0,46 mm ($p < 0,05$) a také celkovou výšku ramus mandibulae (0,80, $p < 0,05$). Tyto zjištěné asymetrie mandibuly byly statisticky významné i pro meziskupinové srovnání. Ani jedna ze skupin nevykazovala asymetrii v glenoidální jamce. Měření délky dolní čelisti (Co-Gn) před RME ukázalo signifikantní rozdíl mezi skupinami pacientů se zkříženým skusem a bez zkříženého skusu. Průměrné rozdíly tohoto rozměru byly $-0,61 \text{ mm} \pm 1,14$ ($p < 0,05$).

Cardinal a kol. [3] měřili ve své studii na CBCT délku koronoidního výběžku a kondylu u pacientů s UPC a bez něj. U skupiny UPC byl zjištěn významný rozdíl mezi délkou zkřížené a nezkřížené strany koronoidních výběžků (1,02 mm, $p < 0,01$). U kondylů ve skupině UPC však stejný rozdíl nebyl pozorován. Mezi skupinami nebyly zjištěny žádné významné rozdíly. Koronoidní výběžek byl tedy u jedinců s UPC asymetrický, ale klinicky nebyl tento náález považován za významný.

DISKUSE

Cílem tohoto sdělení bylo shrnout dosažené poznatky o asymetrii dolní čelisti u pacientů s jednostranným zkříženým skusem a následné změny po její terapii fixními expanzními aparáty. Pouze jedna studie použila snímací expanzní aparát [7]. Účinky léčby této vady pomocí RME na horní čelist jsou velmi dobře prokázány v transverzálním, vertikálním i anteroposteriorním směru. Změnami na dolní čelisti se zabývá v literatuře pouze málo studií s často protichůdnými, nejednoznačnými závěry. Ve skupině měření na modelech prokazují některé studie rozšíření dolní mezimolárové a mezišpičákové vzdálenosti [7, 17, 28], jiné pouze zvětšení mezimolárové vzdálenosti a napřímení molárů [29, 34, 35], jiné naopak rozšíření mezišpičákové vzdálenosti a napřímení molárů [28, 31] a studie Gokturka a kol. [32] nezjistila žádné signifikantní změny při analýze modelů.

Studie zabývající se měřením asymetrie na OPG prokázaly přítomnost zvýšeného indexu asymetrie pouze kondylů u tří autorů [4, 11, 38]. Lopatiene a Trumpyte [1] zjistili existenci zvýšeného indexu ve všech měřených para-

metrech (kondyl, ramus, kondyl plus ramus). Pouze Uysal a kol. [38] neprokázali žádné statisticky významné rozdíly mezi pacienty s UPCB a normální okluzí. Výsledky většiny studií [1, 4, 11] se shodují v tom, že nejsou statisticky významné rozdíly mezi pohlavími ve vertikální asymetrii kondylů.

Na SMV snímcích se Pinto [40] a Lam [39] shodli s umístěním dolních molárů více laterálně a distálně s vychýlením střední zubní linie směrem ke straně zkříženého skusu.

Analýzy laterálních kefalogramů zjistily, že použitý typ expandéru může ovlivnit rotaci dolní čelisti po terapii UPCB. Studie [32, 33, 43] popsaly, že při léčbě akrylovým expandérem došlo ke zvýšení hodnot úhlu ANB, zvýšení dolní obličejové výšky a k rotaci mandibuly ve směru hodinových ručiček. Naopak Lione a kol. [41] zjistili opačný efekt u akrylového expandéru, a sice rotaci mandibuly proti směru hodinových ručiček se sníženým vertikálním rozměrem obličejové části, ale u kroužkového hyraxu mohla souviset retrakce mandibuly s rotací ve směru hodinových ručiček se sníženým úhlem SNB a zvýšeným goniovým úhlem [47]. Rossi a kol. [42] změřili větší přední i zadní výšku obličejové části bez změny rotace mandibuly.

V souborném přehledu Kotarska a kol. [47] uvádí, že RME může pozitivně působit jako doplněk léčby u pacientů s II. třídou se zúženou transverzální šíří horní čelisti, která vzniká jako nedostatečná „autokorekce“ distokluze během růstu [48, 49]. Toto zlepšení transverzálního rozměru horní čelisti by mělo usnadnit prořezávání zubů i růst dolní čelisti podle konceptu „noha do boty“ [50].

Nejvíce statisticky prokazatelné změny na mandibule u pacientů s UPCB hodnocené na CBCT jsou v délce mandibuly, celkové výšce ramus mandibulae, ve výšce kondylů a v jejich pozici ve fossa glenoidalis [10, 12, 29]. Tyto odchylky vznikají zřejmě v důsledku vychýlení skeletu dolní čelisti směrem ke straně zkříženého skusu [11, 12]. Část autorů popisuje posun kondylu na straně zkříženého skusu dozadu, kraniálně a laterálně a na straně kontralaterální dopředu, kaudálně a mediálně jako jeho zvýšený kompenzační růst [7, 8]. Jiné studie neprokázaly žádné rozdíly mezi stranou zkříženého skusu a kontralaterální stranou u jedinců před léčbou RME a po ní [3, 7, 8, 45]. Část 3D studií ukázala podobné nálezy i u pacientů s normální okluzí [10]. Tortarolo a Wang a kol. [11, 12] tvrdí, že tyto struktury jsou v průběhu života schopny reagovat na funkční zatížení morfologickými a polohovými změnami (remodelace

a rekonfigurace povrchu), což může vést ke skeletální asymetrii dolní čelisti v důsledku přetrvávajícího chybného postavení kondylů v glenoidální jamce a v pozdějším věku ke zvýšenému riziku vzniku onemocnění temporomandibulárního kloubu [1, 2, 9, 11, 12]. Kromě toho bylo zjištěno, že přítomnost UPCB může vést k odchylkám ve svalové aktivitě spánkových a žvýkacích svalů a zvyšovat riziko lupání (zvukových fenoménů) v TMK u mladých adolescentů [2, 12].

Včasná léčba pacientů s UPCB pomocí RME u rostoucích pacientů má pozitivní vliv na okolní struktury, především na patro-vý šev, patro, horní čelist, orbitu, čelní a temenní kosti, zygomatický oblouk, dolní čelist, temporomandibulární kloub [51] a frontální i laterální zuby horní i dolní čelisti [52]. Tyto účinky se mohou klinicky projevit [15] jako zlepšení nosního dýchání, a tím předcházet život ohrožujícím zdravotním problémům, jako je obstrukční spánková apnoe, působit jako prevence temporomandibulárních poruch, vzniku skeletálních a dentálních malokluzí, které mohou v dospělosti vyžadovat invazivní ortognátní operaci, a také mohou mít pozitivní vliv na sluch díky zlepšení funkce Eustachovy trubice [13, 28].

Je na místě usuzovat, že diagnostika asymetrie dolní čelisti u ortodontických pacientů na základě běžně dostupných RTG vyšetření by mohla být velmi důležitá před zahájením ortodontické léčby pro upřesnění diagnózy. Většina studií z posledních let byla založena na 2D analýze rentgenových snímků (panoramatické, boční a postero-anteriorní kefalogramy) nebo magnetické rezonanci [45]. Přestože dvojrozměrné rentgenové snímky jsou rutinně používány v klinické praxi, měření založená na dvou rozměrech (bod, linie a úhel) mají v důsledku zvětšení, disproporčních rozšíření a překrytí anatomických struktur omezení při přesném měření, analýze a plánování léčby [1, 3, 6, 8, 19, 22].

V současné době se velmi rozmáhá použití nových technologií, které získávají přesné informace a analyzují data v trojrozměrném prostoru. Poskytují nové možnosti komplexního posouzení kraniofaciálních anatomických struktur a jejich morfologických změn v čase. V posledních letech se začala široce používat CBCT a setkáváme se i s širším použitím intraorálních scanů, a tedy digitálních modelů. S využitím nových sofistikovaných softwarů lze navíc segmentací dolní čelisti z CBCT sestavit personalizovaný 3D digitální model, který je možné využít pro další hodnocení metodou mapování nebo zrcadlení.

Metoda mapování vyhodnocuje vzdálenosti mezi oběma modely. Délka vzdálenosti se zobrazuje v různých barvách a vytváří se z ní 3D barevná mapa pro vizuální analýzu morfologických rozdílů. Metoda zrcadlení navíc poskytuje důležitou analýzu kraniofaciální asymetrie. Porovnáním původního a zrcadlového modelu lze vyhodnotit rozdíl mezi stranami [8].

Vždy je potřeba mít na paměti, že použití CBCT se řídí principy radiační ochrany ALARA („as low as reasonably achievable“) a diskutuje se o něm v různých pokynech (ALADAIP, DIMITRA). Ty poskytují obecná doporučení s ohledem na používání CBCT u dětských ortodontických pacientů, které by mělo být vždy individuálně odůvodněné a všichni lékaři by je měli respektovat při indikaci tohoto vyšetření [10, 24, 53].

ZÁVĚR

Jednostranný zkřížený skus je spojen s asymetrií dolní čelisti. I když jsou tyto změny malé, neléčená malokluze může mít dopad nejen na růst mandibuly, ale i na žvýkací ústrojí, sluch a TMK. Terapie pomocí RME úspěšně koriguje tuto vadu.

Největší statisticky prokazatelné změny na mandibule při využití různých vyšetřovacích metod jsou u pacientů s UPC na straně zkříženého skusu v délce mandibuly, celkové výšce ramus mandibulae, ve výšce kondylů a v jejich pozici ve fossa glenoidalis. Při analýze modelů se větší část studií ztotožnila s výsledky, které poukazují na obecné tendence rozšiřování dolní čelisti v mezimolárové vzdálenosti.

Zjištění často kontroverzních výsledků těchto studií může být způsobeno použitím různých výzkumných metod, diagnostických vyšetření, rozdílů ve věku pacientů a absencí kontrolních skupin. Tento nesoulad výsledků poukazuje na nutnost dalších randomizovaných kontrolovaných studií s dlouhodobým sledováním souborů s přesně definovanými kritérii.

Podpořeno projektem Ministerstva zdravotnictví koncepčního rozvoje výzkumné organizace 00064203 FN v Motole.

MUDr. Lucie Šimůnková Vítová

Stomatologická klinika dětí a dospělých
2. LF UK a FN v Motole
V Úvalu 84
150 06 Praha 5
e-mail: l.vitova@seznam.cz

LITERATURA

1. Lopatienė K, Trumpytė K.

Relationship between unilateral posterior crossbite and mandibular asymmetry during late adolescence. *Stomatol Balt Dent Maxillofac J.* 2018; 20: 90–95.

2. Thilander B, Bjerklin K.

Posterior crossbite and temporomandibular disorders (TMDs): need for orthodontic treatment? *Eur J Orthod.* 2012; 34(6): 667–673. doi: 10.1093/ejo/cjr095

3. Cardinal L, Martins I, Gribel BF, Dominguez GC.

Is there an asymmetry of the condylar and coronoid processes of the mandible in individuals with unilateral crossbite? *Angle Orthod.* 2019; 89(3): 464–469. doi: 10.2319/052518-398.1

4. Kilic N, Kiki A, Oktay Erzurum H.

Condylar asymmetry in unilateral posterior crossbite patients. *Am J Orthod Dentofacial Orthop.* 2008; 133(3): 382–387. doi: 10.1016/J.AJODO.2006.04.041

5. Buccì R, D'antò V, Rongo R, Valletta R, Martina R, Michelotti A.

Dental and skeletal effects of palatal expansion techniques: a systematic review of the current evidence from systematic reviews and meta-analyses. *J Oral Rehabil.* 2016; 43(7): 543–564. doi: 10.1111/JOOR.12393

6. Iodice G, Danzi G, Cimino R, Paduano S, Michelotti A.

Association between posterior crossbite, skeletal, and muscle asymmetry: A systematic review. *Eur J Orthod.* 2016; 38(6): 638–651. doi: 10.1093/ejo/cjw003

7. Nerder PH, Bakke M, Solow B.

The functional shift of the mandible in unilateral posterior crossbite and the adaptation of the temporomandibular joints: A pilot study. *Eur J Orthod.* 1999; 21(2): 155–166. doi: 10.1093/EJO/21.2.155

8. Leonardi RM, Aboulazm K, Lo Giudice A, Ronsivalle V, D'antò V, Lagravère M, Isola A.

Evaluation of mandibular changes after rapid maxillary expansion: a CBCT study in youngsters with unilateral posterior crossbite using a surface-to-surface matching technique. *Clinical oral investigations.* 2021; 25(4): 1775–1785. doi: 10.1007/S00784-020-03480-5

9. Kennedy DB, Osepchook M.

Unilateral posterior crossbite with mandibular shift: A review. *J Can Dent Assoc.* 2005; 71(8): 569–573.

10. Evangelista K, Ferrari-Piloni C, Almeida Nascimento Barros L, Ameloti Gomes Avelino M, Helena Soares Cevidanes L, Carlos de Oliveira Ruellas A, et al.

Three-dimensional assessment of craniofacial asymmetry in children with transverse maxillary deficiency after rapid maxillary expansion: A prospective study HHS Public Access. *Orthod Craniofac Res.* 2020; 23(3): 300–312. doi: 10.1111/ocr.12370

11. Tortarolo A, Rotolo R, Nucci L, Tepedino M, Crincoli V, Piancino MG.

Condylar asymmetry in children with unilateral posterior crossbite malocclusion: a comparative cross-sectional study. *Child.* 2022; 9(11): 1772. doi: 10.3390/children9111772

12. Wang Z, Spoon ME, Khan J, Barmak AB, Rossouw PE, Michelogiannakis D.

Cone beam computed tomographic evaluation of the changes in condylar position in growing patients with unilateral posterior crossbite undergoing rapid maxillary expansion followed by fixed orthodontic therapy. *Eur Arch Paediatr Dent.* 2021; 22(5): 959–967. doi: 10.1007/S40368-021-00628-Z

13. Patil GV, Lakhe P, Niranjane P.

Maxillary expansion and its effects on circummaxillary structures: a review. *Cureus.* 2023; 15(1): 6. doi: 10.7759/CUREUS.33755

14. Piancino MG, Kyrkanides S.

Understanding masticatory function in unilateral crossbites. John Wiley & Sons: Hoboken, NJ, USA, 2016.

15. Ghossoub MS, Rifai K, Gardia R, Sleilaty G.

Effect of rapid maxillary expansion on glenoid fossa and condyle-fossa relationship in growing patients (MEGP): Study protocol for a controlled clinical trial. *J Int Soc Preventive Commun Dent.* 2018; 8(2): 130. doi: 10.4103/JISPCD.JISPCD_458_17

16. Carocchia F, Moscagiuri F, Falconio L, Festa F, D'attilio M.

Early orthodontic treatments of unilateral posterior crossbite: A systematic review. *J Clin Med.* 2021; 10(1): 1–13. doi: 10.3390/jcm10010033

17. Halicioğlu K, Yavuz I.

Comparison of the effects of rapid maxillary expansion caused by treatment with either a memory screw or a Hyrax screw on the dentofacial structures-transversal effects. *Eur J Orthod.* 2014; 36(2): 140–149. doi: 10.1093/ejo/cjr102

18. Orr JC, Li Ch, Shah S, Backstrand MR, Chung CH, Boucher NS.

Mandibular transverse dentoalveolar and skeletal changes associated with lip bumper and rapid maxillary expander: A cone-beam computed tomography study. *Am J Orthod Dentofacial Orthop.* 2023; 163(3): 407–425. doi: 10.1016/J.AJODO.2021.12.026

19. Tsanidis N., Antonarakis GS, Kiliaridis S.

Functional changes after early treatment of unilateral posterior cross-bite associated with mandibular shift: a systematic review. *J Oral Rehabil.* 2016; 43(1): 59–68. doi: 10.1111/JOOR.12335

20. Veli I, Uysal T, Ozer T, Ucar FI, Eruz M.

Mandibular asymmetry in unilateral and bilateral posterior crossbite patients using cone-beam computed tomography. *Angle Orthod.* 2011; 81(6): 966–974. doi: 10.2319/022011-122.1

21. Primožic J, Perinetti G, Richmond S, Ovsenik M.

Three-dimensional evaluation of facial asymmetry in association with unilateral functional crossbite in the primary, early, and late mixed dentition phases. *Angle Orthod.* 2013; 83(2): 253–258. doi: 10.2319/041012-299.1

22. Türker G, Öztürk M.

Evaluation of associations between condylar morphology, ramus height, and mandibular plane angle in various vertical skeletal patterns: a digital radiographic study. *BMC Oral Health.* 2022; 22(1): 10. doi: 10.1186/S12903-022-02365-1

23. Velásquez RL, Coro JC, Londoño A, McGorray SP, Wheeler TT, Sato S.

Three-dimensional morphological characterization of malocclusions with mandibular lateral displacement using cone-beam computed tomography. *J Craniomandibular Sleep Pract.* 2017; 36(3): 143–155. doi: 10.1080/08869634.2017.1300994

24. Kapila SD, Nervina JM.

CBCT in orthodontics: Assessment of treatment outcomes and indications for its use. *Dentomaxillofac Radiol.* 2015; 44(1). doi: 10.1259/dmfr.20140282

25. Arieta-Miranda JM, Silva-Valencia M, Flores-Mir C, Paredes-Sampén NA, Arriola-Guillen LE.

Spatial analysis of condyle position according to sagittal skeletal relationship, assessed by cone beam computed tomography. *Prog*

Orthod. 201, 14(1): 1–9. doi: 10.1186/2196-1042-14-36

26. Leonardi R, Caltabiano M, Cavallini C, Sicurezza E, Barbato E, Spampinato C, Giordano D.

Condyle fossa relationship associated with functional posterior crossbite, before and after rapid maxillary expansion.

Angle Orthod. 2012; 82(6): 1040–1046. doi: 10.2319/112211-725.1

27. Inchingolo AD, Ferrara I, Viapiano F, Netti A, Campanelli M, Buongiorno S, Latini G, Carpentiere V, Ciocia AM, Ceci S, Patano A, Piras F, Cardarelli F, Nemore D, Malcangi G, Di Noia A, Mancini A, Inchingolo AM, Marinelli G, Rapone B, Bordea IR, Scarano A, Lorusso F, Di Venere D, Inchingolo F, Di Palma G.

Rapid maxillary expansion on the adolescent patient: systematic review and case report. Children (Basel, Switzerland). 2022; 9(7): 22. doi: 10.3390/CHILDREN9071046

28. Alves AC, Maranhão OB, Janson G, Garib DG.

Mandibular dental arch short and long-term spontaneous dentoalveolar changes after slow or rapid maxillary expansion: a systematic review. Dent Press J Orthod. 2017; 22(3): 55–63. doi: 10.1590/2177-6709.22.3.055-063.OAR

29. Ugolini A, Cerruto C, Di Vece L, Ghislanzoni LH, Sforza Ch, Doldo T, Silvestrini-Biavati A, Caprioglio A.

Dental arch response to Haas-type rapid maxillary expansion anchored to deciduous vs permanent molars: A multicentric randomized controlled trial. Angle Orthod. 2015; 85(4): 576. doi: 10.2319/041114-269.1

30. Ugolini A, Doldo T, Huanca Ghislanzoni LT, Mapelli A, Giorgetti R, Sforza C.

Rapid palatal expansion effects on mandibular transverse dimensions in unilateral posterior crossbite patients: a three-dimensional digital imaging study. Prog Orthod. 2016; 17(1): 7. doi: 10.1186/S40510-015-0114-9

31. Lima AC, Lima AL, Filho R, Oyen OJ.

Spontaneous mandibular arch response after rapid palatal expansion: A long-term study on Class I malocclusion. Am J Orthod Dentofacial Orthop. 2004; 126(5): 576–582. doi: 10.1016/j.ajodo.2004.06.011

32. Gokturk M, Yavan MA.

Comparison of the short-term effects of tooth–bone-borne and tooth-borne rapid maxillary expansion in older adolescents. J Orofac Orthop. 2022; 13. doi: 10.1007/s00056-022-00401-x

33. Ramoglu SI, Sari Z.

Maxillary expansion in the mixed dentition: Rapid or semi-rapid? Eur J Orthodont. 2010; 32(1): 11–18. doi: 10.1093/ejo/cjp057

34. Miller CL, Araújo EA, Behrents RG, Oliver DR, Tanaka OM.

Mandibular arch dimensions following bonded and banded rapid maxillary expansion. J World Federation Orthodontists. 2014; 3(3): 119–123. doi: 10.1016/j.EJWF.2014.05.003

35. Canan S, Şenişik NE.

Comparison of the treatment effects of different rapid maxillary expansion devices on the maxilla and the mandible. Part 1: Evaluation of dentoalveolar changes. Am J Orthod Dentofacial Orthop. 2017; 151(6): 1125–1138. doi: 10.1016/j.ajodo.2016.11.022

36. Habets L, Bezuur JN, Naeiji M, Hansson TL.

The orthopantomogram, an aid in diagnosis of temporomandibular joint problems. II. The vertical symmetry. J Oral. 1988; 15(5): 465–471. doi: 10.1111/j.1365-2842.1988.TB00182

37. Uysal T, Sisman Y, Kurt G, Ramoglu SI.

Condylar and ramal vertical asymmetry in unilateral and bilateral posterior crossbite patients and a normal occlusion sample. Am J Orthod Dentofacial Orthop. 2009; 136(1): 37–43. doi: 10.1016/j.ajodo.2007.06.019

38. Kasimoglu Y, Tuna EB, Rahimi B, Marsan G, Gencay K.

Condylar asymmetry in different occlusion types. Cranio. 2015; 33(1): 10–14. doi: 10.1179/0886963414Z.00000000039

39. Lam PH, Sadowsky C, Omerza F.

Mandibular asymmetry and condylar position in children with unilateral posterior crossbite. Am J Orthod Dentofacial Orthop. 1999; 115(5): 569–575. doi: 10.1016/S0889-5406(99)70282-9

40. Pinto AS, Buschang PH, Throckmorton GS, Chen P.

Morphological and positional asymmetries of young children with functional unilateral posterior crossbite. Am J Orthod Dentofacial Orthop. 2001; 120(5): 513–520. doi: 10.1067/mod.2001.118627a

41. Lione R, Brunelli V, Franchi L, Pavoni C, Quiroga Souki B, Cozza P.

Mandibular response after rapid maxillary expansion in class II growing patients: a pilot randomized controlled trial. Prog Orthod. 2017; 18(1): 7. doi: 10.1186/S40510-017-0189-6

42. De Rossi M, De Rossi A, Abrão J.

Skeletal alterations associated with the use of bonded rapid maxillary expansion appliance. Brazil Dent J. 2011; 22(4): 334–339. doi: 10.1590/S0103-64402011000400013

43. Ileri Z, Basciftci FA.

Asymmetric rapid maxillary expansion in true unilateral crossbite malocclusion: A prospective controlled clinical study. Angle Orthod. 2015; 85(2): 245–252. doi: 10.2319/011214-40

44. Perillo L, De Rosa A, Iaselli F, D'apuzzo F, Grassia V, Cappabianca S.

Comparison between rapid and mixed maxillary expansion through an assessment of dento-skeletal effects on posteroanterior cephalometry. Prog Orthod. 2014; 15(1): 1–8. doi: 10.1186/S40510-014-0046-9

45. Fastuca R, Turiaco H, Assandri F, Zecca PA, Levrini L, Caprioglio A.

Condylar changes in children with posterior crossbite after maxillary expansion: tridimensional evaluation. Children (Basel, Switzerland). 2021; 8(1): 7. doi: 10.3390/CHILDREN8010038

46. McLeod L, Hernández A, Heo G, Lagravère MO.

Condylar positional changes in rapid maxillary expansion assessed with cone-beam computer tomography. Int Orthod. 2016; 14(3): 342–356. doi: 10.1016/j.ortho.2016.07.006

47. Kotarska M, Kucukkeles N, Lis J, Kawala B, Rumin K, Sarul M.

Changes in the mandible following rapid maxillary expansion in children with class II malocclusion: A systematic review. Diagnostics. 2022; 12(7): 1–10. doi: 10.3390/diagnostics12071688

48. Farronato G, Giannini L, Galbiati G, Maspero C.

Sagittal and vertical effects of rapid maxillary expansion in Class I, II, and III occlusions. Angle Orthod. 2011; 81(2): 303. doi: 10.2319/050410-241.1

49. Bishara SE, Bayati P, Jakobsen JR.

Longitudinal comparisons of dental arch changes in normal and untreated Class II, division 1 subjects and their clinical implications. Am J Orthod Dentofacial Orthop. 1996; 110(5): 483–489. doi: 10.1016/S0889-5406(96)70054-9

50. McNamara JA.

Early intervention in the transverse dimension: Is it worth the effort? Am J Orthod Dentofacial Orthop. 2002; 121(6): 572–574. doi: 10.1067/mod.2002.124167

51. Torres D, Lopes J, Magno MB, Maia LC, Normando D, Leão PB.

Effects of rapid maxillary expansion on temporomandibular joints: A systematic review. Angle Orthod. 2020; 90(3): 442–456. doi: 10.2319/080619-517.1

52. Nocar A, Horáček M, Dostálová T, Trojanová J.

Dentální a skeletální změny maxilly po rychlé maxilární expanzi – přehledový článek. Čes stomatol Prakt zubní lék. 2022; 122(3): 79–86. doi: 10.51479/cspzl.2022.006

53. Evangelista K, Valladares-Neto J, Garcia Silva MA, Soares Cevidanes LH, De Oliveira Ruellas AC.

Three-dimensional assessment of mandibular asymmetry in skeletal Class I and unilateral crossbite malocclusion in 3 different age groups. Am J Orthod Dentofacial Orthop. 2020; 158(2): 209–220. doi: 10.1016/j.ajodo.2019.08.010