

HODNOCENÍ KLINICKÉ ÚSPĚŠNOSTI 56 AUTOTRANSPLANTOVANÝCH ZUBŮ – RETROSPEKTIVNÍ STUDIE

Původní práce

EVALUATION OF THE CLINICAL SUCCESS OF 56 AUTOTRANSPLANTED TEETH – A RETROSPECTIVE STUDY

Original article

Starosta M.^{1,2}, Bartoš M.¹, Foltán R.¹

¹Stomatologická klinika, Univerzita Karlova, 1. lékařská fakulta,
a Všeobecná fakultní nemocnice v Praze

²Zubní praxe Perioimplants, Olomouc, www.perioimplants.cz

Věnováno MUDr. Ivo Markovi, Ph.D., za popularizaci zubních autotransplantací
v České republice.

SOUHRN

Úvod a cíl: Autotransplantaci zubu můžeme v současné době pokládat za jeden z možných způsobů ošetření ztráty zubu. Tento způsob terapie se rozvíjí již více než 30 let a dostává se postupně do širšího povědomí zubních lékařů. Cílem této retrospektivní klinické studie bylo zpracovat a vyhodnotit výsledky zubní autotransplantace u dětí a dospělých pacientů s určením míry přežití autotransplantovaného zubu a míry úspěšnosti tohoto typu ošetření. Dalším cílem bylo určit specifika autotransplantací u jednotlivých věkových skupin se závěry důležitými pro klinickou praxi.

Metodika: Zkoumaným souborem byli pacienti odeslaní konsekutivně k autotransplantaci zubů na specializované pracoviště v letech 2016–2021. Byla zaznamenána odbornost ošetřujícího lékaře, který pacienta k autotransplantaci indikoval, vhodnost a proveditelnost transplantace a donorová a příjmová oblast zubního transplantátu. Počátkem roku 2022 probíhalo klinické a rentgenologické hodnocení autotransplantovaných zubů. Pacienti byli rozděleni na dvě skupiny podle věku v době autotransplantace, a to do 18 let a více než 18 let.

Výsledky: Celkově bylo k autotransplantaci delegováno 73 pacientů ve věkovém rozmezí 10–59 let. Věkový průměr byl 21,4 let s mediánem 17 let. U 12 pacientů nebyla autotransplantace doporučena. Celkově bylo provedeno 68 autotransplantací zubů, 12 jich však nesplňovalo minimální období sledování (šest měsíců po autotransplantaci). Celkově bylo tedy zhodnoceno 56 dentálních autotransplantátů.

Ve skupině dětí se jednalo o 27 jedinců ve věku 10–17 let, u kterých byla provedena autotransplantace alespoň jednoho stálého zubu. Celkem bylo transplantováno 34 zubů. Vyhodnocení transplantovaných zubů proběhlo po 6 až

50 měsících od transplantace s průměrem 24 měsíců. Míra přežití dosahovala 100 %, míra úspěšnosti 91 %.

Ve skupině dospělých se jednalo o 22 jedinců ve věku 18–59 let a celkem bylo transplantováno 22 zubů. Vyhodnocení transplantovaných zubů proběhlo po 6 až 72 měsících od transplantace s průměrem 33 měsíců. Míra přežití dosahovala 95 %, míra úspěšnosti 77 %.

Závěr: Využití autotransplantátu k náhradě nezaloženého nebo ztraceného zubu nejčastěji indikovali ortodontisté. U pacientů ve věku do 18 let převažují jako donorová i příjmová oblast premoláry. U pacientů nad 18 let věku převažují jako donorová oblast třetí moláry a jako příjmová oblast moláry v dolní čelisti. U obou věkových skupin je vysoká míra přežití i úspěšnosti autotransplantátu, a proto lze tento postup považovat za spolehlivou metodu náhrady zubu.

Klíčová slova: transplantace zubu, autotransplantace zubu, indikace, míra přežití, míra úspěšnosti

SUMMARY

Introduction, aim: At present, tooth autotransplantation is considered one of the therapeutic methods for the replacement of lost teeth. In the last 30 years, the method of tooth autotransplantation has been developed and refined and has become a basic knowledge of dental practitioners. The aim of this clinical retrospective study was to examine children and adult patients with tooth autotransplantation and obtain survival and success rates. Another aim was to determine other specifics of autotransplantation in each group with conclusions relevant for clinical practice.

Methods: The study population consisted of the patients referred consecutively for tooth autotransplantation to

a specialist department between years 2016 and 2021. The specialization of the referring dentist, the suitability and feasibility of the transplantation, and the donor and recipient area of the tooth graft were recorded. In 2022, clinical and radiological evaluation of the autotransplanted teeth was performed. Patients were divided into two groups according to age in time of autotransplantation, namely under 18 years and over 18 years.

Results: Overall, 73 patients in the age range of 10–59 years were referred for autotransplantation. The mean age was 21.43 years with a median age of 17 years. Autotransplantation was not recommended in 12 patients. A total of 68 autotransplantations were performed, but at the time of examination, 12 did not meet the minimum 6-month follow up, so they were excluded from the evaluation. A total of 56 autotransplants were evaluated. In the group of children, there were 27 patients aged 10–17 years who underwent autotransplantation of at least one permanent tooth. A total of 34 teeth were transplanted. The evaluation of the transplanted teeth was performed 6–50 months after the transplantation with a mean follow-

up time of 24 months. The survival rate was 100% and the success rate was 91%.

The adult group consisted of 22 patients aged 18–59 years and a total of 22 teeth were transplanted. The evaluation of the transplanted teeth was performed 6–72 months after transplantation with a mean of 33 months. The survival rate was 95%, the success rate 77%.

Conclusion: The use of autograft to replace undeveloped or lost teeth was most often indicated by orthodontists. In the patients under 18 years of age, the premolars are the predominant donor area and recipient area. In patients over 18 years of age, the third molars are the predominant donor area and the mandibular molars the predominant recipient area. Both age groups have high survival and success rates of autograft and this procedure can be considered as a predictable method of tooth replacement.

Key words: tooth transplantation, tooth autotransplantation, indication, survival rate, success rate

Starosta M, Bartoš M, Foltán R.

Evaluation of the clinical success of 56 autotransplanted teeth – a retrospective study.

Čes. stomatol. Prakt. zub. lék. (Czech Dental Journal). 2024; 124(1): 3–14. doi 10.51479/cspzl.2023.009

ÚVOD

Autotransplantace zubu je definována jako chirurgické přemístění zubu z jedné lokality do jiné u téhož jedince [1]. Tento terapeutický postup má své mnohé výhody a často je indikován jako náhrada ztraceného zubu u rostoucích jedinců, kdy je klasické ošetření dentálním implantátem kontraindikováno. Využíváme zde tedy tělu vlastní biologický implantát, který je schopen osteoindukce a nenarušuje případné probíhající růstové procesy v okolí. Autotransplantaci jako spolehlivou metodu ošetření nejvíce propracovali skandinávští autoři [2–5] a od konce minulého století je v Evropě tato metoda ošetření plně akceptována a stále častěji využívána. Její indikace se týkají nejen dětí a adolescentů, ale i dospělých [6]. Cílem této retrospektivní studie bylo (i) vyhodnotit správnost indikace včetně zaznamenání odbornosti indikujícího lékaře, (ii) určit typ transplantovaného zubu a jeho příjmovou oblast, tedy nejčastější typy autotransplantací ve věkových skupinách do 18 let a nad 18 let, a (iii) zjistit míru přežití a míru úspěšnosti autotransplantací včetně jejich vzájemného porovnání mezi věkovými skupinami pomocí Kaplanovy-Meierovy analýzy.

SOUBOR PACIENTŮ A METODIKA

Zkoumaným souborem byli pacienti odeslaní k autotransplantaci na naše specializované pracoviště v Olomouci. Jednalo se o soubor 73 pacientů, přičemž autotransplantace byla provedena u 61 z nich. Autotransplantací zubů se zabýváme již od roku 2000, lze tedy předpokládat, že větší část spolupracujících zubních lékařů má v tomto směru dostatečné znalosti o typu výkonu a jeho indikacích. Soubor byl složen z pacientů delegovaných k autotransplantaci v letech 2016–2021. Podle odbornosti delegujícího lékaře byli zkoumaní jedinci rozděleni do skupin, které odeslal praktický zubní lékař, ortodontista či bylo ošetření indikováno provádějícím chirurgem při primárně jiném požadavku nebo pacient požadoval sám dané ošetření na podkladě zjištěných informací z okolí (internet, zkušenost známých aj.).

Výběr pacientů

Pacient (případně jeho zákonný zástupce) v případě souhlasu s účastí ve studii poskytl písemný informovaný souhlas. Klinická studie byla prováděna se souhlasem etické komise (VFN č. j.176/20 S-IV) a podle stanov Helsinské deklarace z roku 1975, revidované v roce 2013.

Do studie byli zařazeni celkově zdraví pacienti, bez medikace mající vliv na imunitní odezvu, nekuřáci. U všech musela být udržována dobrá úroveň dentální hygieny a donorové zuby měly parodont bez patologického nálezu. Pokud byla prováděna parodontologická léčba, pak musel být stav parodontu stabilní a hloubka gingiválního sulku donorového zubu nesměla přesahovat v době zákroku 3 mm po celém obvodu (to se týkalo celkem sedmi dospělých pacientů).

Provedení autotransplantace

V lokální anestezii (Supracain, Zentiva, účinné látky articain a adrenalin) a preventivní dávce antibiotik jednu hodinu před zákrokem (Augmentin, GlaxoSmithKline, účinné látky amoxicilin a kyselina klavulanová, dávkování dle hmotnosti pacienta) byl proveden chirurgický výkon. Jednalo se o šetrnou extrakci donorového zubu a jeho následné přemístění do příjmové oblasti. Doba, po kterou byl transplantát mimo dutinu ústní, byla minimalizována a transplantát byl, pokud to bylo možné, ponechán ve své původní poloze do doby vytvoření štoly. Pokud tato technika možná nebyla, pak byl transplantát po dobu provádění úprav příjmové oblasti uložen ve fyziologickém roztoku. Po umístění transplantátu do nové pozice byla provedena sutura měkkých tkání a fixace transplantátu křížovým stehem přes okluzi. K sutuře měkkých tkání i fixaci autotransplantovaného zubu byl použit monofil 5/0 (Resopren 5-0, Resorba) u dětí a monofil 4/0 (Resopren 4-0, Resorba) u dospělých. Po kontrole artikulace, přičemž autotransplantovaný zub byl umístěn do mírné infraokluze, byl pacient poučen o pooperačním režimu, který sestával z chlazení příjmové oblasti obklady v den výkonu, zákazu tvrdé stravy po dobu 14 dnů a zákazu mechanické očisty zubů v oblasti transplantátu. Po tuto dobu si pacient pouze vyplachoval danou oblast roztokem chlorhexidinu (Corsodyl 0,1%, GlaxoSmithKline) po dobu jedné minuty, dvakrát denně. V případě bolesti byla doporučena běžná analgetika (paracetamol, ibuprofen).

Kontroly po výkonu

Po 14 dnech od autotransplantace zubu proběhla první kontrola, která spočívala v odstranění stehů, kontrole hojení tkání a zhotovení intraorálního ortoradiálního rentgenového snímku. Další kontroly proběhly za jeden měsíc, tři měsíce, šest měsíců po provedení výkonu a poté v pravidelném intervalu jednoho roku. Kontrola spočívala v hodnocení

stavu měkkých tkání a klinického stavu periodontia transplantovaného zubu. Od třetího měsíce byla prováděna sondáž parodontálního sulku doplněná o vyšetření Periotestem (Siemens, Bensheim, Německo). Další intraorální rtg snímek byl zhotoven po třech a šesti měsících po výkonu, dále jednou ročně.

Hodnocení autotransplantátu

Primární kritéria, která byla určena pro zhodnocení souboru, byla míra přežití transplantátu a míra úspěšnosti. Míra přežití autotransplantátu byla dána jeho přítomností v době kontroly. Jednalo se tedy o ukazatel kvantitativní. Míra úspěšnosti transplantátu hodnotila kvalitu autotransplantátu. Ke stanovení kvality transplantátu bylo sledováno několik parametrů posuzujících úroveň hojení tkání. Jednalo se o tyto sledované parametry:

1. hloubka gingiválního sulku do 3 mm (měřeno parodontální sondou),
2. přítomnost periodontální štěrbině po viditelném obvodu transplantátu na rtg snímku,
3. nepřítomnost progresivní resorpce kořene,
4. nepřítomnost periapikálního projasnění,
5. zub ve funkci (v okluzi bez traumatické artikulace),
6. hodnota Periotestu v rozsahu -8 až +15.

Dalšími faktory, které byly sledovány z hlediska klinického posouzení, byly četnost jednotlivých zubů určených k autotransplantaci, četnost příjmových oblastí, stadium vývoje kořene u jednotlivých zubů, nutnost následného endodontického ošetření a komplikace.

Klasifikace vývojového stadia kořene autotransplantovaného zubu byla hodnocena podle Moorreesa a kol. [7]: stadium I: náznak vývoje kořene, stadium II: délka kořene menší než délka korunky, stadium III: délka kořene stejná jako délka korunky, stadium IV: vyvinuty $\frac{3}{4}$ délky kořene, široce otevřený apex, stadium V: dokončena délka kořene, stěny paralelní, stadium VI: dokončena délka kořene, stěny konvergentní, apex uzavřen. Moorrees a kol. uvádí ještě stadium VII, tj. uzavřený apex s normální šířkou periodontální štěrbině. Tento stav je vzhledem k případné indikaci endodontického ošetření nevýznamný [8].

Endodontické ošetření

Před autotransplantací (rentgenologicky) a peroperačně byl zaznamenán stupeň vývoje kořene a stav apikálního otvoru. Pokud se jednalo o VI. vývojové stadium podle Moorreesa a kol., byl zub indikován k následnému

Tab. 1 Věk pacientů (roky) ve skupině do 18 let a více než 18 let.

Tab. 1 Age of the patients (years) in the group ≤ 18 years and > 18 years.

	min	max	medián	průměr
Věk ≤ 18 let	10	17	14	13,8
Věk > 18 let	18	59	28	32,5

Tab. 2 Pohlaví pacientů ve skupině do 18 let a více než 18 let.

Tab. 2 Gender of the patients in the group ≤ 18 years and > 18 years.

	≤ 18 let		> 18 let	
	n	%	n	%
Muži	5	18	5	23
Ženy	22	82	17	77

endodontickému ošetření, které proběhlo přibližně za měsíc od autotransplantace. Pouze ve dvou případech bylo provedeno endodontické ošetření před autotransplantací.

VÝSLEDKY

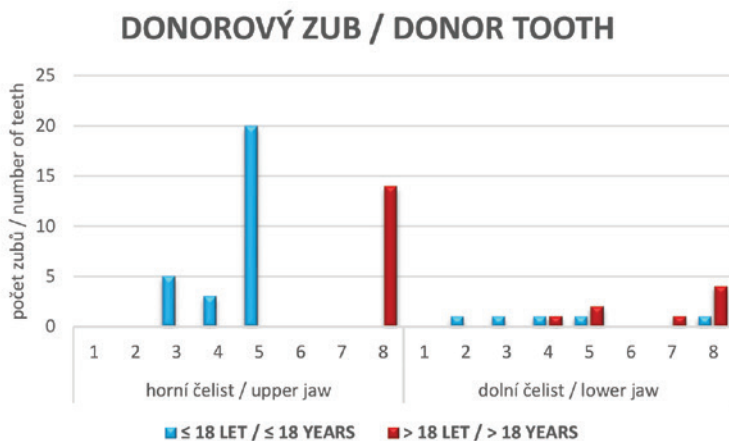
Celkově bylo k autotransplantaci delegováno 73 pacientů ve věkovém rozmezí 10–59 let. Věkový průměr byl 21,4 let s mediánem 17 let. Většinu pacientů tvořily ženy (n = 59; 81 %), mužů bylo 14 (19 %). Odbornost lékařů, kteří delegovali pacienta k autotransplantaci, byla rozdílná, zejména s ohledem na věkovou kategorii jedince. Všech 38 mladších jedinců (do 18 let) bylo odesláno ortodontistou. U dospělých pacientů byl indikujícím lékařem z celkového počtu 35 pacientů ortodontista u 21 jedinců (60 %), u čtyř jedinců (11,4 %) praktický zubní lékař, jeden pacient (2,8 %) požadoval autotransplantaci na základě informací z internetu a zbytek pacientů (25,8 %) byl indikován k autotransplantaci provádějícím chirurgem, kdy primárně byl odeslán k zavedení dentálního implantátu.

Pokud bereme v úvahu celý soubor, tj. dětské i dospělé pacienty, pak ortodontisté indikovali autotransplantaci u 59 pacientů (81 %).

I když bylo původně delegováno 73 pacientů, autotransplantace byla provedena pouze u 61 z nich. U 12 odeslaných pacientů nebyla autotransplantace provedena z důvodu nevhodných podmínek. V sedmi případech bylo doporučeno řešení ortodontické (uzávěr mezery po chybějícím zubu), ve dvou případech byl doporučen dentální implantát, v jednom případě zachování zubu v rámci reendodontie, v jednom případě bylo doporučeno vyčkat pokročilejšího stadia vývoje kořenů donora a jeden případ byl odeslán k ošetření v celkové anestezii z důvodu nevládnutelného pacienta. U 61 pacientů bylo provedeno 68 autotransplantací. Pro hodnocení však byla část zubů vyřazena (n = 12), protože nesplňovala námi stanovenou minimální dobu sledování šest měsíců od provedené autotransplantace. Podle daných kritérií bylo nakonec zhodnoceno 56 autotransplantátů ve dvou věkových skupinách.

Do věkové skupiny do 18 let bylo zařazeno 27 pacientů s 34 provedenými autotransplantacemi, ve skupině nad 18 let bylo 22 pacientů, z nichž u každého byla provedena jedna autotransplantace. Distribuce pacientů podle věku a pohlaví v obou skupinách je uvedena v **tabulkách 1 a 2**.

Grafy 1 a 2 prezentují počty jednotlivých autotransplantovaných zubů a četnost zastoupení jednotlivých příjmových oblastí. Ve věkové skupině do 18 let byly k autotransplantaci nejčastěji využity horní druhé premoláry, horní špičáky a horní první premoláry, zatímco ve skupině nad 18 let věku se nejčastěji jednalo o horní a dolní třetí moláry. Nejčastější příjmovou oblastí byla ve věkové skupině do 18 let lokalita druhých dolních premolárů, následovaly horní špičáky



Graf 1 Donorové zuby u obou skupin.

Graph 1 Donor teeth in both groups.

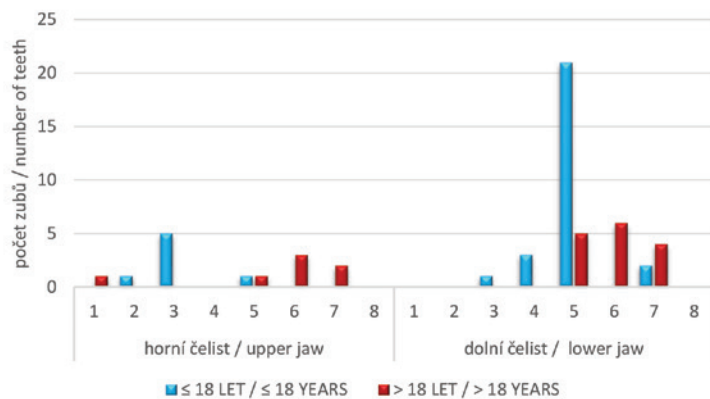
a dolní druhé premoláry. U pacientů ve věku nad 18 let byly nejčastější příjmovou oblastí dolní moláry a dolní druhý premolár, následované horními prvními moláry.

Stadium vývoje kořene autotransplantovaných zubů zachycuje **graf 3**. Ve věkové skupině do 18 let byly nejčastěji transplantovány zuby s dobře vyvinutým kořenem (stadium V a VI), méně často pak zuby, u nichž byl široce otevřený apex (stadium III a IV) a minimálně zuby, u nichž délka kořene byla menší než délka korunky (stadium II). U pacientů nad 18 let věku se pak ve většině případů jednalo o zuby s ukončeným vývojem kořene (stadium V a VI). Minimálně pak o zuby s nedokončeným vývojem kořene (stadium III a IV).

Období po autotransplantaci (follow up) v měsících popisuje **tabulka 3**. V době vyšetření byl autotransplantát funkční a přítomen v ústech ve 34 případech (100% míra přežití) u pacientů z věkové skupiny do 18 let a v 21 případech (95% míra přežití) u pacientů z věkové skupiny nad 18 let. V jednom případě došlo k brzké ztrátě autotransplantátu (do 14 dnů) v důsledku selhání fixace. Ve stejné době splňovalo stanovené podmínky úspěchu 31 zubů (míra úspěšnosti 91 %) u pacientů z věkové skupiny do 18 let a 16 zubů (míra úspěšnosti 73 %) u pacientů z věkové skupiny nad 18 let.

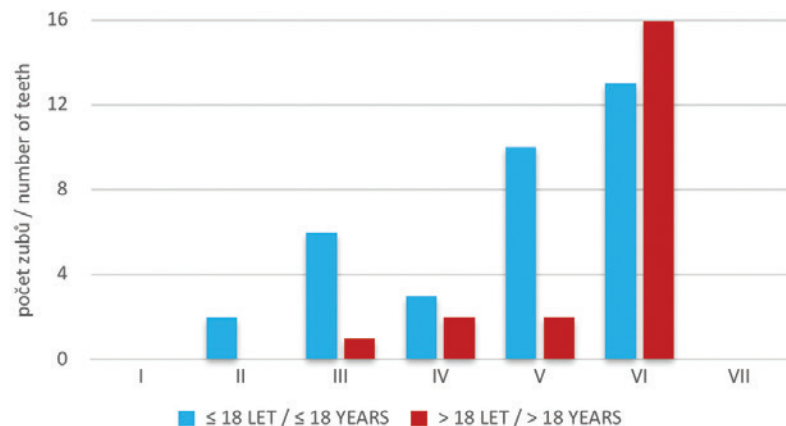
Všechny tři zuby nesplňující podmínky úspěchu ve skupině pacientů do 18 let vykazovaly částečné vymizení periodontální štěrbin v okolí kořene s nálezem ankylózy, která byla potvrzena i vyšetřením periotestem. V jednom případě šlo o zub 45 s II. vývojovým stadiem kořene a v dalších dvou případech se jednalo o špičáky s primárně atypickou lokalizací. Jedním byl dolní špičák v VI. stadiu vývoje kořene s nálezem odontomu bránícího v prořezání, ve druhém případě se jednalo o atypicky uložený horní špičák v V. stadiu vývoje kořene, který se nedařilo zařadit ortodontickým posunem. U obou probíhala po dobu nejméně jednoho roku neúspěšná ortodontická léčba a lze předpokládat, že u obou byla ankylóza přítomna již před chirurgickým zákrokem. Oba tyto špičáky byly po transplantaci endodonticky ošetřeny.

PŘÍJMOVÉ MÍSTO / RECIPIENT SITE



Graf 2 Příjmové místo u obou skupin.
Graph 2 Recipient site in both groups.

STADIUM VÝVOJE KOŘENE STAGES OF ROOT DEVELOPMENT (Moorrees a kol., 1963)



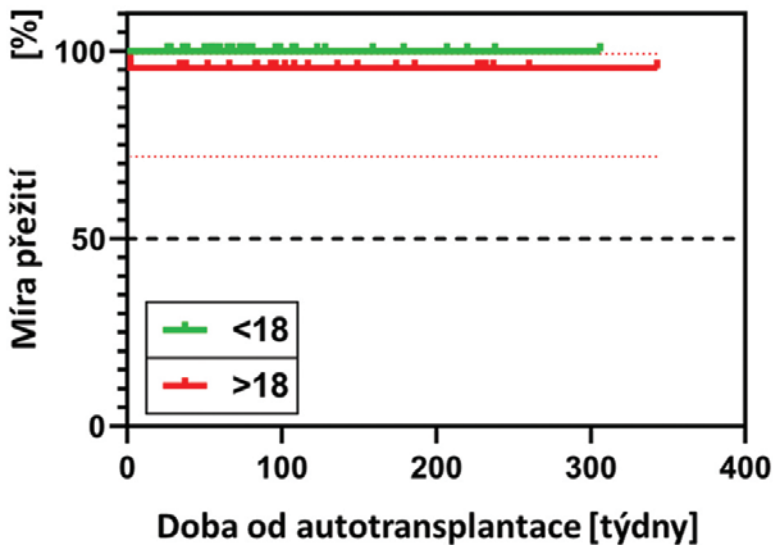
Graf 3 Stadium vývoje kořene [7] u obou skupin.
Graph 3 Root development stage [7] in both groups.

U pěti zubů, které nenaplnily podmínky úspěchu ve věkové skupině pacientů nad 18 let, byla diagnostikována větší hloubka gingiválního sulku (ve třech případech) nebo vymizení periodontální štěrbin (ve dvou případech) patrné na rtg snímku. Ankylóza byla rovněž potvrzena Periotestem. U zubů s větší hloubkou gingiválního sulku než 3 mm se jednalo o: zub 28 transplantovaný do místa 35

Tab. 3 Doba sledování v měsících u pacientů do 18 let a více než 18 let.

Tab. 3 Follow-up (months) of the patients in the group ≤18 years and >18 years.

	min	max	medián	průměr
≤ 18 let	6	70	17	24,2
> 18 let	7	78	26	32,9

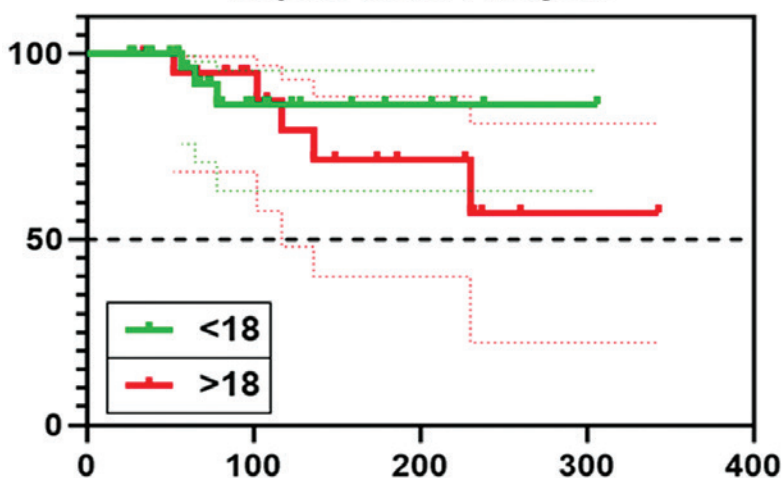


Graf 4 Míra přežití autotransplantátu.

Graph 4 Survival rate of autotransplanted teeth (weeks after autotransplantation).

u 53leté pacientky, zub 48 do místa 46 u 51leté pacientky a zub 28 transplantovaný do místa 27 u 45leté pacientky. Ve všech případech byla léčena počínající forma parodontitidy, ve všech případech bylo vývojové stadium kořene VI a zuby byly endodonticky ošetřeny po transplantaci. V případě nálezu ankylózy se jednalo o: zub 18 transplantovaný do místa 36 u 19letého pacienta, kde bylo III. stadium vývoje kořene, a zub 18 transplantovaný do místa 37 u 18leté pacientky, kde bylo IV. stadium vývoje kořene. U těchto zubů nebylo provedeno endodontické ošetření a rtg snímek ukazoval ankylózu tkání alveolu se zubem.

Kaplan-Meier Analysis



Graf 5 Míra úspěšnosti autotransplantátu.

Graph 5 Success rate of autotransplanted teeth (weeks after autotransplantation).

Endodontické ošetření bylo v jednotlivých věkových skupinách provedeno v 16 (47 %), resp. 17 (77 %) případech. Potřeba endodontického ošetření korelovala s nálezem stupně vývoje kořene. Ve skupině do 18 let bylo endodonticky ošetřeno deset zubů se stupněm vývoje kořene VI a šest zubů se stupněm vývoje kořene V.

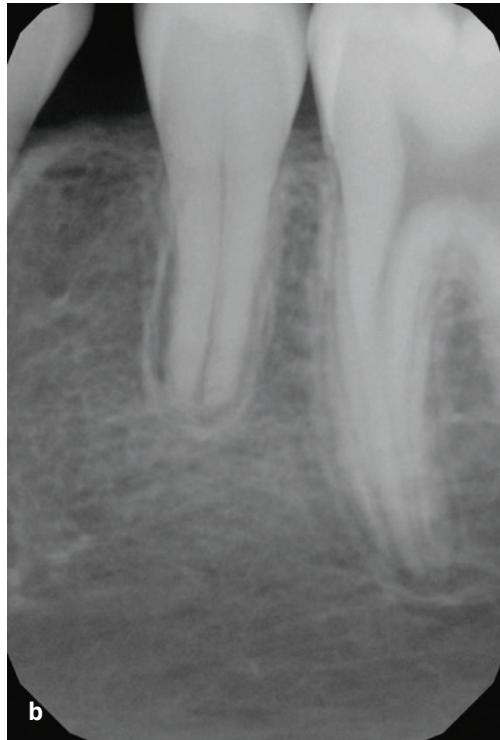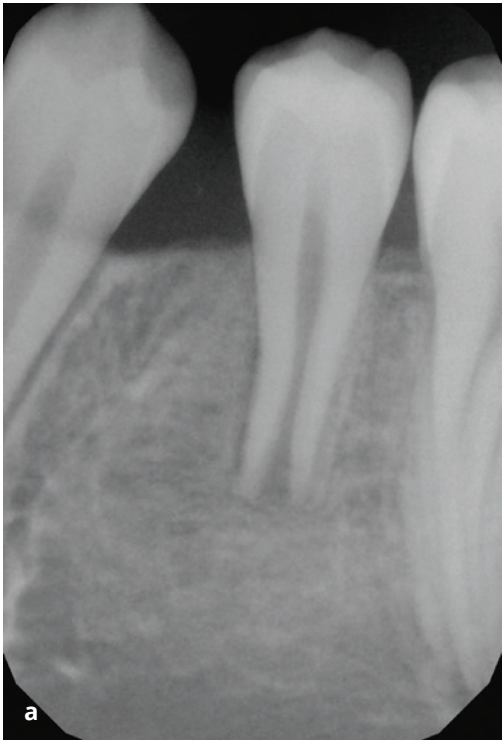
Pro srovnání obou studovaných skupin pacientů, tedy do 18 let věku a nad 18 let, byla využita Kaplanova-Meierova analýza, která byla zaměřena jak na míru přežití, tak na míru úspěchu.

V případě hodnocení přežití odpovídá prezentovaný **graf 4** pouze jedinému selhání, a to ve skupině s vyšším věkem než 18 let. Rozdíl mezi skupinami není statisticky signifikantní ($p > 0,05$) a lze konstatovat, že v obou věkových skupinách se jedná o ošetření s velice vysokou pravděpodobností přežití autotransplantátu. Tečkovaná linie uvádí interval spolehlivosti. Obdobným způsobem byla vyhodnocena míra úspěšnosti, která je prezentována v **grafu 5**. Vyšší míra úspěšnosti byla pozorována u skupiny pacientů do 18 let, avšak rozdíl není statisticky signifikantní ($p > 0,05$). Tečkované linie uvádí intervaly spolehlivosti. Podle této analýzy vychází úspěšnost autotransplantací u obou skupin obdobně a rozdíly se nepohybují v hodnotách statisticky významných.

DISKUSE

Z výsledků je patrné, že nejčastěji indikoval provedení autotransplantace ortodontista. Tento poznatek není nijak překvapivý, protože ortodontická obec je o možnosti autotransplantace dostatečně informována. O rozšířenosti využívání této možnosti terapie a jeho rostoucím trendu vypovídá i dotazníková studie publikovaná v roce 2017 [9]. Praktičtí zubní lékaři indikovali využití autotransplantace minimálně a lze předpokládat, že o tomto způsobu ošetření ještě nejsou ve větší míře informováni. U části pacientů byla indikována autotransplantace ošetřujícím chirurgem místo původně požadované klasické implantace (využití dentálního implantátu).

Kritéria posuzující úspěšnost autotransplantátu nejsou zcela sjednocena. Většinou se uvádí funkční periodoncium bez nálezu ankylózy, délka kořene větší než délka korunky, asymptomatický zub ve funkci a nepřítomnost resorpce kořene [10]. Většinu těchto kritérií jsme využili v naší studii. Nepřítomnost periapikálního projasnění byla hod-



Obr. 1
Autotransplantát reg. 35,
tři měsíce (a)
a jeden rok (b)
po autotransplantaci

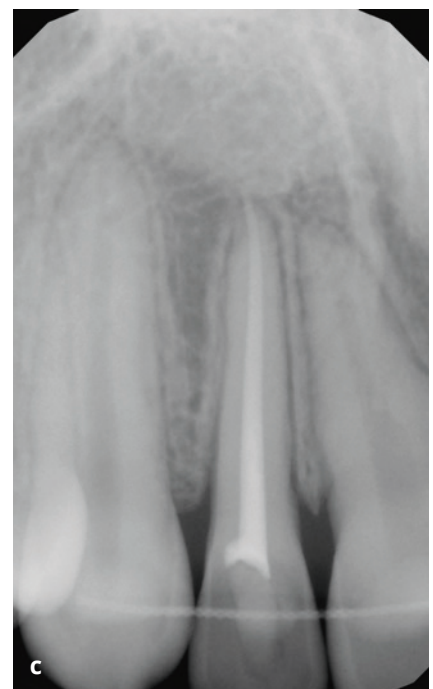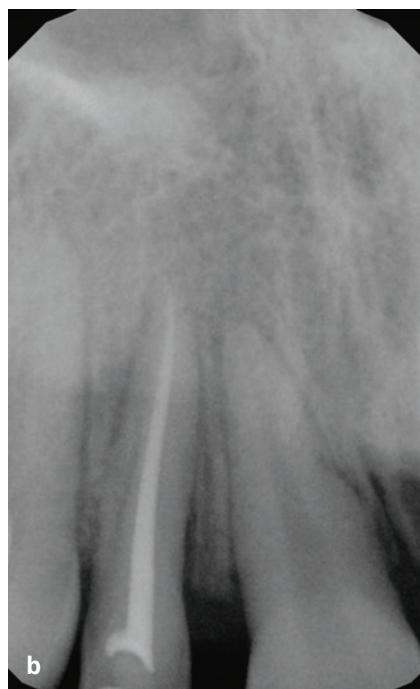
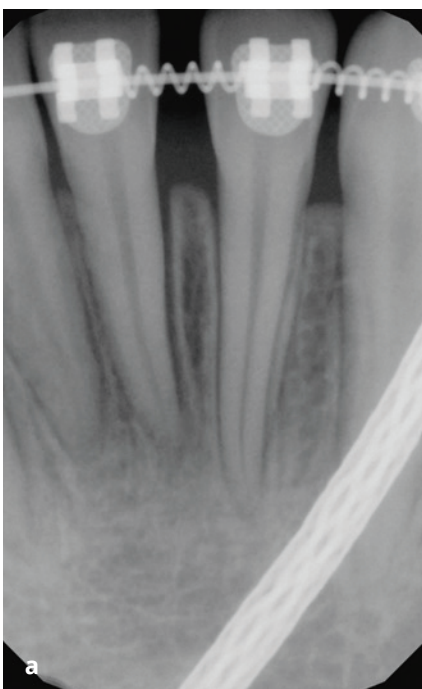
Fig. 1
Autotransplanted tooth
reg. 35, three months (a)
and one year (b)
after autotransplantation.

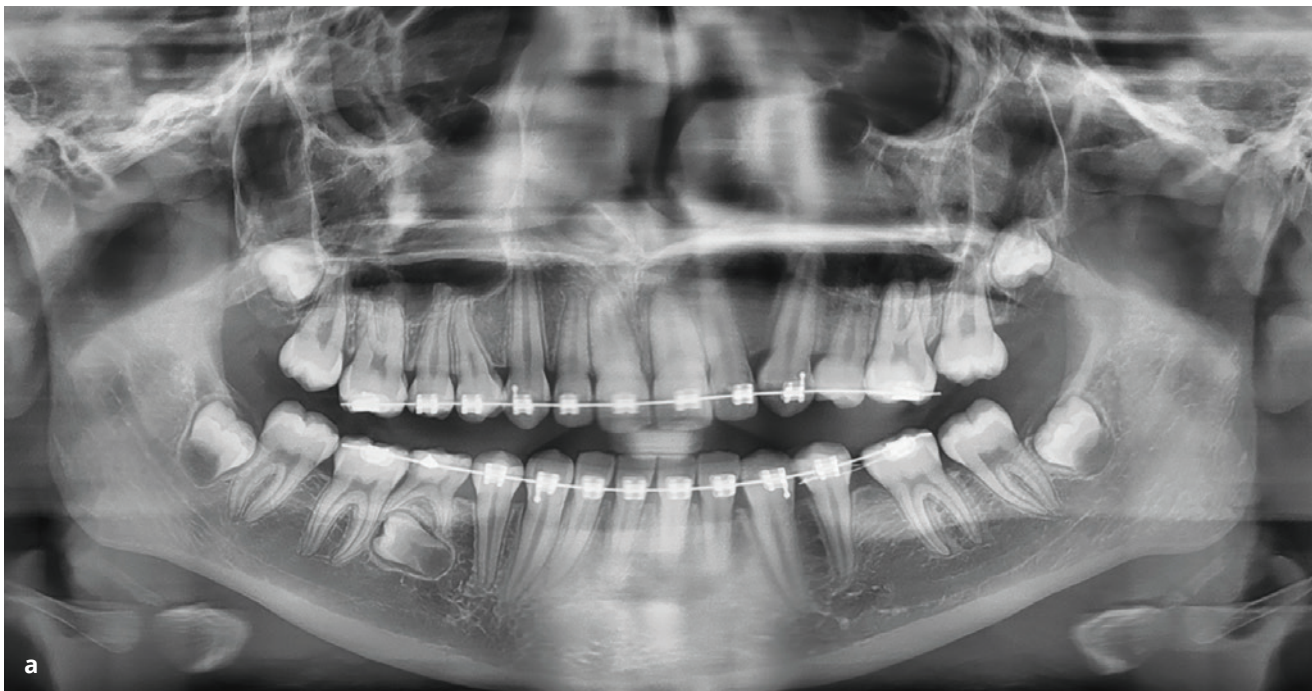
nocena i u zubů po endodontickém ošetření, a je tedy přímo spjata s kvalitou tohoto ošetření. To bylo prováděno do měsíce od autotransplantace v případě, že se jednalo o VI. stupeň vývoje kořene. Pokud se jednalo o V. stupeň vývoje kořene, bylo prováděno endodontické ošetření pouze v případě následujícího nálezu periapikálního projasnění při kontrolním rtg vyšetření. Úspěšnost endodontického ošetření pak byla verifikována vy-

mizením periapikálního projasnění. U zubů, jejichž vývoj kořene není dokončen, je charakteristickou známkou revitalizace pulpy postupná obliterace dřeňové dutiny bez nálezu periapikálního projasnění [3]. V těchto případech nikdy neindikujeme endodontickou léčbu (**obr. 1**). Někdy lze indikovat endodontické ošetření před autotransplantací, je to ale pouze v těch případech, kdy je donorový zub volně přístupný.

Obr. 2
Zub 32 určený
k autotransplantaci před
endodontickým ošetřením (a),
po endodontickém ošetření,
14 dnů po transplantaci do
místa 12 (b)
a po dokončení ortodontické
léčby (c).

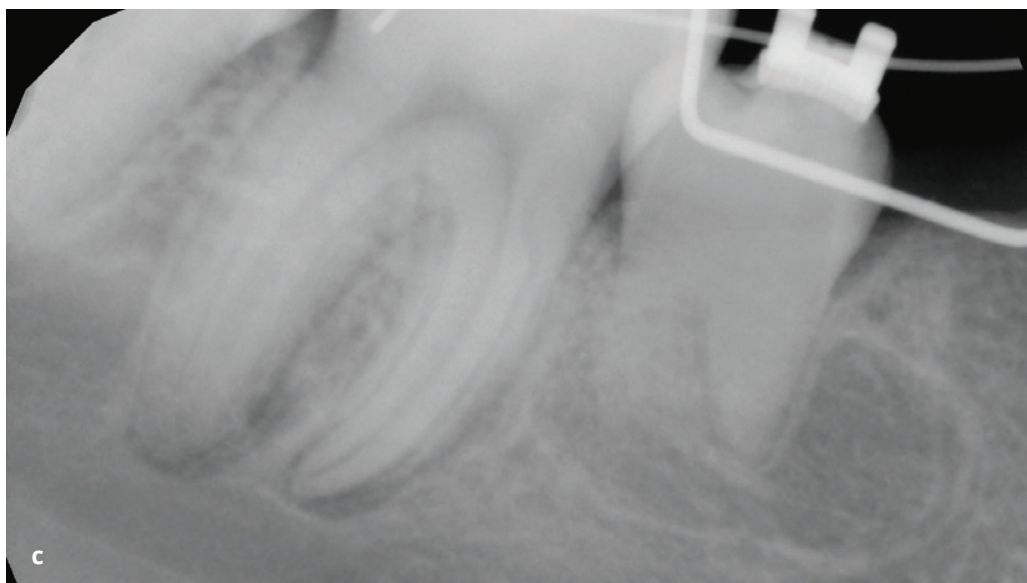
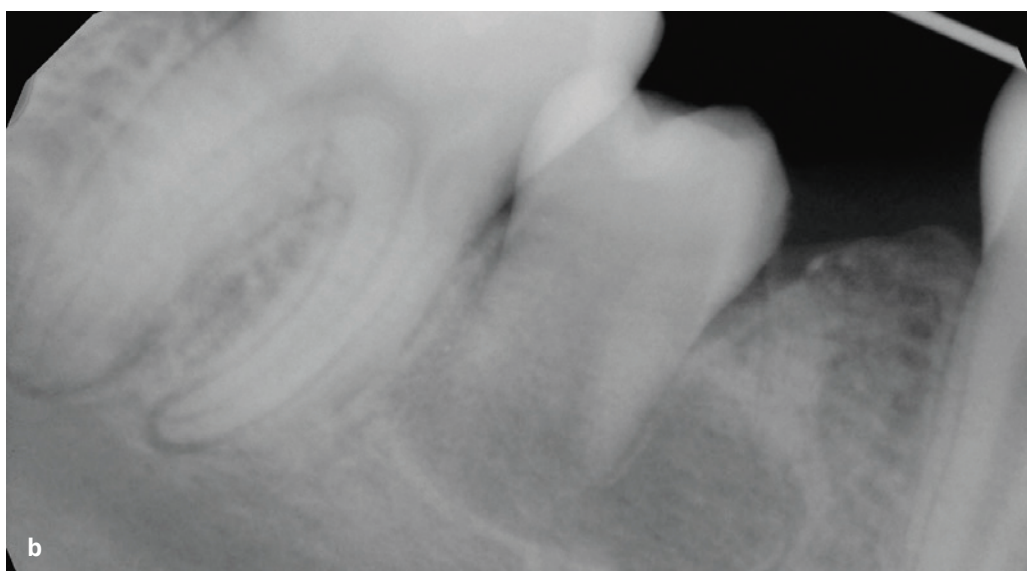
Fig. 2
The tooth 32 intended for
autotransplantation before
endodontic treatment (a),
after endodontic
treatment, two weeks after
autotransplantation to the reg.
12 (b), and after finishing of
orthodontic treatment (c).

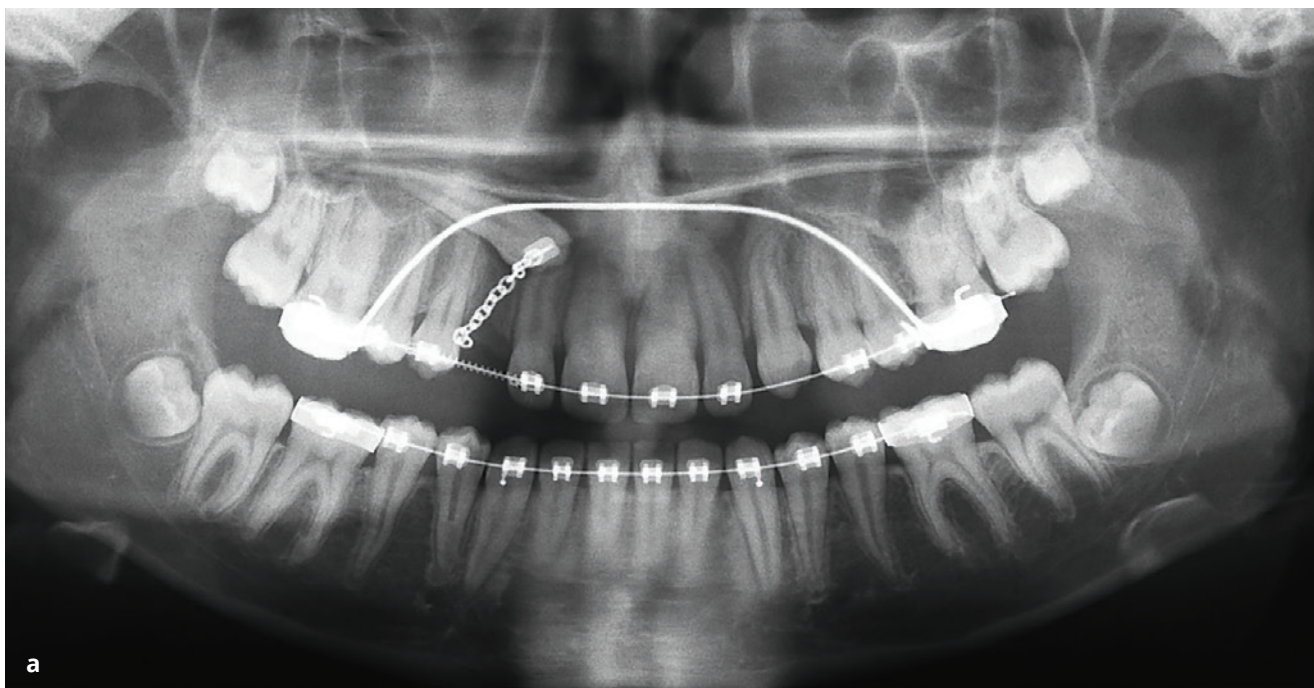




Obr. 3
Zub 45 určený
k autotransplantaci na
OPG (a), tři měsíce po
autotransplantaci (b) a rok po
autotransplantaci (c).

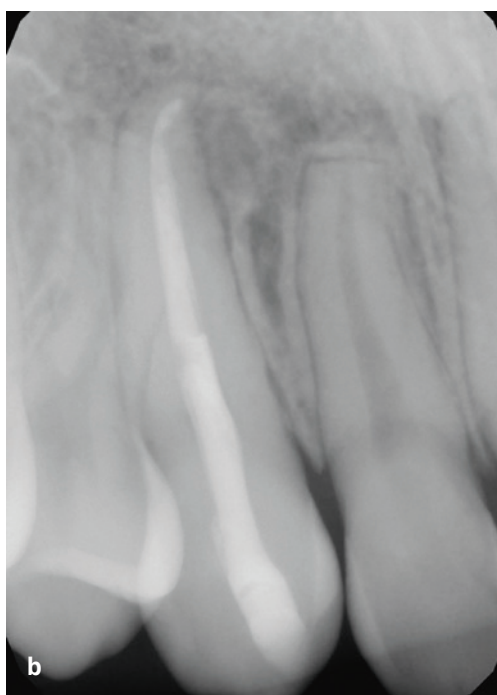
Fig. 3
*The tooth 45 intended to
autotransplantation in
an OPG (a), three months
after autotransplantation
(b), and one year after
autotransplantation (c).*





Věková skupina do 18 let

V této skupině bylo indikováno endodontické ošetření před provedením autotransplantace pouze ve dvou případech. V jednom případě se indikovala transplantace zubu 15 do místa 25 a v druhém případě transplantace zubu 32 do místa 12 (**obr. 2**). U obou zubů se jednalo o VI. vývojové stadium kořene a jednokořenové zuby. V případě, kdy vznikla ankylóza potvrzená rentgenologicky i klinicky, se jednalo o atypicky uložený premolár s vývojovým stadiem kořene II. K autotransplantaci jsme přistoupili vzhledem k riziku následného vývoje kořene s dopadem na manipulaci se zubem a možnost poškození okolních zubů (**obr. 3a**). I když proběhla autotransplantace bez komplikací, nedošlo k dalšímu vývinu kořene a následovala ankylóza (**obr. 3b, c**). Pro vznik ankylózy je za rizikový faktor považován delší extraalveolární čas, respektive nešetrná manipulace s transplantátem, což může vést k nekróze vitálních parodontálních vláken na povrchu kořene [11]. V tomto případě může hrát svou roli i fakt, že se jednalo o nízké vývojové stadium kořene, kdy je větší pravděpodobnost následující chyby v jeho vývoji [12]. Pokud se podíváme na průměrný věk v době ošetření ve skupině do 18 let, dosahuje 13,7 let s mediánem 14 let. Není proto překvapivé, že u většiny zubů již byl dokončen vývoj kořene. To je také spojeno s nutností následujícího endodontického ošetření. Nutnost endodontického ošetření mizí při nižších vývojových stadiích kořene, kdy optimálně jsou vytvořeny alespoň $\frac{3}{4}$ jeho délky. Proto se jeví nejvhod-



Obr. 4

Zub 13 určen k autotransplantaci na OPG (a) a rok a půl po autotransplantaci (b).

Fig. 4

The tooth 13 intended for autotransplantation in an OPG (a) and one and half year after autotransplantation (b).

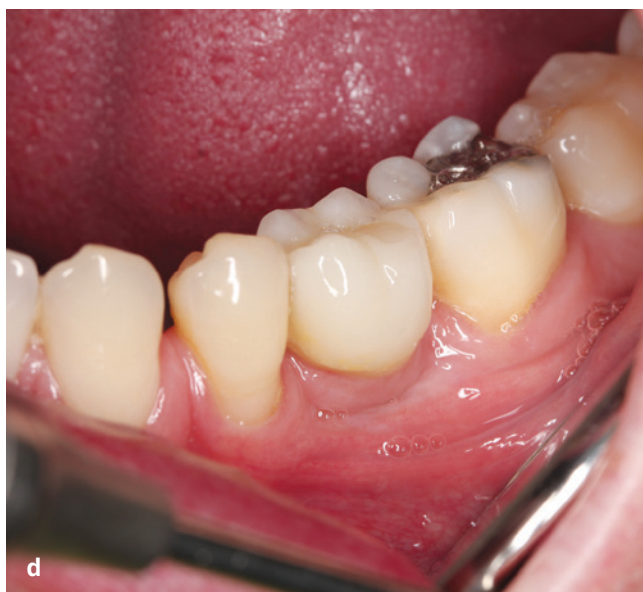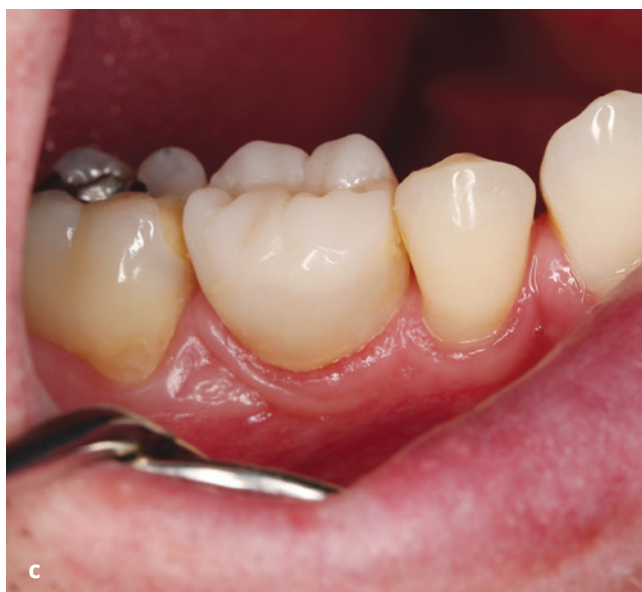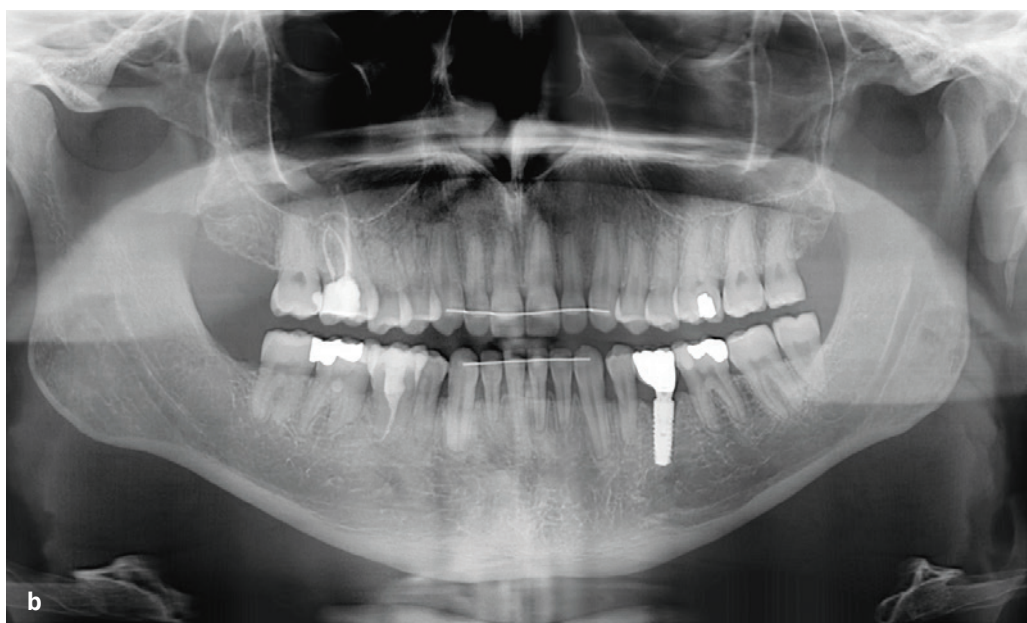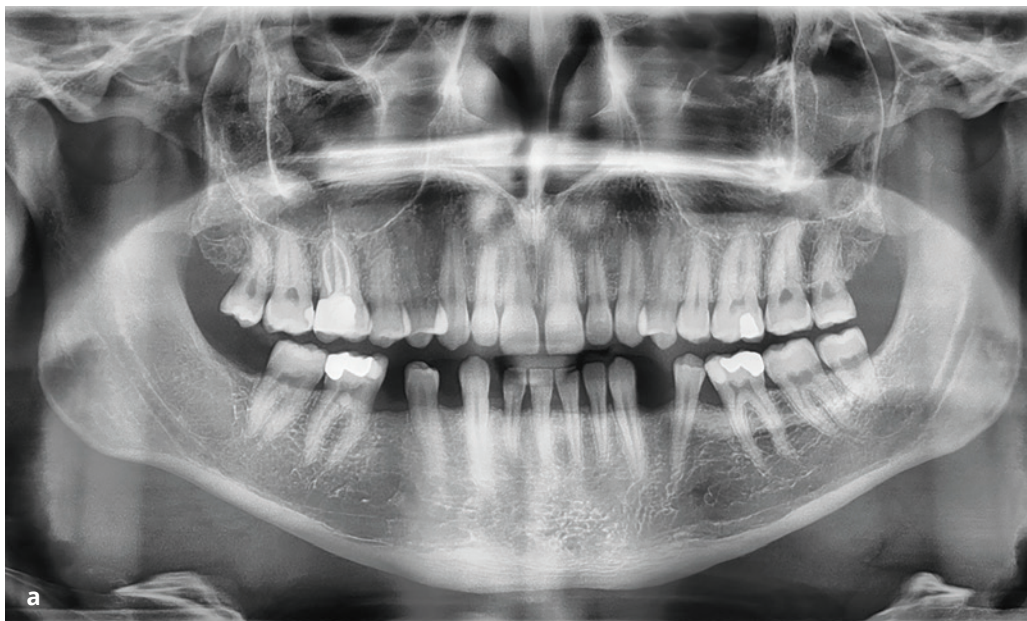nější provádět autotransplantaci, když probíhá IV. vývojové stadium kořene [5]. To většinou odpovídá věku pacienta mezi 11 a 12 lety. V této skupině pacientů také převládala autotransplantace premolárů z horní čelisti do míst ageneze v čelisti dolní. Vzhledem k morfologické podobě korunky obou typů premolárů jsme ani v jednom případě nemuseli použít tvarovou korekci. Druhým nejčastěji indikovaným zubem k autotransplantaci ve skupině byl horní špičák. Ve všech případech se jednalo o chirurgickou plantaci zubu do dané pozice (**obr. 4**), kdy primárně nebylo možné využít

Obr. 5

OPG snímky dospělého pacienta s agenezí zubů 35, 45 před (a) a po (b) ošetření. Chybějící zub 45 byl nahrazen autotransplantovaným zubem 18, který byl endodonticky a proteticky ošetřen (c). Chybějící zub 35 byl nahrazen dentálním implantátem (d).

Fig. 5

The OPG images of adult patient with agenesis of teeth 35, 45 before (a) and after (b) the treatment. The missing tooth 45 was replaced with the autotransplanted tooth 18, with a subsequent root canal treatment and prosthodontic reconstruction (c). The missing tooth 35 was replaced with a dental implant (d).



(nebo selhalo) ortodontické zařazení zubu. Hodnota míry přežití dosahovala 100 %. Tento nálezh není u mladších pacientů výjimečný, lze u nich předpokládat větší schopnost regenerace tkání. V odborné literatuře můžeme nalézt studie s obdobnými výsledky, a to i po delším období sledování [13, 14]. Hodnota míry úspěchu byla 91 %, což je údaj rovněž podobný výsledkům jiných studií, které se zabývají autotransplantacemi u dětí a adolescentů [15, 16]. Jedním z posuzovaných kritérií úspěchu je nepřítomnost ankylózy, což považujeme u dětí za důležitou vlastnost transplantátu vzhledem k nutnému dalšímu vývoji okolních tkání. Ve všech třech případech, které jsme hodnotili jako neúspěšné, se jednalo o hlavní komplikaci.

Věková skupina více než 18 let

Na rozdíl od mladších pacientů se u pacientů po 18 letech věku setkáváme s několika specifickými proměnnými. Dospělí pacienti již často mají různou míru zánětlivého onemocnění parodontu. V těchto případech je nejprve nutná parodontologická léčba se zajištěním stabilizace stavu parodontu a k autotransplantaci můžeme přistoupit až následně. Lze očekávat, že postižení parodontu donorového zubu se po provedení autotransplantace nezlepší [17]. Donorové zuby jsou již ve stadiu, kdy mají dokončený vývoj kořene. Z toho důvodu je endodontické ošetření nutností. Dalším faktorem, který značně ovlivňuje prognózu autotransplantátu, je počet kořenů a jejich tvar [6]. U dospělých pacientů nejčastěji transplantujeme třetí moláry, které mívají složitou morfolologii kořenového systému [18]. Rovněž poloha třetího moláru ovlivňuje průběh celého chirurgického zákroku. Většinou není možné endodontické ošetření před autotransplantací a rovněž většinou nemůžeme po extrakci uchovávat donorový zub v extrakční ráně [19]. Do doby umístění do vytvořené štoly jej uchovááme ve fyziologickém roztoku, čímž se zvyšuje možnost poškození vitálních parodontálních vláken, přičemž vitalita parodontálních vláken je považována za nejdůležitější prognostický faktor autotransplantace zubu [20]. Vznik ankylózy však není u dospělých tak významným problémem jako u mladého pacienta, a to vzhledem k již dokončenému růstu okolních tkání. Rizikem je rozvoj zánětlivé resorpce kořene. Abychom se vyhnuli komplikacím spojeným s opakovanou manipulací a uchováváním donorového zubu mimo ústa, můžeme s výhodou využít 3D modelu donoru. Tato technika je zvláště vhodná u mé-

ně zkušených operatérů a při autotransplantaci vícekořenového zubu [21].

Vzhledem k tomu, že jsme se setkali se ztrátou autotransplantátu v důsledku selhání fixační zkřížené sutury přes okluzi, často ji doplňujeme zakápnutím flow kompozitem k zajištění její větší stability. V případech, kdy je i tato fixace nedostatečná, využíváme vícepramenný drát, který se používá běžně v ortodontii v rámci retence. I když je tento rigidnější způsob fixace popisován jako méně výhodný z hlediska vitality okolních tkání [22], k zajištění primární stability transplantátu je v některých případech vhodný.

Dalším specifickým u dospělých pacientů je nesourodost okluzální plošky transplantátu s antagonisty. Ve většině případů tedy nestačí provést pouze artikulační zábrus, ale je nutné využít onlay k rekonstrukci vztahů antagonistů [23]. Morfologie korunky transplantátu nás může rovněž omezovat v meziodistálním rozměru příjmové oblasti. Pokud je tento rozměr nedostatečný, je nutno před transplantací zvážit ortodontickou léčbu. V případě minimálních rozdílů, kdy k úpravě korunky postačuje zábrus ve sklovině, můžeme volit tuto variantu. U jednoho pacienta můžeme volit různé způsoby náhrady zubů podle dostupnosti vhodného donora (**obr. 5**).

ZÁVĚR

Využití autotransplantátu k náhradě nezaloženého nebo ztraceného zubu nejčastěji indikovali ortodontisté.

U pacientů do 18 let věku převažují jako donorová oblast i příjmová oblast premoláry. U pacientů ve věku vyšším než 18 let převažují jako donorová oblast třetí moláry a jako příjmová oblast moláry v dolní čelisti.

U obou sledovaných věkových skupin je vysoká míra přežití i úspěšnosti autotransplantátu a lze tento postup považovat za spolehlivou metodu náhrady zubu. U dospělých pacientů lze předpokládat komplexnější ošetření zahrnující mimo vlastní chirurgický zákrok i ortodontickou léčbu, endodontické ošetření zubu, případně protetickou sanaci transplantátu.

Poděkování

doc. Ing. Tomáši Suchému, Ph.D., (AV ČR, ČVUT) za pomoc při statistickém hodnocení dat.

doc. MUDr. Martin Starosta, Ph.D.

Stomatologická klinika

1. LF UK a VFN

Kateřinská 32, 128 00 Praha 2

e-mail: info@perioimplants.cz

LITERATURA

- 1. Tsukiboshi M.** Autogenous tooth transplantation: a reevaluation. *Int J Periodontics Restorative Dent.* 1993; 13(2): 120-49.
- 2. Andreasen JO, Paulsen HU, Yu Z, Ahlquist R, Bayer T, Schwartz O.** A long-term study of 370 autotransplanted premolars. Part I. Surgical procedures and standardized techniques for monitoring healing. *Eur J Orthod.* 1990; 12(1): 3-13. doi: 10.1093/ejo/12.1.3
- 3. Andreasen JO, Paulsen HU, Yu Z, Bayer T, Schwartz O.** A long-term study of 370 autotransplanted premolars. Part II. Tooth survival and pulp healing subsequent to transplantation. *Eur J Orthod.* 1990; 12(1): 14-24. doi: 10.1093/ejo/12.1.14
- 4. Andreasen JO, Paulsen HU, Yu Z, Schwartz O.** A long-term study of 370 autotransplanted premolars. Part III. Periodontal healing subsequent to transplantation. *Eur J Orthod.* 1990; 12(1): 25-37. doi: 10.1093/ejo/12.1.25
- 5. Andreasen JO, Paulsen HU, Yu Z, Bayer T.** A long-term study of 370 autotransplanted premolars. Part IV. Root development subsequent to transplantation. *Eur J Orthod.* 1990; 12(1): 38-50. doi: 10.1093/ejo/12.1.38
- 6. Alpmanni K, Papageorgiou SN, Papadopoulos MA.** Autotransplantation of teeth in human: a systemic review and meta-analysis. *Clin Oral Invest.* 2015; 19: 1157-1179.
- 7. Moorrees CF, Fanning EA, Hunt EE Jr.** Age variation of formation stages for ten permanent teeth. *J Dent Res.* 1963; 42: 490-502. doi: 10.1177/00220345630420062701
- 8. Diogenes A, Ruparel NB.** Regenerative endodontic procedures: Clinical outcomes. *Dent Clin North Am.* 2017; 64(1): 111-125. doi: 10.1016/j.cden.2016.08.004
- 9. Planer J, Tycová H, Kučera J, Langová K.** Autotransplantace. *Ortodoncie.* 2017; 26(3): 126-137.
- 10. Tsukiboshi M.** Autotransplantation of teeth: requirements for predictable success. *Dent Traumatol.* 2002; 18: 157-80. doi: 10.1034/j.1600-9657.2002.00118.x
- 11. Hammarstrom L, Blomlof L, Lindskog S.** Dynamics of dentoalveolar ankylosis and associated root resorption. *Endod Dent Traumatol.* 1989; 5: 163-175. doi: 10.1111/j.1600-9657.1989.tb00354.x
- 12. Kostečka F.** Transplantace zubních zárodků. *Rozpravy II. třídy České akademie.* 1938; 47(5): 1-33.
- 13. Stange KM, Lindsten R, Bjerklin K.** Autotransplantation of premolars to the maxillary incisor region: a long term follow-up of 12-22 years. *Eur J Orthod.* 2016; 38: 508-515. doi: 10.1093/ejo/cjv078
- 14. Michl I, Nolte D, Tschammier C.** Premolar autotransplantation in juvenile dentition: quantitative assessment of vertical bone and soft tissue growth. *Oral Surg Oral Med Oral Pathol Oral Radiol.* 2017; 124: 1-12. doi: 10.1016/j.oooo.2017.02.002
- 15. Ong D, Itskovich Y, Dance G.** Autotransplantation: a viable treatment option for adolescent patients with significantly compromised teeth. *Aust Dent J.* 2016; 61: 396-407. doi: 10.1111/adj.12420
- 16. Rohof ECM, Kerdijk W, Jansma J, Livas CH, Ren Y.** Autotransplantation of teeth with incomplete root formation: a systematic review and meta-analysis. *Clin Oral Investigations.* 2018; 22: 1613-1624. doi: 10.1007/s00784-018-2408-z
- 17. Schwarz O, Bergmann P, Klausen B.** Autotransplantation of human teeth. Life-table analysis of prognostic factors. *Int J Oral Maxillofac Surg.* 1997; 5: 12-18. doi: 10.1016/s0300-9785(85)80036-3
- 18. Maddalone M, Bianco E, Spolnik KJ, Mirabelli L, Gagliani M, Fabbro MD.** Immediate autotransplantation of molars with closed apex. *J Contemp Dent Pract.* 2022; 23(4): 453-459.
- 19. Yu HJ, Jia P, Lv Z, Qiu LX.** Autotransplantation of third molars with completely formed roots into surgically created sockets and fresh extraction sockets: a 10-year comparative study. *Int J Oral Maxillofac Surg.* 2017; 46(4): 531-538. doi: 10.1016/j.ijom.2016.12.007
- 20. Suwanapong T, Waikakul A, Boonsiriseth K, Ruangsawasdi N.** Pre- and peri-operative factors influence autogenous tooth transplantation healing in insufficient bone sites. *BMC Oral Health.* 2021; 21: 325. doi: 10.1186/s12903-021-01686-x
- 21. Hwang LA, Chang CY, Su WC, Chang CW, Huang CY.** Rapid prototyping-assisted tooth autotransplantation is associated with a reduced root canal treatment rate: a retrospective cohort study. *BMC Oral Health.* 2022; 22: 25. doi: 10.1186/s12903-022-02058-9
- 22. Kristerson L, Andreasen JO.** The effect of splinting upon periodontal and pulpal healing after autotransplantation of mature and immature permanent incisors in monkeys. *Int J Oral Surg.* 1983; 12: 239-249. doi: 10.1016/s0300-9785(83)80049-0
- 23. Dioguardi M, Quarta C, Sovereto D, Troiano G, Melillo M, Di Cosola M, Cazzolla AP, Laino L, Lo Muzio L.** Autotransplantation of the third molar: A therapeutic alternative to the rehabilitation of a missing tooth: a scoping review. *Bioengineering.* 2021; 8: 120. doi: 10.3390/bioengineering8090120