

DŮSLEDKY ZANEDBÁNÍ A NEVHODNÉHO OŠETŘENÍ ZUBNÍHO KAZU V ČASNÉM DĚTSTVÍ

Přehledový článek

THE IMPACT OF NEGLECT AND FAILED TREATMENT OF EARLY CHILDHOOD CARIES

Review

English fulltext: www.prolekare.cz

Koberová Ivančaková R.¹, Merglová V.²

¹Stomatologická klinika, Lékařská fakulta Univerzity Karlovy a Fakultní nemocnice, Hradec Králové

²Stomatologická klinika, Lékařská fakulta Univerzity Karlovy a Fakultní nemocnice, Plzeň

SOUHRN

Úvod: Zubní kaz v dočasném chrupu popřípadě jeho komplikace ovlivňují orální i celkové zdraví dítěte. Kaz časného dětství je definován jako kariézní léze či výplň na kterékoli zubní plošce nebo zub extrahovaný pro kaz u dětí mladších než 71 měsíců. Ošetření je komplikováno omezenou spoluprací dítěte, morfologickými a biologickými rozdíly dočasných zubů oproti zubům stálým a značně odlišným charakterem progresu kariézních defektů.

Vlastní sdělení: Cílem ošetření dočasných zubů je opravit či limitovat poškození zubních tkání způsobené zubním kazem, ochránit zbylé zdravé zubní tkáně, obnovit žvýkací funkci chrupu, zlepšit estetický vzhled, předejít zánětlivým komplikacím a usnadnit péči o hygienu ústní dutiny. Nevhodné nebo žádné ošetření dočasných zubů dítě handicapuje a významně zvyšuje riziko zánětlivých komplikací v podobě postižení zubní dřeně a následného šíření infekce do okolních tkání, poruchy zdraví dítěte a psycho-sociální problémy. Zubní kaz v časném dětství představuje zátěž nejen pro dítě a kvalitu jeho života, ale také pro rodiče a společnost v podobě zbytečných ekonomických výdajů. Cílem sdělení je shrnout závažné dopady zanedbání péče o dočasný chrup.

Závěr: Naším prvořadým zájmem na individuální i komunitní úrovni by měla být prevence, neboť hlavní i podpůrné etiologické faktory zubního kazu jsou dobře známé. Velmi vysoký a neklesající výskyt neošetřených zubních kazů u malých dětí v celosvětovém měřítku však vypovídá o tom, že současná primárně preventivní opatření jsou nedostatečná a jsou dokladem kolize rizikových kariogenních faktorů a nesprávného životního stylu souvisejícího s působením sociálních, vzdělanostních, behaviorálních a v neposlední řadě i ekonomických faktorů.

Klíčová slova: zubní kaz, dočasný chrup, komplikace, ošetření

SUMMARY

Introduction: Early childhood caries and its complications have the negative impact on both oral and general health of the affected child. Dental caries in early childhood is defined as the presence of any decayed, filled tooth surface or missed primary tooth due to caries of a child under 71 months of age. The treatment of dental caries in small children is complicated due to limited cooperation, morphological and biological differences of primary teeth and caries lesion progression.

Presentation: The purpose of the treatment of dental caries in young children is to repair and limit further damage of dental hard tissue, protect the remaining healthy tissue, restore the masticatory function, improve the aesthetics, prevent the inflammatory complications and facilitate the daily oral hygiene practice. Inappropriate and failed treatment of primary teeth may disadvantage these children; increase the risk of inflammatory complications in terms of pulp diseases and subsequent spreading of inflammation into surrounded tissues, general diseases and social problems. This disease has an impact on the quality of life of children and their families and is unnecessary burden to society. The aim of this paper is to review the consequences of neglect and failed treatment of early childhood caries.

Conclusion: Prevention of dental caries would be preferable on individual and community level, because the main aetiological factors of dental caries are well defined. But the high level of untreated caries world-wide suggests that the current preventive approaches are not sufficient and are proof of collision of risk factors and inappropriate lifestyle associating with social, educational, behavioural and economic inequalities.

Key words: dental caries, primary teeth, complications, treatment

Koberová Ivančaková R, Merglová V.

Důsledky zanedbání a nevhodného ošetření zubního kazu v časném dětství.

Čes stomatol Prakt zubní lék. 2020, 120(1): 26–31

ÚVOD

Zubní kaz v časném dětství (ECC) je definován jako přítomnost jedné či více kariéz-ních lézí (kavitovaných i nekavitovaných), výplní nebo zubů extrahovaných pro kaz a jeho komplikace u dětí mladších než 71 měsíců. Jako závažný kaz v časném dětství (S-ECC) označujeme kariézní lézi přítomnou na hladké ploše zubu u dětí mladších než 36 měsíců [1].

Zubní kaz v časném dětství vzniká a progreduje díky existenci některých specifických faktorů, charakteristických pro ústní dutinu malého dítěte. Jsou jimi mikrobiální osídlení ústní dutiny, nezralost lokálních obranných mechanismů (hladina sekretorického imunoglobulinu A), nižší odolnost skloviny vůči kyselému prostředí u zubů krátce po prořezání do úst. Za velmi rizikový faktor je považována častá konzumace cukrem slazených nápojů podávaných v kojenecké láhvi nebo pítku během dne, a především večer před spaním a v průběhu noci [2]. Častá konzumace volných cukrů (uměle přidávaných do nápojů a potravin) vede k poklesu pH biofilmu na povrchu zubu na úroveň rozpustnosti sklovinného minerálu. V důsledku poklesu pH dochází ke vzniku tzv. dysbiotického mikrobiomu, pro který je charakteristický zvýšený počet acidurických bakterií. Dochází tak k trvalé produkci kyselin a následné demineralizaci skloviny. Samotná přítomnost zubního mikrobiálního povlaku však onemocnění zubním kazem nezpůsobí [3, 4]. Častá a nadměrná konzumace cukru je společným etiologickým faktorem nejen ECC, ale také dalších nepřenositelných chorob, jako jsou kardiovaskulární onemocnění, diabetes a obezita.

Ačkoli je ECC preventabilní onemocnění, trpí jím v současné době celosvětově více než 600 milionů dětí. Ošetření zubního kazu časného dětství je často zanedbáváno, zpochybováno či považováno za neefektivní s tím, že kariézní dočasné zuby eliminují dříve, než začnou působit dítěti obtíže [5]. Takový přístup je ale nutně striktně odmítnout. Nevhodné nebo žádné ošetření dočasných zubů děti svým způsobem handicapuje. Zubní kaz v časném dětství představuje zcela nepřijatelnou zátěž nejen pro dítě a kvalitu jeho života, ale také pro rodiče a společnost [6].

FILOZOFIE PÉČE O DOČASNÝ CHRUP

Základem dlouhodobě úspěšné péče o dočasný chrup je získat dítě ke spolupráci, získat důvěru dítěte a jeho rodičů. Tento vztah je zapotřebí budovat velmi brzy. Rodiče by měli s dítětem poprvé navštívit zubního lékaře v průběhu prvního roku věku dítěte. Tato ná-

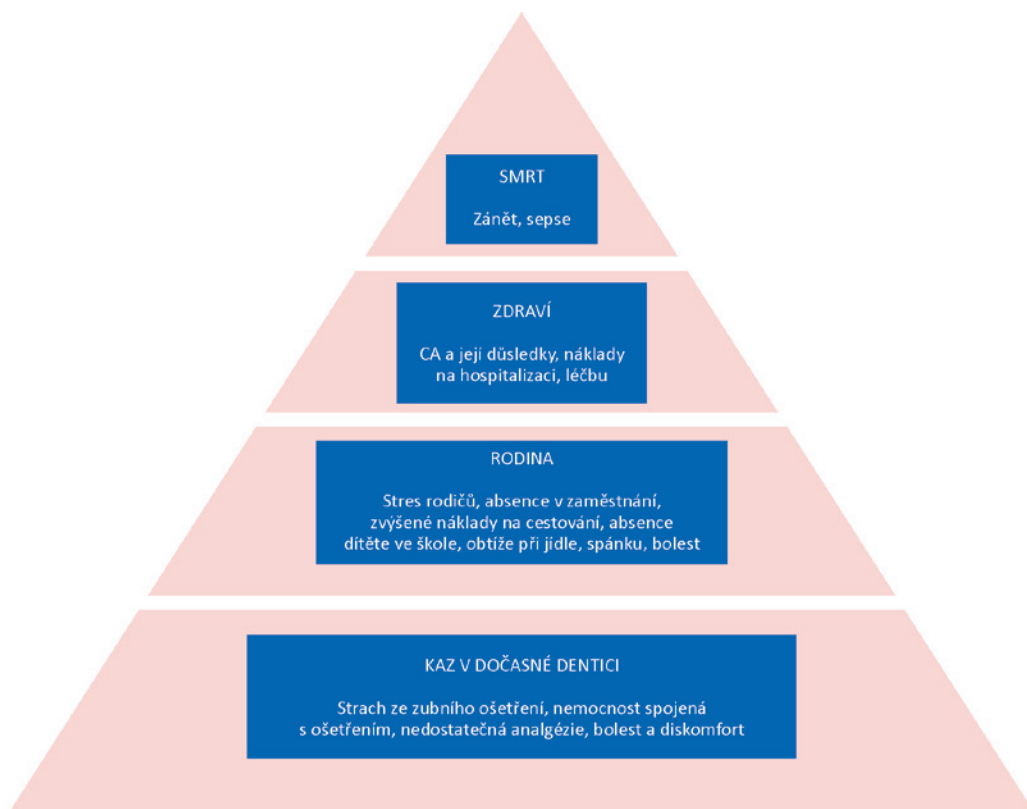
vštěva slouží k získání podstatných anamnestických údajů ve vztahu k riziku onemocnění zubním kazem, k prvnímu kontaktu dítěte se zubním lékařem a prostředím ordinace a informaci o primárně preventivních opatřeních. Dalším podstatným faktorem je včasné stanovení diagnózy zejména iniciálních forem kazivé léze a vytvoření individuálního léčebného plánu podle potřeby dítěte s důrazem na preventivně profylaktickou péči a doporučení. V případě potřeby ošetření pak zvolit takový způsob, který je dítě schopné zvládnout a který bude z dlouhodobého hlediska úspěšný [7].

Cílem ošetření dočasných zubů je opravit kazem poškozené zubní tkáň a minimalizovat riziko další progresse onemocnění, chránit zbylé zdravé zubní tkáň, obnovit funkci chrupu, především mastikaci, ale také zlepšit estetický vzhled chrupu, předejít zánětlivým komplikacím a usnadnit péči o ústní hygienu [2].

Součástí léčebného plánu je zhodnocení vývojového stadia dentice (dentální věk vůči věku biologickému), míry rizika onemocnění zubním kazem, spolupráce rodičů a jejich zájmu o ošetření chrupu dítěte a schopnost dítěte ošetření zvládnout. Kariézní postižení dočasných horních řezáků představuje riziko pro dočasné moláry, u kterých se zubní kaz objeví většinou v průběhu následujících 12 měsíců. Kariézní neošetřené dočasné zuby znamenají také riziko časného kariézního postižení pro zuby stálé [8, 9].

SPECIFICKÉ ASPEKTY ZUBNÍHO KAZU V ČASNÉM DĚTSTVÍ

Mechanismus vzniku zubního kazu dočasných a stálých zubů se v zásadě neliší. V obou případech dochází nejprve ke vzniku iniciální, podpovrchové kariézní léze, která se může vyhojit nebo zastavit, anebo progredovat v makroskopicky zjistitelnou kavitaci. Ale právě rychlost progresse kazu a klinická symptomatologie mají v dočasné dentici určité odlišnosti. Ty jsou dány především tenčí vrstvou skloviny a dentinu, nižším obsahem minerálů v obou tkáních a širšími nepravidelnými dentinovými tubuly. Klinická symptomatologie je přítomna spíše u kazů na dočasných molárech, a to zejména na aproximálních ploškách. To je dáno rozměrnou dřeňovou dutinou dočasných molárů, která v oblasti hrbolků vybíhá blízko k dentinové hranici. Kavitované kazivé léze na aproximálních ploškách dočasných molárů způsobují velmi záhy chronické zánětlivé změny v zubní dřeni, často však s žádnou nebo minimální klinickou symptomatologií v podobě bolesti.



Obr. 1
Negativní dopady zubního kazu v časném dětství; s laskavým svolením převzato z liter. [13]
CA - celková anestezie

Fig. 1
The negative impact of early childhood caries; from liter. [13], with courtesy of authors CA - total anesthesia

Obr. 2
Kariézní dočasný chrup dítěte ve věku 36 měsíců s lokální zánětlivou komplikací v podobě submukózního abscesu na sliznici alveolárního výběžku horní čelisti vlevo

Fig. 2
The carious primary dentition of the 36-month-old child with inflammatory complication manifested as the parulis on the alveolar mucosa of upper jaw, left side

Obtíže se většinou objevují až tehdy, když je zánětem postižena celá korunková zubní dřeň [10, 11]. U frontálních zubů jsou obtíže přítomny často až v případě nekrózy zubní dřeně a následných zánětlivých komplikací [12].

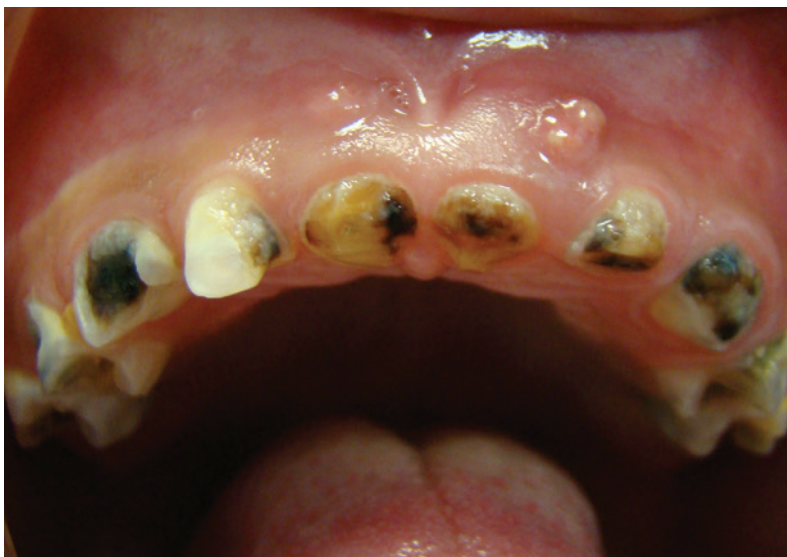Vzhledem k tomu, že dítě nemá zpočátku obtíže, rodiče zubního lékaře nevyhledají, a pokud ano, přístup zubního lékaře je často takový, že ošetření je zbytečné, protože „dítě nic nebolí“.

NÁSLEDKY NEOŠETŘENÉHO ZUBNÍHO KAZU V ČASNÉM DĚTSTVÍ

Následky zubního kazu v časném dětství ovlivňují život dítěte a jeho rodiny po stránce zdravotní, sociální a psychické (**obr. 1**). Zubní kaz v dočasné dentici nemá negativní dopad pouze na chrup dítěte, ale ovlivňuje jeho celkové zdraví, morbiditu a v nejhorším případě mortalitu [13].

Bolest

Bolest je obecně vnímána jako subjektivní nepříjemný pocit bez ohledu na to, zda jde o dítě, nebo o dospělého jedince. U malého dítěte je tento vjem o to horší, že si nedokáže vysvětlit příčinu bolesti a má problém s její interpretací. V důsledku bolesti je dítě mrzuté, špatně spí, nechce si hrát. Při déle trvajících obtížích může mít problém s příjmem potravy, odmítá kousat tuhou stravu a děti batolecího věku mohou špatně prospívat. Jako příklad lze uvést data z Velké Británie. Shepherd a kol. ve své studii vyšetřili 589 osmiletých dětí, z nichž polovina udávala bolest zubů. Ze skupiny dětí, které si stěžovaly na bolesti zubů, jich 73 % mělo obtíže při jídle, 31 % nemohlo spát, 27 % si přestalo hrát, 11 % nemohlo chodit do školy [14]. Ačkoli se jednalo o děti starší než šest let, jsou tato data alar-



mující. Levine a kol. ve své retrospektivní studii vyšetřili 481 dětí s kariézními dočasnými zuby, z nichž 18 % udávalo bolest zubů, a to nejčastěji dočasných molárů [10].

Zánětlivé komplikace

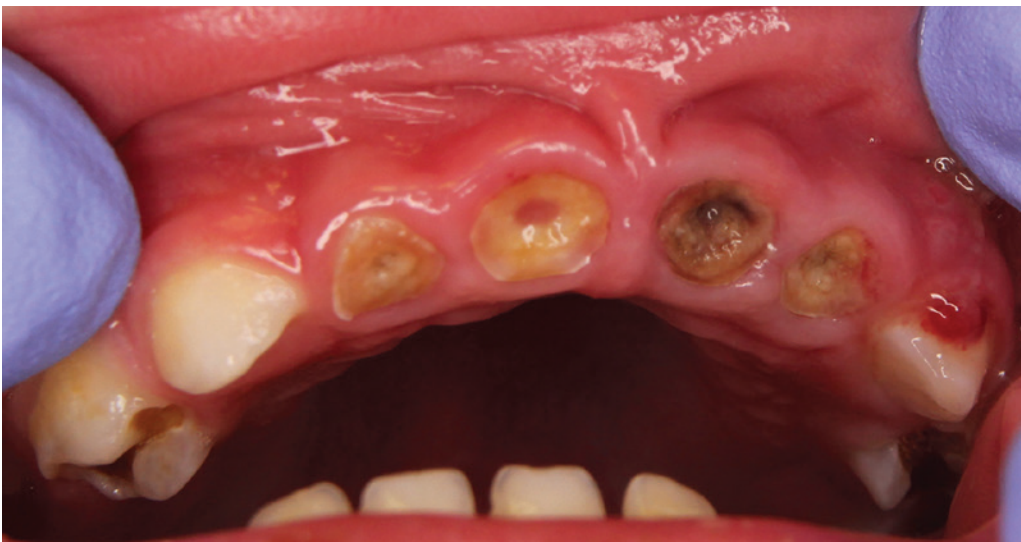Zánětlivé komplikace v souvislosti s kariézními neošetřenými dočasnými zuby se mohou manifestovat buď lokálně, nejčastěji v podobě submukózního abscesu (**obr. 2**), nebo difúzně pod obrazem periostitidy (**obr. 3**), lymfadenitidy, zánětu kolemčelistních prostor až sepse [15]. Ve studii publikované ve Skotsku v roce 2006 se uvádí, že v souboru 7000 předškolních dětí (průměrný věk 5,3 let) došlo u 5 % dětí k rozvoji sepse v důsledku neošetřených kariézních dočasných zubů [16]. Gangrenózní pulpa dočasných zubů v horní čelisti bývá až v polovině případů příčinou šíření zánětu do očníce. Léčba těchto zánětlivých komplikací vždy vyžaduje antibiotickou terapii, hospitalizaci dítěte a invazivní chirurgické ošetření. Záněty periodontia a ostitida dentálního původu vedou k bakteriemii, která může mít závažný dopad na celkové zdraví dítěte. V případě lokálních komplikací při přestupu infekce do okolního periodontia hrozí riziko poškození vývoje stálého nástupce (tzv. Turnerův zub). Postižený zub mívá hypoplastické změny tvrdých zubních tkání různého stupně. V některých případech je poškození takové, že zub je méněcenný z hlediska estetického, funkčního i protetického a musí být extrahován. Psychologický dopad komplikací zubního kazu v časném dětství je obvykle příčinou toho, že dítě získává velmi negativní postoj k zubnímu ošetření a v mnoha případech odmítá jakékoli další ošetření po řadu let [7].

Anomálie v zubním oblouku

Předčasné ztráty dočasných zubů mohou být příčinou anomální polohy stálých zubů (posuny a sklony sousedních zubů do mezery, supraokluze antagonistů, ektopické erupce nebo retence stálých zubů, posun střední čáry), vad skusu a funkčních poruch orofaciální soustavy. Závažnější komplikace vznikají při předčasné ztrátě zubů v horní čelisti, a to zejména druhého dočasného moláru [17, 18]. Dětská snímatelná náhrada sloužící k doplnění ztracených zubů a k udržení místa v zubním oblouku výše zmíněné komplikace zmírňuje, ale její použití má určité limity a nevýhody, jako jsou zvýšená retence zubního povlaku, iritace měkkých tkání, rozlomení či ztráta náhrady, ochota dítěte náhradu nosit a nutnost častějších kontrol.

Porucha růstu dítěte

Tato komplikace souvisí s poruchou příjmu potravy. V důsledku bolesti dítě buď odmítá příjem tuhé potravy vůbec, nebo sousta polyká nedostatečně rozžvýkaná. To může vést k trávicím obtížím až k neprospívání dítěte. V jiných případech dítě vyžaduje pouze měkkou či kašovitou stravu, což se nepříznivě projevuje na stavu chrupu a gingivy. Vážné samoočišťování, vznikají bolestivé záněty dásní a nechutí dítěte k tužší stravě se prohlubuje. Bylo prokázáno, že děti se zubním kazem v časném dětství jsou často pod třetím váhovým percentilem pro daný věk. Chronický zánět má vliv na metabolické procesy, cytokiny (IL 1 α a IL 1 β) mohou inhibovat erytropoezu [19, 20]. Nedostatečný energetický příjem může ovlivňovat produkci hormonů kůry nadledvin a následně růst dítěte [20].



Obr. 3
Kariézní dočasný chrup dítěte ve věku 26 měsíců se zánětlivým postižením kosti alveolárního výběžku horní čelisti ve frontální krajině

Fig. 3
The carious primary dentition of the 26-month-old child with inflammation of the alveolar bone ridge of upper jaw in frontal area

Vliv na kvalitu života dítěte

Informace používané k hodnocení vlivu onemocnění na kvalitu života dítěte jsou zpravidla získávány od rodičů nebo jiných pečujících osob a ne vždy zcela odpovídají skutečným pocitům dítěte. Určitý pohled na obtíže dítěte, jak zdravotní, tak psychické, však poskytují. Děti trpící chronickou bolestí sice nedokážou spolehlivě interpretovat intenzitu a charakter bolesti, ale můžeme zaznamenat jiné ukazatele svědčící o tom, že dítě se necítí dobře – je mrzuté, unavené, špatně spí, nekomunikuje, uzavírá se do sebe, nechce si hrát a podobně. Existují různé teorie a metody hodnocení vlivu orálního zdraví na kvalitu života dítěte (OHQoL). Tyto metody musí být standardizované, aby byly použitelné obecně v populaci, kde jsou rozdíly jazykové, kulturní a sociální, a aby získaná data týkající se ECC bylo možné globálně porovnávat [21].

Riziko kariézního poškození dalších zubů

Kariézní dočasný chrup představuje rizikové prostředí nejen pro prořezané dočasné zuby, které ještě kazem poškozeny nebyly, ale také pro prořezávající stálé zuby, jejichž sklovina je méně odolná vůči kariézní atace vzhledem k nedostatečné posteruptyvní maturaci. Grindefjord a kol. ve své studii publikovali data z vyšetření dětí ve věku 2,5 roku. U dětí s kariézním dočasným chrupem ve věku 2,5 roku se v průběhu 12 měsíců objevily nové kazy na dočasných zubech u 92 % jedinců. Naopak u dětí, které měly ve stejném věku (2,5 roku) intaktní chrup, se nové kazy objevily pouze ve 29 % případů. V případě zjištění kazů na okluzních ploškách dočasných molárů došlo k jejich progresi aproximálně v 64 % případů během 12 měsíců a děti s kariézním poškozením ve věku 2,5 let měly signifikantně více aproximálních kazů než děti s chrupem intaktním [22].

Kariézní poškození dočasných horních řezáků signifikantně zvyšuje riziko poškození dočasných molárů [8, 9]. Mezi další faktory ovlivňující progresi kariézních lézí v dočasné dentici patří přítomnost zubního kazu u matky, časná transmise kariogenních mikroorganismů, strava s vysokým obsahem přidaného cukru, nedostatek informací týkajících se prevence zubního kazu a horší sociální a ekonomické zázemí [24]. Skeie a kol. prokázali na souboru 186 identických dětí ve věku pět a deset let signifikantní korelaci mezi kariézním poškozením dočasné dentice a stejným poškozením stálé dentice [25]. Zejména kariézní poškození distální plošky druhého dočasného moláru se zdá být významným prediktorem kazu na meziální plošce prvního stálého moláru [16].

Socioekonomické dopady

Léčba kazu v časném dětství představuje zvýšené finanční náklady v rámci zdravotního rozpočtu v důsledku neplánovaných hospitalizací a ošetření v celkové anestezii [13].

Bez efektivní a pravidelné fluoridové prevence stojí každého člověka léčba zubního kazu 7000 eur v průběhu jeho života. Zubní kaz je příčinou toho, že děti zameškají až 51 milionů hodin ve škole a rodiče zameškají až 161 milionů hodin v práci. Zubní kaz a jeho komplikace jsou čtvrtou nejčastější příčinou ošetření dítěte v nemocnici [13, 27]. Davis a kol. ve své studii uvádějí, že z 10 000 akutních vyšetření na Emergency Unit, Minneapolis St. Paul Hospital, USA, v průběhu 12 měsíců tvořily dvě procenta děti mladší než pět let pro komplikace spojené se zubním kazem v dočasné dentici a náklady na ošetření každého dítěte představovaly 460 dolarů [28]. Podobné údaje bychom zřejmě zjistili i v České republice, ale taková data nejsou.

ZÁVĚR

Zubní kaz v časném dětství a jeho celosvětový výskyt nepříznivě ovlivňuje rodinu a kvalitu života dítěte a je zbytečnou ekonomickou zátěží pro společnost. Zubní kaz v dočasné dentici nemá negativní dopad pouze na chrup dítěte, ale ovlivňuje jeho celkové zdraví.

Naším prvořadým zájmem na individuální i komunitní úrovni by měla být prevence onemocnění, neboť hlavní i podpůrné etiologické faktory jsou dobře známé. Preventivní opatření musí být komplexní, individualizovaná a prováděná permanentně. Zainteresovanými skupinami jsou nejen zubní lékaři a pediatři, ale zejména rodiče. Velmi vysoký, neklesající výskyt neošetřených zubních kazů u malých dětí v celosvětovém měřítku ale vypovídá o tom, že současná primárně preventivní opatření jsou nedostatečná a jsou dokladem kolize rizikových kariogenních faktorů a nesprávného životního stylu souvisejícího s působením sociálních, vzdělanostních, behaviorálních a v neposlední řadě i ekonomických faktorů.

Práce je podpořena grantovým projektem PROGRES Q-29.

**doc. MUDr. Romana Koberová
Ivančaková, CSc.**

Stomatologická klinika LF UK a FN
Sokolská 581
500 05 Hradec Králové
e-mail: koberovar@lfhk.cuni.cz

LITERATURA

1. Ismail AI, Sohn WA.

Systematic review of clinical diagnostic criteria of early childhood caries. *J Public Health Dent.* 1999; 59: 171–191. doi: 10.1111/j.1752-7325.1999.tb03267.x

2. American Academy on Pediatric Dentistry Council on Clinical Affairs.

Policy on early childhood caries (ECC): unique challenges and treatment option. *Pediatr Dent.* 2008; 30: 44–46.

3. Simón-Soro A, Mira A.

Solving the etiology of dental caries. *Trends Microbiol.* 2015; 23: 76–82.

4. Rosier BT, Marsh PD, Mira A.

Resilience of the oral microbiota in health: mechanisms that prevent dysbiosis. *J Dent Res.* 2018; 97: 371–380. doi: 10.1177/0022034517742139

5. Curzon M.

Supervised neglect – again! *Eur Arch Paediatr Dent.* 2010; 11: 51–52. doi: 10.1007/bf03262712

6. Tinanoff N, Baez RJ, Diaz Guillory C,

Donly KJ, Feldens CA, McGrath C, Phantumvanit P, Pitts NB, Seow WK, Sharkov N, Songpaisan Y, Twetman S. Early childhood caries epidemiology, aetiology, risk assessment, societal burden, management, education, and policy: Global perspective. *Int J Paediatr Dent.* 2019; 29: 238–248. doi: 10.1111/ipd.12484

7. Koberová-Ivančáková R, Merglová V.

Dětské zubní lékařství. 1. vydání, Hradec Králové: Advertis; 2014, 177 s.

8. O'Sullivan DM, Tinanoff N.

The association of early dental caries patterns with caries incidence in preschool children. *J Public Health Dent.* 1996; 56: 81–83. doi: 10.1111/j.1752-7325.1996.tb02401.x

9. al-Shalan TA, Erickson PR, Hardie NA.

Primary incisor decay before age 4 as a risk factor for future dental caries. *Pediatr Dent.* 1997; 19: 37–41.

10. Levine RS, Pitts NB, Nugent ZJ.

The fate of 1,587 unrestored carious deciduous teeth: a retrospective general dental practice based study from northern England. *Br Dent J.* 2002; 193: 99–103.

11. Duggal MS.

Research summary. Carious primary teeth: their fate in your hands. *Br Dent J.* 2002; 192: 215.

12. Fayle SA, Tahmassebi JF.

Paediatric dentistry in the new millennium: 2. Behaviour management – helping children to accept dentistry. *Dent Update.* 2003; 30: 294–298. doi: 10.12968/denu.2003.30.6.294

13. Casamassimo PS, Thikkurissy S, Edelstein BL, Maiorini E.

Beyond the dmft: the human and economic cost of early childhood caries. *J Am Dent Assoc.* 2009; 140: 650–657. doi: 10.14219/jada.archive.2009.0250

14. Shepherd MA, Nadanovsky P, Sheiham A.

The prevalence and impact of dental pain in 8-year-old school children in Harrow, England. *Br Dent J.* 1999; 187: 38–41. doi: 10.1038/sj.bdj.4800197

15. Lin HW, O'Neill A, Cunningham MJ.

Ludwig's angina in the pediatric population. *Clin Pediatr (Phila).* 2009; 48: 583–587. doi: 10.1177/0009922809333095

16. Pine CM, Harris RV, Burnside G, Merrett MCW.

An investigation of the relationship between untreated decayed teeth and dental sepsis in 5-year-old children. *Br Dent J.* 2006; 200: 45–47; doi: 10.1038/sj.bdj.4813124

17. Laing E, Ashley P, Naini FB, Gill DS.

Space maintenance. *Int J Paediatr Dent.* 2009; 19: 155–162. doi: 10.1111/j.1365-263X.2008.00951.x

18. Lin Y-T, Lin W-H, Lin Y-TJ.

Immediate and six-month space changes after premature loss of a primary maxillary first molar. *J Am Dent Assoc.* 2007; 138: 362–368. doi: 10.14219/jada.archive.2007.0169

19. Means RT.

Recent developments in the anemia of chronic disease. *Curr Hematol Rep.* 2003; 2: 116–121.

20. Sheiham A.

Dental caries affects body weight, growth and quality of life in pre-school children. *Br Dent J.* 2006; 201: 625–626. doi: 10.1038/sj.bdj.4814259

21. Park JS, Anthonappa RP, Yawary R, King NM, Martens LC.

Oral health-related quality of life changes in children following dental treatment under general anaesthesia: a meta-analysis. *Clin Oral Investig.* 2018; 22: 2809–2818. doi: 10.1007/s00784-018-2367-4

22. Grindefjord M, Dahllöf G, Modéer T.

Caries development in children from 2.5 to 3.5 years of age: a longitudinal study. *Caries Res.* 1995; 29: 449–454. doi: 10.1159/000262113

23. Vadiakas G.

Case definition, aetiology and risk assessment of early childhood caries (ECC): a revisited review. *Eur Arch Paediatr Dent.* 2008; 9: 114–125. doi: 10.1007/bf03262622

24. Fontana M, Jackson R, Eckert G, Swigonski N, Chin J, Zandona AF, Ando M, Stookey GK, Downs S, Zero DT.

Identification of caries risk factors in toddlers. *J Dent Res.* 2011; 90: 209–214. doi: 10.1177/0022034510385458

25. Skeie MS, Raadal M, Strand GV, Espelid I.

The relationship between caries in the primary dentition at 5 years of age and permanent dentition at 10 years of age – a longitudinal study. *Int J Paediatr Dent.* 2006; 16: 152–160. doi: 10.1111/j.1365-263X.2006.00720.x

26. Mejäre I, Stenlund H, Julihn A, Larsson I, Permert L.

Influence of approximal caries in primary molars on caries rate for the mesial surface of the first permanent molar in Swedish children from 6 to 12 years of age. *Caries Res.* 2001; 35: 178–185. doi: 10.1159/000047453

27. Jackson SL, Vann WF, Kotch JB, Pahel BT, Lee JY.

Impact of poor oral health on children's school attendance and performance. *Am J Public Health.* 2011; 101: 1900–1906. doi: 10.2105/AJPH.2010.200915

28. Davis EE, Deinard AS, Maiga EWH.

Doctor, my tooth hurts: the costs of incomplete dental care in the emergency room. *J Public Health Dent.* 2010; 70: 205–210. doi: 10.1111/j.1752-7325.2010.00166.x