

Neobvyklé postižení parodontu stálého horního středního řezáku vyvolané implantací cizorodého materiálu (lokalizovaná destrukce parodontu)

(Kazuistika)

Unusual Periodontal Lesion of the Permanent Upper Central Incisor Induced by the Implantation of a Foreign Material (Localized Periodontal Destruction)

(Case Report)

Slezák R., Radochová V., Šembera M.

Stomatologická klinika LF UK a FN, Hradec Králové

SOUHRN

Úvod a cíl: Kazuistické sdělení popisuje pozorování méně obvyklého izolovaného poškození parodontu stálého zubu u mladé dospělé ženy, jehož příčinou byla nechtěná a nevědomá implantace vlastních vlasových částic do dásňového žlábků stálého horního středního řezáku.

Metody: Bylo provedeno retrospektivní zhodnocení tohoto postižení.

Výsledky: Kauzální terapie vedla k rychlému zhojení parodontálního defektu a zachování vlastního zubu.

Závěry: Je diskutována potřeba řádného a komplexního vyšetření každého mladého jedince s vážným poškozením závěsného zubního aparátu včetně získání podrobných anamnestických údajů, jež může být dosti obtížné. Správná diagnóza je nezbytným předpokladem pro adekvátní a úspěšnou terapii všech méně typických chorob parodontu.

Klíčová slova: *závěsný zubní aparát – stálý chrup – střední řezák – parodontální chobot – parodontální absces – agresivní parodontitida – lokalizovaná destrukce parodontu – anamnéza – klinické vyšetření – rentgenové vyšetření – implantace – cizí materiál – vlasy – histologické vyšetření*

SUMMARY

Introduction, aim: Case report deals with the observation of a less common isolated periodontal damage of a permanent tooth in a young female, the cause of which was an unwanted and unconscious self-implantation of hair particles into the gingival sulcus of the permanent upper central incisor.

Methods: Retrospective evaluation of the case report.

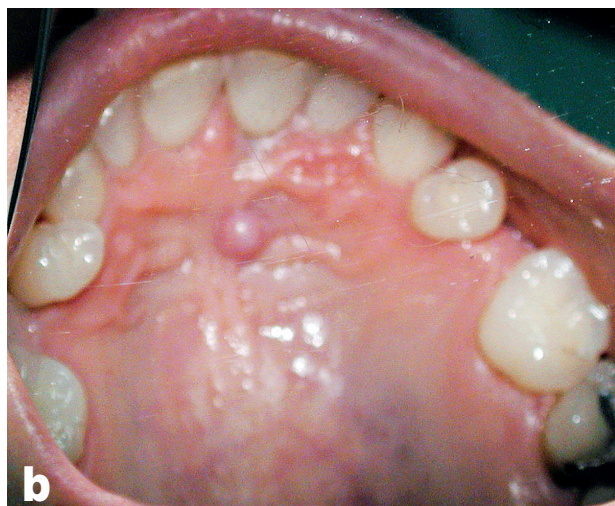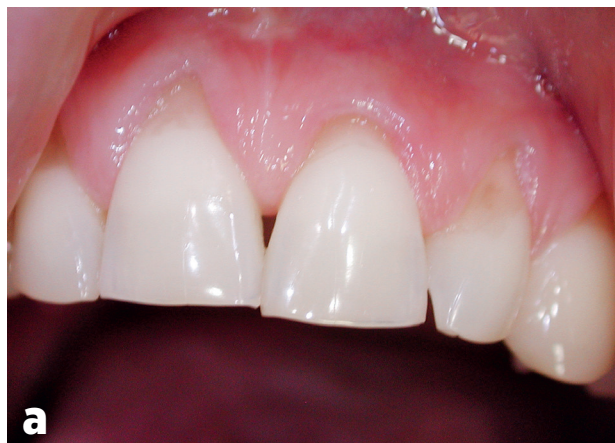Results: Causal therapy led to the rapid healing of the periodontal defect and preservation of her own tooth.

Conclusion: The necessity of a regular and complex evaluation of every young individual with serious damage of the periodontal tissue including detailed history of the patient that could be rather difficult, was discussed. Correct diagnosis is a prerequisite for the adequate and successful treatment of all less common periodontal diseases.

Keywords: *periodontal tissue – permanent dentition – central incisor – periodontal pocket – periodontal abscess – aggressive periodontitis – localized periodontal destruction – patient's history – clinical examination – radiography – implantation – foreign material – hair – histology*

ÚVOD

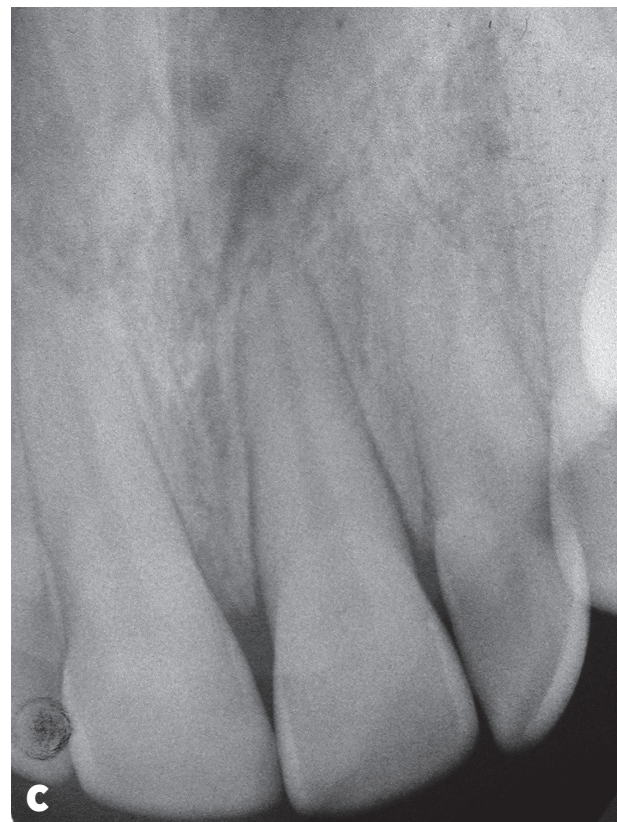Přítomnost hlubokých parodontálních chobotů u stálých horních řezáků u dětí, dospívajících a mladých dospělých jedinců je jedním z typických klinických projevů agresivní parodontitidy [11, 13]. Postižení horních středních řezáků a prvních molárů bývá nejvýraznější, současné postižení dalších zubů je však rovněž prokazatelné podrobným klinickým a rentgenovým vyšetřením celého chrupu. Izolované pokročilé postižení parodontu jediného zubu, označované někdy pojmem *lokalizovaná destrukce parodontu* či *alveolu*, však může mít různé příčiny, z nichž některé jsou velmi obtížně zjistitelné [2, 4, 5, 9]. Nejčastěji se klinicky manifestují jako atypické gingivální recesy, méně často se vyskytují v jiné podobě. V tomto sdělení je popsáno závažné izolované postižení závěsného zubního aparátu stálého horního středního řezáku provázené tvorbou hlubokého parodontálního chobotu a palatinálního abscesu, vzniklé v důsledku implantace velmi neobvyklého cizorodého materiálu do dásňového žlábků.



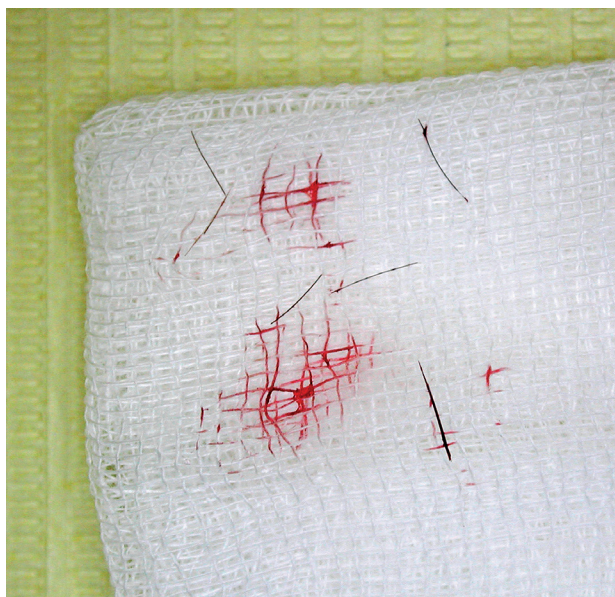VLASTNÍ POZOROVÁNÍ

Anamnéza: Třicetiletá žena trpěla více než 2,5 roku bolestmi dásní v okolí horních středních řezáků. Potíže nevymizely během dva roky trvající péče praktického zubního lékaře – odborníka v parodontologii a dentální hygienistky, naopak postupně narůstaly. U postiženého zubu byl opakovaně nacházen palatinálně lokalizovaný parodontální absces a parodontální chobot hluboký pět až osm milimetrů, nereagující na blíže nedefinovanou terapii.

Dobře spolupracující pacientka neudávala při vyšetření žádné celkové onemocnění či alergie, léky trvale neužívala. V dětství prodělala ortodontickou léčbu. Před dvěma roky přestala kouřit, do té doby kouřila několik let až dvacet cigaret denně. Vědomé parafunkce, bruxismus, úraz, jakoukoli operaci v orofaciální oblasti či dřívější aplikaci piersingu jednoznačně popírala. Zuby čistila podle doporučení ošetřujícího lékaře vícekrát denně měkkým zubním kartáčkem se zubní pastou modifikovanou Bassovou technikou, pravidelně používala též mezizubní kartáček.



Obr. 1a, b, c Pohled na frontální úsek horního zubního oblouku ze strany vestibulární (a) a ze strany palatinální (b) (autoři se omlouvají za zhoršenou kvalitu fotografie), intraorální rentgenogram zubů 11–22 v Cieszyňského projekci (c)



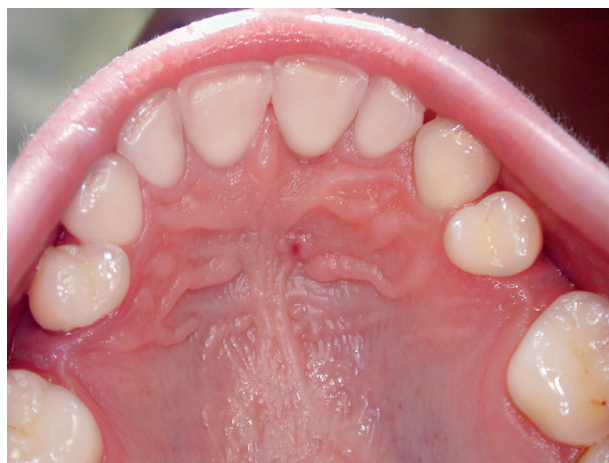Obr. 2 Růžek gázového čtverce s několika částčkami tmavého cizorodého materiálu pocházejícího z parodontálního defektu (po osušení vlasových částek)

Klinický nález: Obličej symetrický, bez deformit a otoků. Regionální mízní uzliny nehmatné, palpčně nebolestivé, věku přiměřený nález na žvýkacích svalech, čelistním kloubu, velkých slinných žlázách. V ústní dutině byl nalezen nekompletní, sanovaný stálý chrup bez dolních třetích molárů a s mezerami v premolárových úsecích horního zubního oblouku. Frontální zuby měly výraznější, věku neúměrné abraze na incizních hranách, nezasahující do dentinu. Ústní hygiena byla velice dobrá. Gingiva v celém chrupu byla bez zánětlivých změn. Zubní kámen nebyl nalezen. Hodnoty CPI při stanovení modifikovaného CPITN (PSR, Periodontal Screening and Recording dle AAP) činily v horním zubním oblouku zprava doleva 0* 4* 0*, v dolním zubním oblouku 0 0* 0, tzn. gingivální recesy hlubší než tři milimetry byly nalezeny ve všech horních sextantech a v dolním frontálním sextantu (symbol *). Nebyla prokázána přítomnost parodontálních chobotů s výjimkou horního středního sextantu. Levostranný horní střední řezák byl pevný, funkční, vitální, poklepově nebolestivý, s abrazí na incizní hraně a vestibulárně lokalizovaným gingiválním recesem hloubky 1,5 mm (obr. 1a). Palatinálně byl nalezen parodontální chobot hloubky 9 mm, sondovatelný bez bolesti a hnisavé exsudace. Gingivální reces nebyl přítomen, tzn. ztráta úponu (loss of attachment) v tomto místě činila rovněž 9 mm. Na palatinální sliznici přibližně v úrovni hrotu kořene se nacházelo drobné, zarudlé vyklenutí elastické konzistence

s centrální píštělí, při vyšetření bez zřetelné exsudace, jen mírně bolestivé při palpaci (obr. 1b). Na intraorálním rentgenogramu byla patrná rozšířená periodontální štěrbina kolem celého kořene intaktního zubu a výrazně méně opákní přilehlá kostní tkáň, přecházející apikálním směrem v dobře viditelné, neostře ohraničené projasnění v kosti, promítající se nad hrot kořene postiženého vitálního řezáku (obr. 1c). U ostatních zubů nebyl zaznamenán žádný úbytek alveolární kosti na rentgenových snímcích.

Klinický a rentgenový nález nevyklučoval diagnózu lokalizované formy agresivní parodontitidy či lokalizované destrukce alveolární kosti z jiných, nejasných příčin. Vyklenutí na tvrdém patře jevílo vzhled a chování recidivujícího parodontálního abscesu. Rentgenový nález neprokazoval ztrátu či demineralizaci marginální kosti alveolárního výběžku kolem jiných zubů. Přidruženými diagnózami byly věku neúměrně výrazné sklovinné abraze frontálních zubů a generalizovaná forma gingiválních recesů.

Vzhledem k narůstajícím subjektivním obtížím bylo provedeno v lokální anestezii šetrné subgingivální ošetření defektu s použitím mini-kyret Gracey určených k ošetření frontálních zubů (G1/2, G3/4). Během tohoto zákroku se ve směsi subgingiválního plaku (nikoli subgingiválního kamene) a krve objevilo velké, nepočitatelné množství dobře viditelných, 2–3 mm dlouhých, tmavých vláknitých částek neznámého cizorodého materiálu, připomínajících nejspíše drobné ústřížky či úlomky vlasů (obr. 2). Ošetření parodontálního chobotu bylo doplněno incizí palatinální prominence, z níž byla při exkochleaci jemnou lžičkou získána kapka hnisu a poté krev s mnoha dalšími částčkami stejného vláknitého materiálu, který byl zčásti fixován v 10% roztoku



Obr. 3. Pohled na tvrdé patro s dobře patrným ústím slepě končícího kanálku v místě původní píštěle v době bezprostředně po ošetření

formaldehydu. Mechanické pročištění palatinálně lokalizovaného chobotu komunikujícího do abscesové dutiny bylo doplněno výplachem antiseptiky (3% peroxid vodíku a 0,3% chlorhexidin). Sutura nebyla provedena. Část fixovaného cizorodého materiálu byla odeslána k histologickému vyšetření.

Při kontrole po týdnu po zákroku byla pacientka bez subjektivních obtíží, palatinální vyklenutí a zarudnutí vymizelo. Při kontrole za jeden měsíc byl parodontální chobot zcela zhojen bez vzniku palatinálního gingiválního recesu. Na sliznici tvrdého patra v místě původního vyklenutí byl sondován 2 mm hluboký kanálek (obr. 3), z něhož bylo při šetrné exkochleaci vybaveno několik dalších tmavých vláken. Během další doby došlo k úplnému zhojení defektu patrové sliznice a ke zhojení parodontálního chobotu (sondován opakovaně jen dásňový žlábek hloubky 1 mm, navíc gingivální reces 0,5 mm). Ztráta úponu po terapii byla 1,5 mm, tzv. zisk úponu podmíněný zhojením parodontálního defektu tedy činil 7,5 mm. Léčený zub zůstal vitální a plně funkční.

Po iniciálním ošetření parodontu a seznámení pacientky s nálezem neobvyklého materiálu v parodontálním defektu včetně konstatování naší domněnky, že se může jednat o částičky vlasů, pacientka uvedla, že v době předcházející vzniku diskutovaného postižení trpěla delší dobu zlozvykem v podobě kousání vlasů. Ve snaze zbavit se jej proto radikálně změnila účes zásadním zkrácením délky vlasů, neumožňující již provádění výše uvedeného zlozvyku. Histologické vyšetření již jen potvrdilo, že cizorodým materiálem v parodontálním chobotu byly skutečně úlomky lidských vlasů (obr. 4a, b).

Při následných klinických kontrolách se stav parodontu postiženého zubu již neměnil, k recidivě postižení během dalších tří let nedošlo (obr. 5a).

Kontrolní rentgenové vyšetření v této době prokázalo výrazné zlepšení obrazu kostní tkáně (obr. 5b). Gingivální recesy byly trvale stacionární a nevyžadovaly další terapii. Stav závažného zubního aparátu se neměnil ani v dalších letech při pravidelných kontrolách stavu parodontu ve smyslu podpůrné – udržovací parodontologické terapie prováděné dvakrát ročně. Na přání pacientky bylo provedeno ordinační bělení zubů.

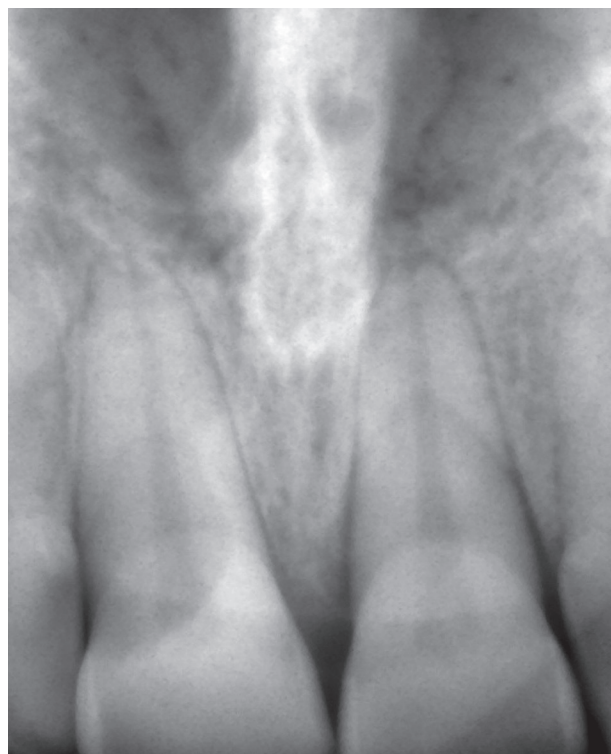
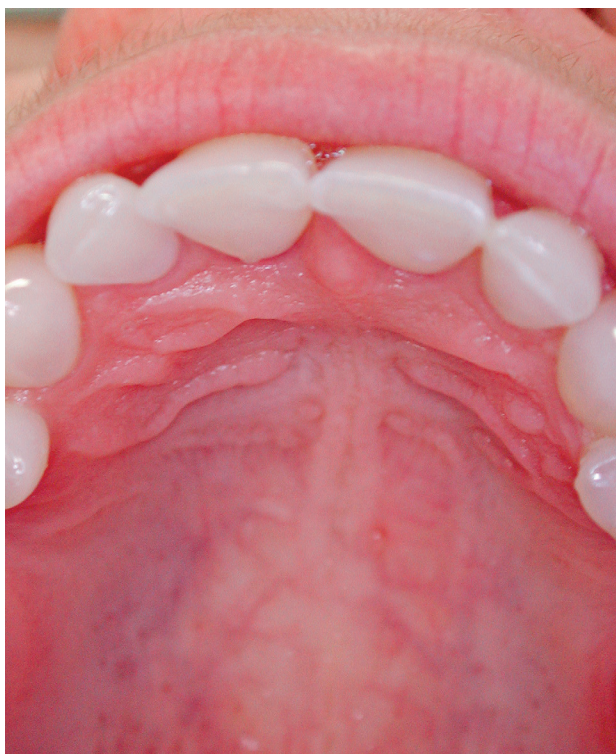DISKUSE

Rozpory mezi anamnestickými údaji, klinickými projevy a rentgenovým nálezem přiměly autory tohoto sdělení k hledání atypického původu této afekce, izolovaně postihující parodont jednoho stálého zubu. Pacientka jednoznačně odmítala možnost existence jakékoli vědomé traumatizace zubu a jeho okolí. Možnost neúmyslné, dlouhodobě se však dějící a opakované implantace drobných částíček vlastních vlasů do dásňového žlábků postiženého zubu připustila až po jejich vybavení z parodontálního chobotu a abscesové dutiny. Vysvětlení příčiny implantace vlasových částic do tkání parodontu jsme pokládali za věrohodné, byť velice neobvyklé, stejně jako její vysvětlení eliminace popsáného zlozvyku (obr. 6).

Příčin tzv. lokalizované destrukce alveolární kosti může být kromě lokalizované formy parodontitidy celá řada, včetně kostních cyst, nádorů a tumoriformních afekcí, úrazů, kořenových atypií i chirurgických zákroků prováděných z různých důvodů v oblasti dásňových výběžků. Není známo, jak často se jedná o důsledky nejružnějších „traumat“ typu parafunkcí, někdy poněkud atypických až bizarních [2, 3, 5, 9]. Jejich spojení s průnikem částic cizího



Obr. 4a, b. Histologický obraz lidského vlasu – přehledová mikrofotografie (x40, HE) (a), a detailní záběr téhož vlasu (x100, HE) (b). Foto prof. MUDr. J. Laco, Ph.D., Fingerlandův ústav patologie LF UK a FN v Hradci Králové



ČESKÁ
STOMATOLOGIE
ročník 118,
2018, 2,
s. 33-38

Obř. 5a, b. Pohled na tvrdé patro po třech letech po ošetření se zhojeným slizničním defektem a zcela přirozeně vyhlížející gingivou ve viditelné části horního zubního oblouku (a) a kontrolní intraorální rentgenogram (radioviziografie) postiženého zubu v Cieszyňského projekci (b)

materiálu do tkání parodontu je však možné. Je nutno podotknout, že přítomnost cizorodého materiálu v dásňovém žlábků, parodontálním chobotu či abscesu může být též iatrogenního původu (retrakční vlákna, gumové i jiné drény, otiskovací materiály, fixační cementy, devitalizační prostředky, gumové ortodontické tahy aj.) [1, 6, 7]. Implantovaný materiál pak může působit jako ligatura při klasickém experimentu pro navození parodontální léze *in vivo* u pokusného zvířete.

Diskutovat je možné rovněž o způsobu hojení popsané afekce. Zlepšení klinických parametrů bylo nepochybné. Žádný klinický údaj (hloubka chobotu, ztráta úponu) a ani rentgenový snímek či jiná zobrazovací technika nám však nesdělí, jakým mechanismem se ošetřená léze zhojila; zda tzv. reparací (nové spojení kořene zubu s okolím je jen epitelového původu) nebo tzv. regenerací (nové spojení kořene zubu s okolím je vazivového původu, včetně novotvorby periodontálních vláken). Proces regenerace podpůrných tkání mezenchymálního původu (zubní cement, kost dásňového výběžku, periodontální intraalveolární vlákna) je výhodnější, avšak obtížnější dosažitelný [12]. Na hojivých pochodech se v klinické praxi podílejí v různém poměru oba hojivé procesy.

Je velice pravděpodobné, že tomu tak bylo i v popsané situaci.

ZÁVĚR

Z popsaného pozorování plyne zejména důležitost pečlivého klinického vyšetření každého jedince s projevy parodontitidy v netypickém nižším věku, včetně podrobné až detailní anamnézy. To však může činit určité, někdy i značné potíže, neboť mnohdy se jedná o osobní údaje, jež pacientka či pacient považuje za velice diskrétní a jen nesnadno je sděluje komukoli jinému včetně lékařů. Avšak bez snahy o objasnění přesné příčiny jakékoli méně obvyklé parodontální či slizniční afekce může být rutinní terapie neadekvátní, ať již nedostačující nebo naopak nadměrná [7, 8, 10]. V obou případech pak může být výsledkem nesprávně klasifikovaného postižení závažného zubního aparátu terapeutický neúspěch vedoucí ve svých důsledcích ke ztrátě postiženého zubu.

V popsaném případě byla léčba relativně snadná, avšak navržena a provedena jen na základě empirie, neboť výsledky našeho komplexního vyšetření (včetně pacientčiny informace o předchozí dvouleté neúspěšné parodontologické terapii) se jevíly

ČESKÁ
STOMATOLOGIE
ročník 118,
2018, 2,
s. 33–38



Obr. 6. Simulace zlozvyku pacientky (foto manekýny)

jako protichůdné a nesvědčící pro dobrou prognózu *quoad sanationem*. Možnost implantace částech vlasů do dásňového žlábků nebylo možné předvídat. Pacientka sama si neuměla dát do souvislosti zlozvyk, který opustila před více než dvěma roky, s lokalizovaným postižením parodontu, které se v té době již klinicky projevovalo. Afekci tak můžeme zařadit mezi netypická poškození parodontu, na nichž se podílí nejen zubní mikrobiální povlak, ale i dlouhodobá mechanická iritace parodontálních tkání, a s nimiž se však setkáváme častěji v dětském věku než v dospělosti [2, 6, 11].

LITERATURA

1. Andrejs, J., Slezák, R.: Arzeniková osteonekróza. LKS, roč. 24, 2014, č. 5, s. 108–111.
2. Dilsiza, A., Aidin, T.: Self-inflicted gingival injury due to habitual fingernail scratching: A case report with a 1-year follow up. Eur. J. Dent., roč. 3, 2009, č. 2, s. 150–154.
3. Kapferer, I., Hienz, S., Ulm, C.: Labial piercing and localized periodontal destruction - partial periodontal regeneration following periodontal debridement and free gingival graft. Dent. Traumatol., roč. 24, 2008, č. 1, s. 112–114.
4. Kasaj, A., Gortan-Kasaj, A., Briseno-Marroquin, B., Willershausen B.: Treatment of severe localized periodontal destruction associated with a cemental tear: a case report and review of the literature. Gen. Dent., roč. 57, 2009, č. 1, s. 5–9.
5. Lyons, C. T., Peacock, M. E., Cuenin, M. F., Swiec, G. D., Dickey, D. J.: Severe localized periodontal destruction associated with cervical cemental separation. Gen. Dent., roč. 53, 2005, č. 3, s. 212–214.
6. Marino, V. A., Fry, H. R., Behrents, R. G.: Severe localized destruction of the periodontium secondary to subgingival displacement of an elastic band. Report of a case. J. Periodontol., roč. 59, 1988, č. 7, s. 472–474.
7. Pilathadka, S., Slezák, R., Vahalová, D., Vavříčková, L., Dufková, D., Ramanathan, C., Bittner, J.: Méně obvyklá postižení ústní sliznice vyvolaná snímatelnými zubními protézami. Quintessenz, roč. 17, 2008, č. 2, s. 15–20.
8. Slezák, R.: Ad absurdum. LKS, roč. 4, 1994, č. 2, s. 16–17.
9. Slezák, R.: Traumatické defekty gingivy a ústní sliznice. LKS, roč. 7, 1997, č. 12, s. 16–19.
10. Slezák, R.: Traumatic haemorrhagic bullae of the oral mucosa. Folia Gastroenterol. Hepatol., roč. 3, 2005, č. 4, s. 122–127.
11. Slezák, R.: Nemoci parodontu v dětském věku. In Koberová Ivančáková, R., Merglová, V.: Dětské zubní lékařství, Advertis Group s. r. o., 2014, s. 121–127.
12. Susin, C., Fiorini, T., Lee, J., De Stefano, J. A., Dickinson, D. P., Wikesjö U. M. E.: Wound healing following surgical and regenerative periodontal therapy. Periodontology, 2000, roč. 68, 2015, s. 83–98.
13. Van der Velden, U.: What exactly distinguishes aggressive form from chronic periodontitis: is it mainly a difference in the degree of bacterial invasiveness? Periodontology, 2000, roč. 75, 2017, s. 24–44.

Práce vznikla v rámci výzkumného záměru PROGRES Q40/13.

Doc. MUDr. Radovan Slezák, CSc.
Stomatologická klinika LF UK a FN
Sokolská 581
500 05 Nový Hradec Králové
slezak@lfhk.cuni.cz