

Porovnání terapie stálých zubů s nedokončeným vývojem a nekrotickou dření apexifikací hydroxidem vápenatým a maturogenezí

(Původní práce – klinická retrospektivní kohortová studie)

Assessment of Therapy of Necrotic Immature Permanent Teeth with Calcium Hydroxide Apexification and Maturogenesis

(Original Article – Clinical Retrospective Cohort Study)

Žížka R.¹, Krejčí P.¹, Šedý J.^{2,3}

¹Klinika zubního lékařství LF UP a FN, Olomouc

²Ústav normální anatomie LF UP, Olomouc

³Privátní stomatologická praxe, Praha

SOUHRN

Úvod a cíl práce: Endodontické ošetření stálých zubů s nedokončeným vývojem a nekrotickou dření patří k nejnáročnějším výkonům v endodoncii. V posledních dvou dekádách byly popsány postupy, které využívají poznatků regenerativní medicíny a jejichž cílem je obnova pulpodentinového orgánu. Cílem naší studie bylo retrospektivně porovnat klinickou úspěšnost a rentgenologický přírůstek mineralizovaných tkání při ošetření apexifikací hydroxidem vápenatým – Ca(OH)₂ a maturogenezí.

Metodika: Byly shromážděny záznamy pacientů do 16 let věku, kteří podstoupili endodontické ošetření stálého zubu s neukončeným vývojem a nekrotickou dření na Klinice zubního lékařství v Olomouci v období let 2011–2015. Z celkového počtu 54 pacientů bylo podle stanovených kritérií vybráno 17 pacientů, z čehož devět bylo ošetřeno apexifikací Ca(OH)₂ a osm maturogenezí. V rámci kontrol byly zhotoveny kontrolní RTG snímky a bylo provedeno klinické vyšetření. Následně byla provedena matematická korekce kontrolních snímků z poslední návštěvy a stanovila se procentuální změna radiologického povrchu kořene a procentuální změna radiologické délky kořene oproti původnímu stavu. Po vyhodnocení normality získaných dat Wilkovým-Shapiroovým testem byly nulové hypotézy zkoumány Studentovým t-testem a jednovýběrovým a dvouvýběrovým Wilcoxonovým testem. Klinická úspěšnost byla testována Fisherovým faktoriálovým testem.

Výsledky: Při porovnání změn radiologického povrchu kořene byl pozorován signifikantní přírůstek hmoty ve prospěch maturogeneze, kde průměrná změna radiologického povrchu kořene je 16 % (p = 0,0041) oproti apexifikaci Ca(OH)₂, která je 5,9 %. Statisticky signifikantní rozdíly nebyly zjištěny ani ve změně mezi radiologickými délkami (p = 0,939), tak ani v klinické úspěšnosti (p = 0,5459).

Závěr: Nebyl nalezen signifikantní rozdíl mezi maturogenezí a apexifikací Ca(OH)₂ v klinické úspěšnosti a rentgenologické změně délky kořene. Signifikantní rozdíl ale byl ve změně rentgenologického povrchu kořene, jenž je u maturogeneze větší než u apexifikace Ca(OH)₂.

Klíčová slova: maturogeneze – revaskularizace – apexifikace – stálý zub s nedokončeným vývojem

SUMMARY

Introduction and aim: The endodontic treatment of necrotic immature permanent teeth is one of the most demanding intervention in the field of endodontics. In the last two decades there was an emerging evidence supporting the use of regenerative medicine concepts which aims to regenerate pulp-dentinal organ. The aim of our study was to compare clinical success rate and change in radiological root area and radiological length between $\text{Ca}(\text{OH})_2$ apexification and maturogenesis.

Methods: Data of patients treated between years 2011 and 2015 at Institute of Dentistry and Oral Sciences in Olomouc who were younger than 16 years and simultaneously underwent endodontic treatment of immature permanent tooth were collected. From total of 54 patients, 17 were chosen according to designated criteria. Nine patients were treated by $\text{Ca}(\text{OH})_2$ apexification and 8 by maturogenesis. In the scope of follow-up, the control X-rays were taken and clinical examination was performed. The mathematical correction of control X-rays was carried out and percentual change in radiological root area and radiological length in comparison to diagnostic X-ray were determined. After assessment of normality of collected data with Wilk-Shapiro test, the null hypothesis was examined by student t-test and Wilcoxon signed-rank/rank-sum tests. The clinical outcome was tested by Fisher factorial test.

Results: There was significant difference in comparison of change in radiological root area among teeth treated with $\text{Ca}(\text{OH})_2$ apexification and maturogenesis ($p = 0.0041$). The average change in radiological root area was 16% in cases treated with maturogenesis and 5.9% in cases treated with $\text{Ca}(\text{OH})_2$ apexification. No statistically significant differences were found in radiological length change ($p = 0.939$) and clinical success rate ($p = 0.5459$).

Conclusion: According to our data there were no significant differences between maturogenesis and $\text{Ca}(\text{OH})_2$ apexification in clinical success rates and change of radiological lengths. Significant difference was observed in the change of radiological root, which was higher in cases treated by maturogenesis.

Keywords: *maturogenesis - revascularization - apexification - immature tooth*

ČESKÁ
STOMATOLOGIE
ročník 117,
2017, 3,
s. 52-59

Čes. Stomat., roč. 117, 2017, č. 3, s. 52-59

ÚVOD

V endodoncii není mnoho složitějších klinických situací, než je terapie nekrotických stálých zubů s neukončeným vývojem. I při remisi příznaků jako výsledku klasických terapeutických modalit, jako je apexifikace pomocí hydroxidu vápenatého - $\text{Ca}(\text{OH})_2$ či ortográdní plnění pomocí moderních kalcium silikátových cementů, zůstává dlouhodobá prognóza zubu spíše neuspokojivá. To je dáno velmi tenkými stěnami kořene, které jsou fragilní a mnohem snáze u nich může dojít k fraktuře.

V posledních dvou desetiletích došlo k výraznému pokroku v oblasti tkáňového inženýrství a rozšíření znalostí biologie zubní dřene vedoucích k vytvoření strategií, jejichž cílem je formace nové vitální tkáně uvnitř kořenového systému. Tato nová tkáň je schopna produkovat tvrdé tkáně, a tím, kromě ztlustění stěny kořene, umožňuje i pokračování v jeho vývoji.

Je nutné zmínit, že pokud dojde ke ztrátě stálého zubu s neukončeným vývojem, a to zvláště ve frontálním úseku, je následná estetická rehabilitace pacienta velmi časově i finančně náročná a vyžaduje komplexní interdisciplinární přístup. Následný výsledek může být i přesto kompromisní. Z tohoto pohledu je zlepšení dlouhodobé prognózy takto postižených zubů velmi žádoucí.

MATERIÁL A METODIKA**Výběr pacientů**

Do studie byli zařazeni pacienti s kompletní zdravotnickou dokumentací, kteří podstoupili endodontické ošetření stálých zubů s neukončeným vývojem na Klinice zubního lékařství v letech 2011-2015 a zároveň splňovali následující podmínky:

- měli stálý zub s nekrotickou dření a nedokončeným vývojem kořene s periapikálním nálezem nebo bez něj,
- byli ošetřeni apexifikací $\text{Ca}(\text{OH})_2$ nebo maturogenezí.

Naopak vyřazeni ze studie byli pacienti, u nichž:

- byly patrné známky zevní resorpce,
- došlo k selhání terapie v kratší době než šest měsíců od počátku terapie,
- v rámci postendodontického ošetření byla nutná protetická rekonstrukce klinické korunky,
- nebyly dostupné diagnostické snímky, snímky po ukončení terapie a kontrolní snímky minimálně jeden rok po ukončení terapie v případě apexifikace,
- nebo šest měsíců v případě maturogeneze,
- byli ve vyšším věku než 16 let,
- nebylo možné provést matematickou korekci snímků.

Záznamy obsahovaly informace o pohlaví, věku, lokalizaci zubu, klinických příznacích a symptomech, přítomnosti periapikálního nálezu, radiologické délce kořene, rentgenologickém povrchu kořene a o délce sledování. Z celkového počtu 54 pacientů bylo vyřazeno 12 pacientů, kteří byli ošetřeni apikální kalcium silikátovou zátkou, 15 pacientů ošetřených apexifikací $\text{Ca}(\text{OH})_2$, kteří nedodrželi následné kontroly, osm pacientů ošetřených apexifikací $\text{Ca}(\text{OH})_2$, u kterých nebylo možno provést geometrickou korekci snímků, jeden pacient ošetřený maturogenezí, u kterého se objevily známky zevní resorpce kořene, a jeden pacient ošetřený maturogenezí, kde došlo k selhání terapie dva měsíce po provedení zákroku. Dohromady bylo zahrnuto do studie devět pacientů ošetřených apexifikací $\text{Ca}(\text{OH})_2$ (s 11 ošetřenými zuby) (tab. 1) a osm pacientů ošetřených maturogenezí (s osmi ošetřenými zuby) (tab. 2).

K apexifikaci $\text{Ca}(\text{OH})_2$ byly použity konvenční výplachy 1% chlornanem sodným a dlouhodobou aplikací $\text{Ca}(\text{OH})_2$ po průměrnou dobu 26,5 měsíce. Maturogeneze byla uskutečněna podle doporučení Americké asociace endodontistů (AAE) s využitím $\text{Ca}(\text{OH})_2$ [4].

Matematická korekce rentgenových snímků

Pro korekci odchylek projekcí jsme zvolili postup matematické korekce podle Boseho [3]. Diagnostický snímek, popřípadě snímek ihned po ukončení terapie byl spolu s kontrolním snímkem uložen ve formátu JPEG a převeden do programu Image J (verze 1.49, National Institutes of Health, Bethesda, MD, USA), jenž slouží k měření a ukládání výsledků. K matematické minimalizaci možných rozdílů mezi diagnostickými a kontrolními snímky, které mohly být způsobeny rozdílnými projekcemi, byla využita plug-in aplikace TurboReg (Biomedical Imaging Group, Swiss Federal Institute of Technology, Lausanne, Švýcarsko). Algoritmus plug-in TurboReg realizuje slučovací geometrickou transformaci (angl. affine transformation) u dvou rentgenových snímků, aby projekce byly srovnatelné na obou snímcích. Podle dříve popsané metodiky [3, 9] byl vybrán diagnostický snímek nebo snímek tzv. zdrojový, pořízený ihned po ukončení terapie, který se nejvíce blížil izometrické a ortoradiální projekci. Kontrolní snímek, jenž má být upraven, nazýváme cílový snímek. Na obou snímcích – jak zdrojovém, tak cílovém – označíme tři referenční body, které nám vymezi referenční

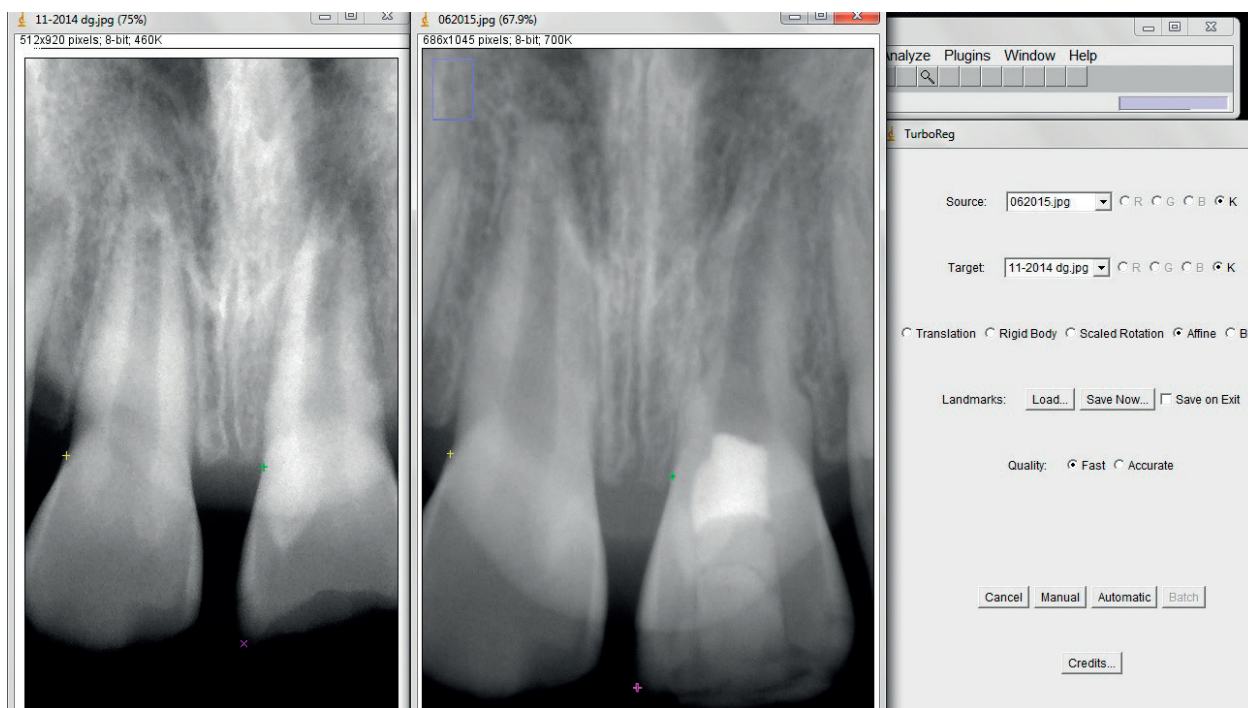
Tab. 1 Pacienti zahrnutí do studie, kteří byli ošetřeni apexifikací $\text{Ca}(\text{OH})_2$

Pacient	Věk	Zub	Etiologie	Přítomnost PA	Follow-up (měs.)	Délka působení $\text{Ca}(\text{OH})_2$ (měs.)
Pacient 1	11	11	úraz	ano	16	25
Pacient 1	11	21	úraz	ano	16	25
Pacient 2	13	11	úraz	ano	37	12
Pacient 3	9	21	úraz	ano	37	40
Pacient 4	16	11	kaz	ano	25	22
Pacient 4	16	21	kaz	ano	25	22
Pacient 5	7	11	úraz	ano	7	28
Pacient 6	13	21	úraz	ano	14	50
Pacient 7	9	41	úraz	ano	14	20
Pacient 8	8	19	autotransplantace	ne	33	21
Pacient 9	8	11	úraz	ano	9	47

Tab. 2 Pacienti zahrnutí do studie, kteří byli ošetřeni maturogenezí

Pacient	Zub	Věk	Etiologie	Přítomnost PA	Follow-up
Pacient 1	21	9	úraz	ano	12
Pacient 2	21	8	úraz	ne	20
Pacient 3	21	7	úraz	ano	14
Pacient 4	21	8	úraz	ano	12
Pacient 5	11	7	úraz	ano	6
Pacient 6	22	12	dens in dente		12
Pacient 7	11	8	úraz	ano	12
Pacient 8	11	9	úraz	ne	18

Porovnání terapie stálých zubů s nedokončeným vývojem a nekrotickou dření apexifikací hydroxidem



Obr. 1 Postup geometrické korekce projekcí snímků

ČESKÁ
STOMATOLOGIE
ročník 117,
2017, 3,
s. 52-59

plochu. Referenčními body mohou být pouze ty, které jsou jednoduše určitelné a v čase neměnné. V našem případě se jednalo zvláště o cementosklovinnou hranici, okraje výplně a apexy zubů s již ukončeným vývojem. Zvláštní zřetel byl brán na to, aby byly body vzdáleny od sebe co nejvíce a aby se pozice referenčních bodů v čase neměnila (např. neprořezané zuby nebo apexy zubů s ještě neukončeným vývojem). U všech snímků bylo možné najít vhodné referenční body a byl vybrán automatický mód (angl. automatic mode) pro korekci snímků, aby byla eliminována možná chyba hodnotícího. Kompletní postup geometrické korekce je zobrazen na obrazové dokumentaci (obr. 1).

Stanovení rentgenologického přírůstku tvrdých zubních tkání

Pro hodnocení zisku tvrdých zubních tkání se zpočátku využívala technika podle Boseho a kol. [3], kteří měřili tloušťku stěny kořene v přechodu mezi střední a apikální třetinou. Problematické na této technice je měření pouze v jednom místě, které je navíc obtížně určitelné, pokud dochází k pokračování růstu kořene do délky. Nevýhody této techniky do velké míry eliminuje technika radiologického povrchu zubu podle Flakea a kol. (angl. radiological root area, RRA) [5]. Tato technika prokázala vysokou míru shody mezi hodnotiteli, takže byl vyloučen vliv hodnotitele na měření [5].

Radiologický povrch kořene byl vypočten podle vzorce:

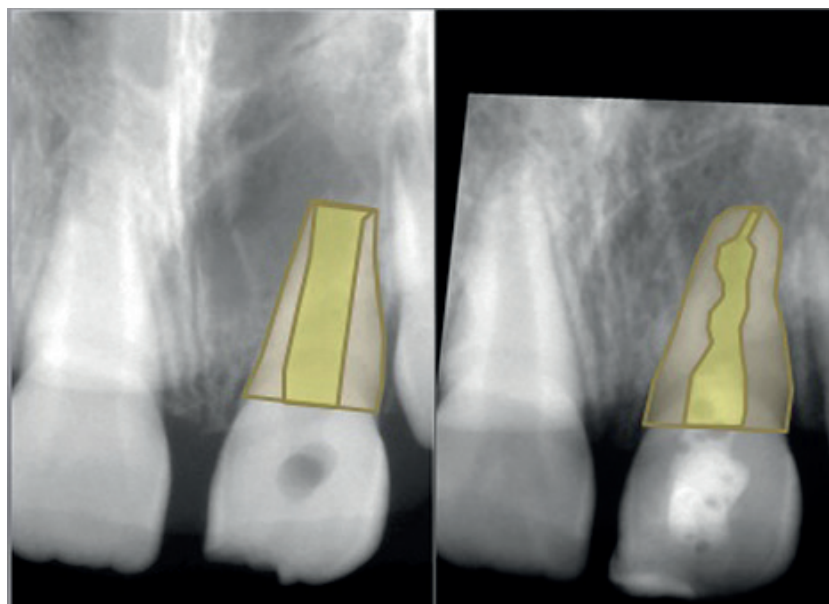
$$RRA = RPCK - RPKK,$$

kde hodnoty RPCK (radiologický povrch celého kořene) a RPKK (radiologický povrch kořenového kanálku) byly změřeny pomocí funkce „polygon“ programu Image J (verze 1.49, National Institutes of Health, Bethesda, MD, USA). Touto funkcí se ohraničil pomocí co největšího počtu bodů povrch celého kořene, respektive povrch kořenového kanálku (obr. 2). Po vnitřní kalibraci hodnotitele byl radiologický povrch kořene stanoven pětkrát na snímcích po slučovací geometrické korekci a z těchto hodnot byla vytvořena průměrná hodnota. Předchozí práce dokazují vysokou míru spolehlivosti a reprodukovatelnosti [5]. Vzhledem k různému rozlišení snímků nebylo možné využít absolutní hodnoty, a tak jsme přistoupili k hodnocení relativních hodnoty - tj. procentuální změně oproti stavu na počátku terapie.

Stanovení změny délky kořene

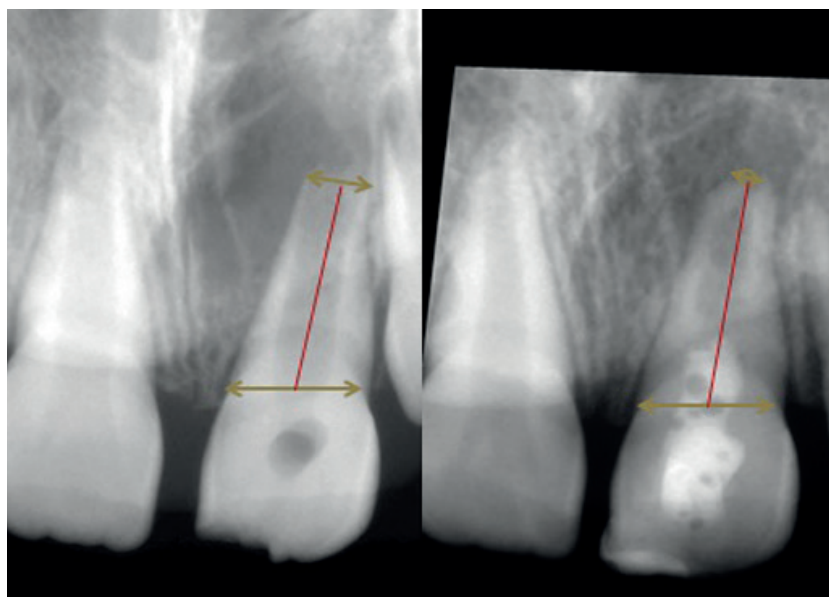
Pro stanovení změny délky kořene jsme využili techniku, již popsali Bose a kol. [3]. Využili jsme funkci „straight line“ programu Image J (verze 1.49, National Institutes of Health, Bethesda, MD, USA). Spojením cementosklovinné hranice a radiologického apexu zubu jsme získali „radiologickou délku

ČESKÁ
STOMATOLOGIE
ročník 117,
2017, 3,
s. 52-59



Obr. 2 Diagnostický snímek a upravený kontrolní snímek. Na obou je vyznačen rentgenologický povrch kořene (béžová barva).

kořene“ (obr. 3). Po vnitřní kalibraci hodnotitele jsme toto měření opakovali pětkrát. Hodnoty byly po týdnu opětovně změřeny, aby byla zajištěna reprodukovatelnost měření. Jako závěrečnou radiologickou délku kořene jsme brali průměrnou hodnotu ze všech naměřených hodnot pro daný rentgenový snímek. Vzhledem k různému rozlišení snímků nebylo možné využít absolutní hodnoty, a tak jsme



Obr. 3 Diagnostický snímek a upravený kontrolní snímek. Na obou je vyznačena radiologická délka kořene.

přistoupili k hodnocení hodnoty relativní – tj. procentuální změny oproti stavu na počátku.

Klinická úspěšnost

Klinické a radiologické kontroly se realizovaly v tříměsíčních intervalech v prvním roce a následně každých šest měsíců. V průběhu každé kontroly jsme cíleně klinicky vyšetřili, zda je zub asymptomatický; poté jsme zhotovili kontrolní snímek. Zub byl vyhodnocen jako klinicky klidný v případě, pokud nebylo přítomno periapikální projasnění na kontrolním snímku a zub byl při klinickém vyšetření asymptomatický. Všechny změřené hodnoty jsou v příložených tabulkách pro apexifikaci $\text{Ca}(\text{OH})_2$ (tab. 3) a maturogenezi (tab. 4).

VÝSLEDKY

Stanovení rentgenologického povrchu kořene

Maturogeneze

Normalitu hodnot nezamítáme (Shapirův-Wilkův test; $p = 0,2138$). Nulovou hypotézu, že při ošetření maturogenezi se rentgenologický povrch kořene po ošetření nemění, zkoumáme Studentovým t-testem. Nulovou hypotézu zamítáme ($p = 0,007$). Nárůst rentgenologického povrchu kořene je statisticky významný a činí 16 % (průměrná hodnota změny RRA při maturogenezi).

Apexifikace $\text{Ca}(\text{OH})_2$

Normalitu hodnot zamítáme (Shapirův-Wilkův test; $p = 0,0012$). Nulovou hypotézu, že při ošetření apexifikací $\text{Ca}(\text{OH})_2$ se rentgenologický povrch kořene po ošetření nemění, zkoumáme jednovýběrovým Wilcoxonovým testem. Nulovou hypotézu nezamítáme ($p = 0,5771$). Změna rentgenologického povrchu kořene není statisticky významná a činí 5,9 % (průměrná hodnota změny RRA při apexifikaci $\text{Ca}(\text{OH})_2$).

Porovnání terapie stálých zubů s nedokončeným vývojem a nekrotickou dření apexifikací hydroxidem

Tab. 3 Naměřené hodnoty radiologické délky kořene, radiologického povrchu kořene a jejich změn u zubů ošetřených apexifikací Ca(OH)₂

Pacient	Klinicky klidný	Počáteční RRA	Konečná RRA	% změna RRA	Počáteční délka	Konečná délka	% změna délky
Pacient 1	ano	52671,3	50048	-5,2%	468,1	462,8	-1,1%
Pacient 1	ano	45893,7	42104,3	-9,0%	408,1	414,1	1,4%
Pacient 2	ano	37478	35609,3	-5,2%	416,8	420,6	0,9%
Pacient 3	ano	93760,3	88838	-5,5%	656,7	659,1	0,4%
Pacient 4	ano	42470	49474,3	14,2%	495,4	507,4	2,4%
Pacient 4	ano	52618,3	57243	8,1%	523,5	558,6	6,3%
Pacient 5	ano	37451,3	57775,3	35,2%	421,2	497,7	15,4%
Pacient 6	ano	43870	44930,3	2,4%	451,3	469,2	3,8%
Pacient 7	ano	33799,3	32312	-4,6%	549,7	559,7	1,8%
Pacient 8	ano	41542,3	46741,3	11,1%	514,7	521,8	1,4%
Pacient 9	ne (ex)	17397	17184	-1,2%	272,2	280,6	3,0%

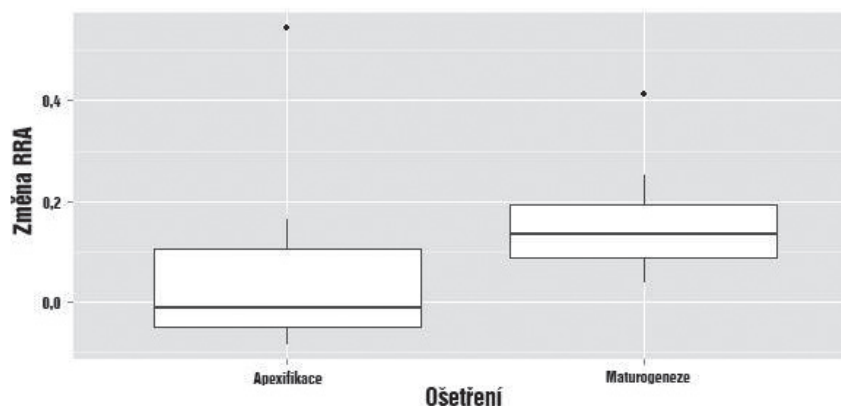
ČESKÁ
STOMATOLOGIE
ročník 117,
2017, 3,
s. 52-59

Tab. 4 Naměřené hodnoty radiologické délky kořene, radiologického povrchu kořene a jejich změn u zubů ošetřených maturogenezí

Pacient	Klinicky klidný	Počáteční RRA	Konečná RRA	% změna RRA	Počáteční délka	Konečná délka	% změna délky
Pacient 1	ano	15531	19455,3	20,2%	194,2	229,3	15,3%
Pacient 2	ano	107109	111377	3,8%	738,9	746,2	1,0%
Pacient 3	ne	20673,7	29213	29,2%	356,3	361,4	1,4%
Pacient 4	ano	7268,3	7980,7	8,9%	175,4	185,4	5,4%
Pacient 5	ne	22198,3	24588,3	9,7%	300	341	12,0%
Pacient 6	ano	11857,1	12506	5,2%	256	261,5	2,1%
Pacient 7	ano	23649,3	27747,7	14,8%	385	381,7	-0,9%
Pacient 8	ano	78748	91617	14,0%	758,1	765,7	1,0%

Rozdíly mezi léčebnými modalitami

Nulovou hypotézu, že není rozdíl mezi maturogenezí a apexifikací Ca(OH)₂, zkoumáme neparametrickým dvouvýběrovým Wilcoxonovým testem (p = 0,041). Rozdíl mezi léčebnými modalitami, pokud jde o zvětšení rentgenologického povrchu kořene, je významný ve prospěch maturogeneze (graf 1).



Graf 1 Grafické znázornění procentuální změny rentgenologického povrchu kořene v závislosti na zvolené metodě léčby

Stanovení změny rentgenologické délky kořene

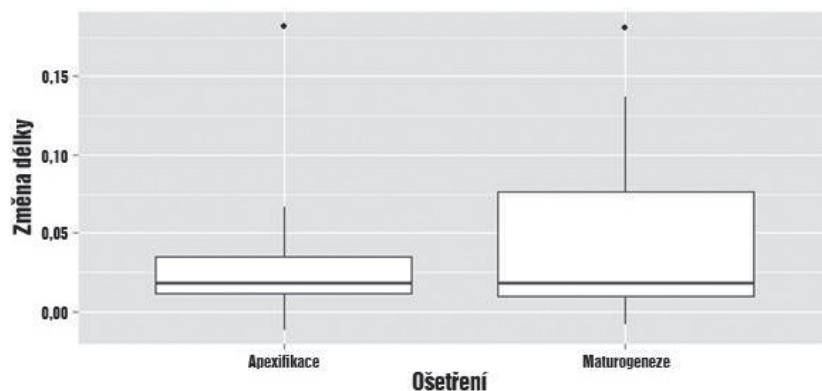
Maturogeneze

Normalitu hodnot změny rentgenologické délky zamítáme (Shapiro-Wilkův test; p = 0,02872). Nulovou hypotézu, že rentgenologická délka se po ošetření maturogenezí nemění, zkoumáme jednovýběrovým Wilcoxonovým testem. Nulovou hypotézu zamítáme (p = 0,01563). Změna rentgenologické

délky po ošetření je statisticky významná, a to v průměru o 5,3 %.

Apexifikace Ca(OH)₂

Normalitu hodnot zamítáme (Shapiro-Wilkův test; p = 0,00047). Nulovou hypotézu, že rentge-



Graf 2 Grafické znázornění procentuální změny rentgenologické délky kořene v závislosti na zvolené metodě léčby

nologická délka se po ošetření $\text{Ca}(\text{OH})_2$ nemění, zkoumáme jednovýběrovým Wilcoxonovým testem. Nulovou hypotézu zamítáme ($p = 0,004883$). Změna rentgenologické délky po ošetření je statisticky významná, a to v průměru o 3,56 %.

Rozdíly mezi léčebnými modalitami

Nulovou hypotézu, že není rozdíl mezi maturogenézí a apexifikací $\text{Ca}(\text{OH})_2$ zkoumáme neparametrickým dvouvýběrovým Wilcoxonovým testem. Nulovou hypotézu nezamítáme ($p = 0,939$). Rozdíly ve změně délky kořene mezi léčebnými modalitami nejsou statisticky významné (graf 2).

Klinická úspěšnost

Porovnání klinické úspěšnosti obou léčebných modalit jsme vzhledem k malé četnosti hodnot zkoumali neparametrickým Fisherovým faktoriálovým testem. Nulovou hypotézu, že mezi úspěšnostmi jednotlivých léčebných modalit není rozdíl, nezamítáme ($p = 0,5459$).

DISKUSE

Klinická úspěšnost obou léčebných postupů je podle našich výsledků shodná. Je ale nutné zdůraznit, že vzorek pacientů je relativně limitovaný, což je dáno obecně malou incidencí případů stálých zubů s neukončeným vývojem a nekrotickou dření. Z našeho pohledu je nezbytné zdůraznit, že u silně infikovaného systému kořenových kanálků je nutné předpokládat přítomnost vysoce vyzrálého biofilmu. V tomto případě je zvýšené riziko, že výplachový protokol podle AAE bude méně účinný. Je to dáno tím, že mechanické odstranění biofilmu v průběhu opracování kořenového kanálku je eliminováno úplně a proteolytické působení chlornanu sodného na extracelulární matrix biofilmu je v dů-

sledku jeho nízké koncentrace nižší. To může vést pouze ke krátkodobému snížení množství bakterií a selhání terapie za delší časový úsek. Nicméně i toto krátkodobé snížení množství bakterií může vytvořit podmínky vhodné pro tvorbu mineralizované tkáně na povrchu kořene, a tedy může dojít k naplnění sekundárních cílů terapie, i když primární cíle splněny nebudou [10]. Tomu odpovídá i zvýšené riziko komplikací u maturogenézí [1].

Statisticky významný je přírůstek rentgenologického povrchu kořene a potažmo šířky kořene. Toto zjištění odpovídá předchozím studiím, které se touto problematikou zabývaly. Námí změřená změna rentgenologického povrchu kořene 16,3 % se dá porovnat jenom s jednou studií [2]. Pouze orientačně se dají využít studie, které měřily šířku kořene jen v jednom daném místě [3]. Některé studie však neprokázaly významný rozdíl mezi maturogenézí a apexifikací, z hlediska změny rentgenologického povrchu kořene [1]. Obecně je charakter tkáně spíše reparativní než regenerativní, a pokud jde o množství a charakter tkáně, jsou nepředvídatelné.

Na rozdíl od přírůstku rentgenologického povrchu kořene není délkový přírůstek statisticky významný. Jak bylo prokázáno Bosem a kol., při aplikaci $\text{Ca}(\text{OH})_2$ pouze do koronální poloviny při apexifikaci $\text{Ca}(\text{OH})_2$ dochází k významnému prodloužení kořene oproti aplikaci $\text{Ca}(\text{OH})_2$ do celého systému kořenových kanálků [3]. Můžeme tedy předpokládat, že podstatnou roli na prodloužení kořene do délky hraje Hertwigova epiteliální pochva. Tomuto zjištění odpovídají i další studie, kde nebylo prodloužení významné [1, 7]. Existují ale studie, které významný rozdíl v délce kořene prokázaly [3, 6, 8]. Ve všech těchto studiích byla maturogeneze porovnáována s apexifikací, ať už pomocí $\text{Ca}(\text{OH})_2$, který se aplikoval do celého kořenového systému, nebo MTA (mineral trioxide aggregate).

ZÁVĚR

Podle našich výsledků není mezi apexifikací pomocí $\text{Ca}(\text{OH})_2$ a maturogenézí rozdíl v klinické úspěšnosti a rentgenologické změně délky kořene. Významný rozdíl je ale ve změně rentgenologického povrchu kořene, jež je u maturogenézy větší než u apexifikace $\text{Ca}(\text{OH})_2$.

LITERATURA

1. **Alobaid, A. S., Cortes, L. M., Lo, J., Nguyen, T. T., et al.:** Radiographic and clinical outcomes of the treatment of immature permanent teeth by revascularization or apexification: a pilot retrospective cohort study. *J. Endod.*, roč. 40, 2014, č. 8, s. 1063-1070.
2. **Bezgin, T., Yilmaz, A. D., Celik, B. N., Kolsuz, M. E., et al.:** Efficacy of platelet-rich plasma as a scaffold in regenerative endodontic treatment. *J. Endod.*, roč. 41, 2015, č. 1, s. 36-44.
3. **Bose, R., Nummikoski, P., Hargreaves, P.:** A retrospective evaluation of radiographic outcomes in immature teeth with necrotic root canal systems treated with regenerative endodontic procedures. *J. Endod.*, roč. 35, 2009, č. 10, s. 1343-1349.
4. **American Association of Endodontists:** AAE clinical considerations for a regenerative procedure 2015. In., 2015. dostupné na https://www.aae.org/uploadedfiles/publications_and_research/research/currentregenerativeendodonticconsiderations.pdf.
5. **Flake, N. M., Gibbs, J. L., Diogenes, A., Hargreaves, K. M., et al.:** A standardized novel method to measure radiographic root changes after endodontic therapy in immature teeth. *J. Endod.*, roč. 40, 2014, č. 1, s. 46-50.
6. **Jeeruphan, T., Jantararat, J., Yanpiset, K., Suwannapan, L., et al.:** Mahidol study 1: comparison of radiographic and survival outcomes of immature teeth treated with either regenerative endodontic or apexification methods: a retrospective study. *J. Endod.*, roč. 38, 2012, č. 10, s. 1330-1336.
7. **Kahler, B., Mistry, S., Moule, A., Ringsmuth, A. K., et al.:** Revascularization outcomes: a prospective analysis of 16 consecutive cases. *J. Endod.*, roč. 40, 2014, č. 3, s. 333-338.
8. **Nagy, M. M., Tawfik, H. E., Hashem, A. A., Abu-Seida, V.:** Regenerative potential of immature permanent teeth with necrotic pulps after different regenerative protocols. *J. Endod.*, roč. 40, 2014, č. 2, s. 192-198.
9. **Webber, R. L., Ruttiman, U. E., Groenhuis, R. A.:** Computer correction of projective distortions in dental radiographs. *J. Dent. Res.*, roč. 63, 1984, č. 8, s. 1032-1036.
10. **Žižka, R., Buchta, T., Voborná, I., Harvan, L., et al.:** Root maturation in teeth treated by unsuccessful revitalization: 2 case reports. *J. Endod.*, roč. 42, 2016, č. 5, s. 724-729.

**ČESKÁ
STOMATOLOGIE**
ročník 117,
2017, 3,
s. 52-59

MDDr. Radovan Žižka
Zahradní 380/10
770 00 Olomouc
e-mail: radovan.zizka@upol.cz