

Gingivostomatitis herpetica acuta ako primárna infekcia ľudským herpetickým vírusom

(Prehľadový článok)

Gingivostomatitis Herpetica Acuta in Primary Infection with Human Herpes Virus

(Review)

PRAKTICKÉ
ZUBNÉ
LÉKAŘSTVÍ,
ročník 65,
2017, 3,
s. 35–39

Đurovič E., Riznič M., Konečná A., Vodrážka J.

SKZL – RKZL, Regionálna komora zubných lekárov v Košiciach, výbor pre vzdelávanie
Klinika stomatológie a maxilofaciálnej chirurgie UPJŠ LF a UN L.P., Košice
Klinika stomatológie a maxilofaciálnej chirurgie LF UK a OÚSA, Bratislava

SÚHRN

Ciel: Autori v prehľadovom článku upozorňujú, že gingivostomatitis herpetica (ďalej len g.s.h) je akútnou formou primoinfekcie zapríčinená ľudským herpetickým vírusom typu 1 a 2. Podrobne opisujú jeho klinický obraz u detí a zvlášť v dospelosti. Práca opisuje diferenciálnu diagnostiku v názornej schematickej forme, liečebné postupy a komplikácie. Záverom autori upozorňujú na to, že neliečené stavy alebo nevhodne liečené stavy sú základnými ochoreniami pre vznik recidívnych foriem herpetických infekcií.

Kľúčové slová: *gingivostomatitis herpetica – diferenciálna diagnostika – liečenie a komplikácie*

SUMMARY

Aim: The authors of the article warn that gingivostomatitis herpetica (hereinafter g.s.h) is an acute form of primary infection with human herpes virus type 1 and 2. They describe in detail the clinical features in children and particularly in adulthood. The article describes the differential diagnosis in an illustrative schematic form, treatments and complications. Finally, they note that untreated states or inadequately treated states of the disease are the reason for the development of relapsing forms of herpes infections.

Keywords: *gingivostomatitis herpetica – differential diagnosis – treatment – complications*

Prakt. zub. lék., roč. 65, 2017, č. 3, s. 35-39

ÚVOD

Klinické delenie herpetických infekcií podľa priebehu je akútne a chronické a v stomatologickej praxi spravidla nerobí takmer žiadne ťažkosti. Väčšie ťažkosti vyvoláva zaradenie danej herpetickej infekcie medzi primárne alebo sekundárne infekcie.

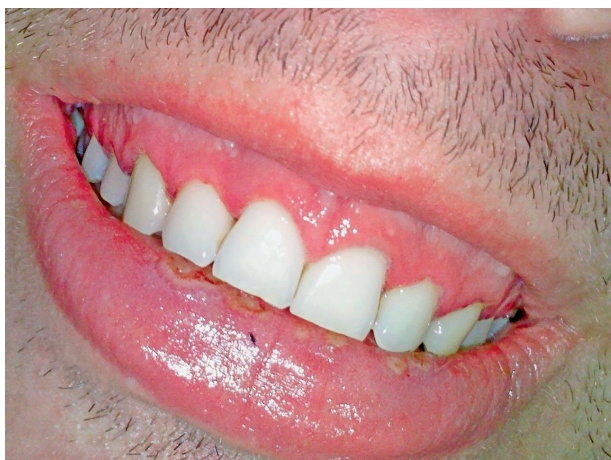
Medzi primárne herpetické infekcie, ktoré vyvolávajú ľudské herpetické vírusy 1 a 2 typu zaraďujeme:

- Gingivostomatitis herpetica acuta
- Pharyngitis herpetica
- Keratoconjunctivitis herpetica

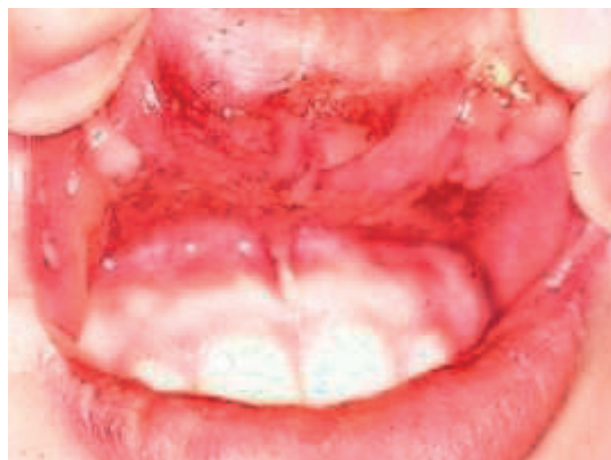Medzi sekundárne herpetické infekcie zaraďujeme:

- Herpes simplex labialis
- Varicella herpes zoster
- Infekčnú mononukleózu
- Cytomegalovírusovú infekciu

**PRAKTICKÉ
ZUBNÍ
LÉKAŘSTVÍ,**
ročník 65,
2017, 3,
s. 35-39



Obr. 1 Gingivostomatitis herpeticus v dospelosti. Herpetické lézie sú na mukokutánnom spojení dolnej pery (Timková).



Obr. 2 Herpetické lézie na sliznici hornej pery. Prítomná je sprievodná cheilitis. Na mukokutánnom spojení je prítomná krustácia (Ďurovič).

Ak berieme do úvahy, že stomatologickú odbornú verejnosť sme o sekundárnych infekciách v minulosti informovali, ostáva nám pojednať v prehľade o súčasných poznatkoch o gingivostomatitis herpeticus (ďalej len g.s.h). Pharyngitis herpeticus je doménou ORL a keratoconjunctivitis herpeticus ophthalmológie.

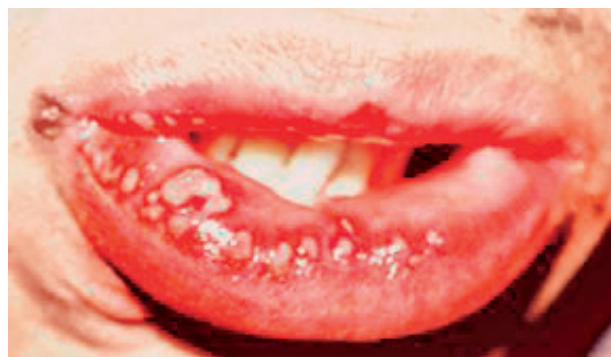GINGIVOSTOMATITIS HERPETICA

Táto nozologická jednotka je základnou chorobou v pľuzgierotvorných infekčných ochoreniach. Je zaraďovaná medzi primárne infekcie. Ide o virémiu s celkovými prejavmi a môžu ju sprevádzať aj komplikácie. Vyskytuje sa prevažne v detskom veku s maximom výskytu v prvom až treťom roku. Ochorenie potom môžeme pozorovať u mladých dospelých a pomerne zriedka i v dospelosti. Skúsenosť poukazuje na súvislosť medzi vznikom tohto ochorenia a prekonaním chorobných stavov, ktoré znižujú obranné mechanizmy organizmu. Sú to chrípkové stavy, katary horných dýchacích ciest, angíny a pod.

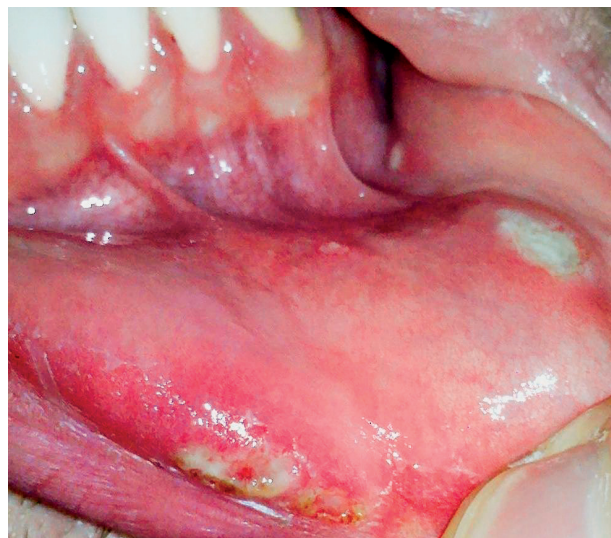Prodromálne štádium

Ochorenie začína neurčitými príznakmi, ako sú bolesti hlavy, malátnosť, subfebrility, bolesti v krížoch, končatinách. Pacienti sa často obávajú, že sa vracia ich pôvodné ochorenie.

V detskom veku sú prodrómy značne nápadné. Deti sú nevrle, podráždené, prípadne unavené a spavé. Často sa samé žiadajú do postieľok a strácajú záujem o hry s deťmi a dospelými. U starších detí pozorujeme subfebrility a rhinitídy. Prodromálne štádium trvá krátko, asi jeden deň, a nastupuje proces progrediencie procesu. Pri perakútnom priebehu

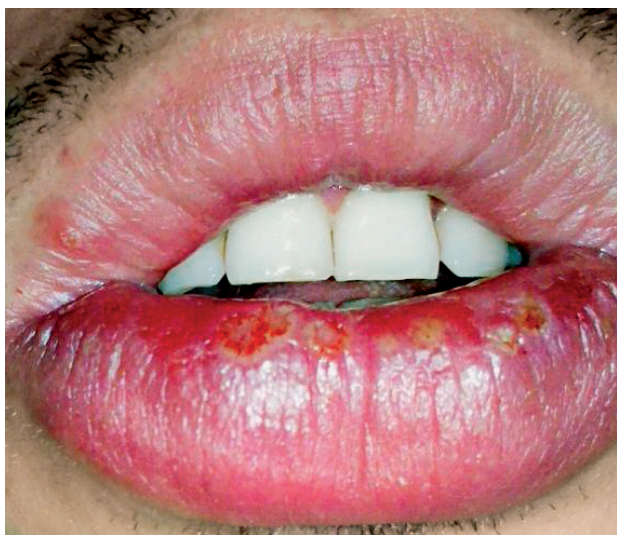

Obr. 3 Herpetické lézie na sliznici dolnej pery, sprevádzané demarkačným zápalom (Vodrážka).

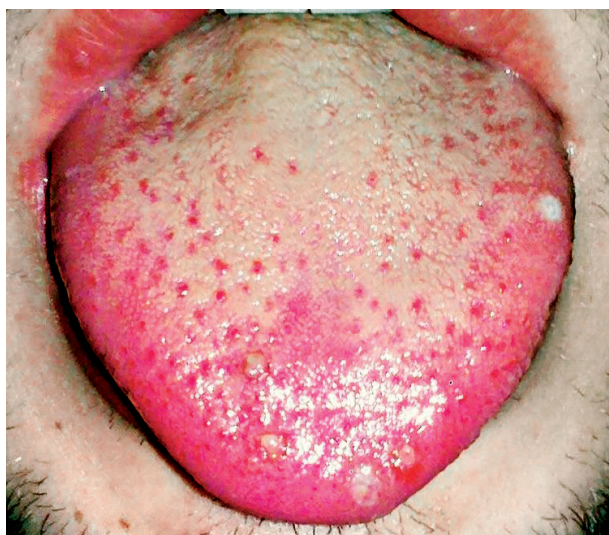

Obr. 4 Tvorba krúst na dolnej pere, na koži pery (Timková).

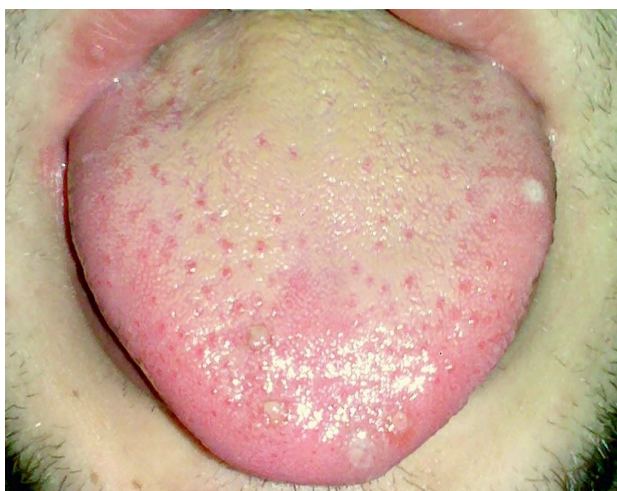Gingivostomatitis herpetica acuta ako primárna infekcia ľudským herpetickým vírusom



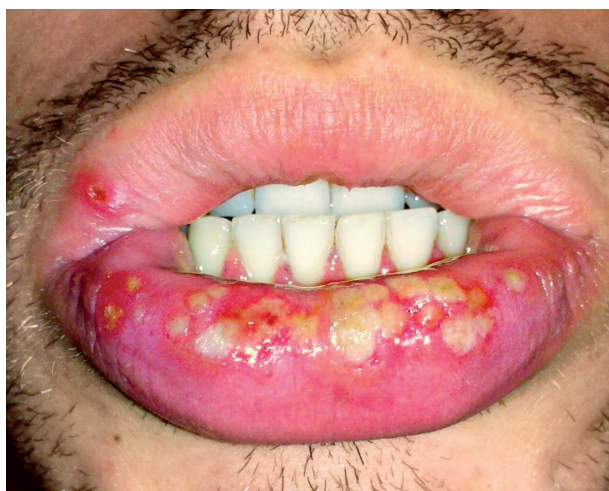Obr. 5 Herpetické lézie na sliznici dolnej pery a v prechodnej riae (Tímková).



Obr. 6 Intenzívny povlak jazyka, v jeho strede je zápal filiformných papíl, čo vytvára vzhľad malinového jazyka (Tímková).



Obr. 7 Rozsiahly enantém na tvrdom podnebí. Na dolnej pere sú prítomné vezikulárne eflorescencie (Tímková).



Obr. 8 Tvorba vezikulárných eflorescencií a ich macerácia. V strednom úseku herpetické erózie splyvajú (Tímková).

**PRAKTICKÉ
ZUBNÍ
LÉKAŘSTVÍ,**
ročník 65,
2017, 3,
s. 35–39

je prodromálne štádium zastrené a môže uniknúť pozornosti [11].

Štádium horúčok

V detskom veku sú teploty vysoké a často sa vyskytujú vysoké horúčky. Tieto môžu trvať asi dva dni. U dospelých ich pozorujeme menej často a trvajú kratšiu dobu, asi deň.

Vezikulárne štádium

Nastupuje po ústupe horúčok. Počiatočným príznakom je gingivitis catarrhalis acuta. Tá môže byť u detí

natolko výrazná, že sa vytvoria drobné, skupinovite usporiadané vezikuly, lokalizované prevažne na sliznici tvrdého podnebia v oblasti premolárov a molárov, potom na bukálnych slizniciach, na povrchu a boku jazyka a na sliznici dolnej a hornej pery. Povrch jazyka je pokrytý hutným bielym povlakom, ktorý sa v mieste vezikúl olupuje a tvoria sa oválne herpetické erózie. Vezikuly sa v slinnom prostredí macerujú a vytvárajú erózie, herpetické lézie. Ide o povrchový defekt v epiteliálnom kryte, ktorý je pokrytý belasým až šedým fibrínovým výpotkom. V okolí lézie je diskretný zápalový dvorec, ktorého farba sa postupne stráca vo farbe úseku zdravej sliznice. Vezikulárne štádium trvá 4-5 dní a postupne sa herpetické lézie epitelizujú [1, 2].

PRAKTICKÉ
ZUBNÍ
LÉKAŘSTVÍ,
ročník 65,
2017, 3,
s. 35-39

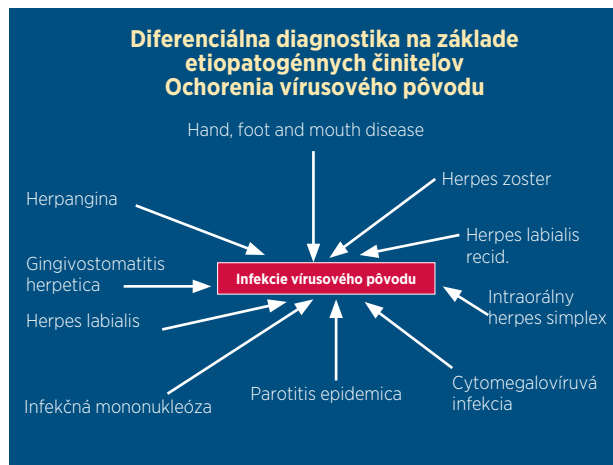


Schéma 1 Diferenciálna diagnostika nozologických jednotiek gingivostomatitis acuta

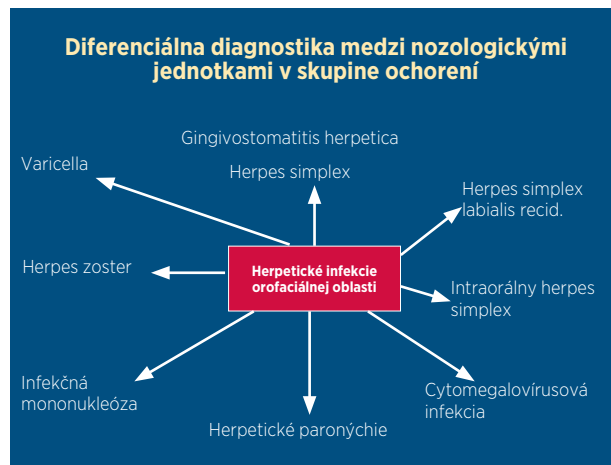


Schéma 2 Diferenciálna diagnostika herpetických infekcií

Subjektívne pociťujú pacienti silnú páľčivú a rezavú bolesť, spontánnu i na podráždenie. Deti majú pootvorené ústa, v popredí je ústne dýchanie a zväčšený slinotok. Z týchto dôvodov odmietajú potravu. Dospelí pacienti tieto ťažkosti znášajú lepšie.

Regionálne lymfatické uzliny môžu byť zväčšené a bolestivé, postihnuté môžu byť aj krčné lymfatické uzliny. Často pozorujeme, že zväčšenie uzlín pretrváva ešte niekoľko dní po zhojení lézií [8, 9, 10].

KOMPLIKÁCIE

Vzhľadom na frekvenciu výskytu gingivostomatitis herpetica ako primoinfekcie je výskyt komplikácií v našich stredoeurópskych krajinách nízky. V dospelosti je výskyt komplikácií vzácny. Môže sa pridružiť nástup gingivitis ulcerosa alebo stomatitis ulcerosa, keď herpetické lézie podľahnú sekundárnej infekcii.

Častejšie komplikácie pozorujeme v detskom veku a zvlášť u malých detí do troch rokov. Výskyt komplikácií tu môžeme rozdeliť na lokálne a celkové. Lokálna komplikácia je šírenie sa herpetických lézií na kožu tváre. U väčších detí, kde je prítomný zmiešaný chrup, môže dôjsť ku sekundárnej infekcii herpetických erózií, ktoré následne exulcerujú. Pri týchto stavoch v dospelosti môže vzniknúť stomatitis ulcerosa [3, 4].

Ďalšou komplikáciou u malých detí je infikovanie lôžok nechťov – paronychie. Vzhľadom na to, že deti odmietajú potravu, po prekonaní ochorenia u nich môžeme pozorovať úbytok váhy. Nakoľko ide o virémiu a primoinfekciu organizmu, môžu sa vyskytnúť splenomegálie a hepatomegálie, ktoré sa spontánne rýchle upravujú.

V dospelosti je komplikácií menej. Môže vzniknúť stomatitis ulcerosa, alebo vzácne postih vzdialených orgánov hematogénnou cestou [7].

LIEČBA

Liečenie tejto nozologickej jednotky delíme na lokálne a celkové, ale v praxi odporúčame aplikovať podľa klinického obrazu a priebehu obidve metódy súčasne.

Lokálne aplikujeme výtery a výplachy harmančekovým alebo repíkovým odvarom, prípadne H₂O₂ asi 4–5× denne. Zároveň podávame kašovitú až tekutú neďradživú potravu relatívne chladnejšej teploty.

K výterom sa odporúča, najmä u malých detí, aplikovať borax-glycerínový roztok, ana partes. Pôvodne sa aplikovali 1–2% vodné roztoky genciánovej violeti a metylénovej modrej, ktoré prinášali krátkodobý účinok v znižovaní páľčivých pocitov ústnych slizníc. V súčasnosti je tendencia od farbív upúšťať, nakoľko zastierajú hojivý proces a nepríjemne zafarbiajú bielizeň. Lokálne aplikované antibiotiká sa neosvedčili, a preto ich nepodávame [5].

V dospelosti pacienti ochorenie znášajú lepšie než v detskom veku. Podľa našich skúseností je vhodné aplikovať lokálne výplachy odvarom harmančeka tam, kde je v popredí slinotok. Účinnéjšie sú však výplachy odvarom repíka lekárskeho. Odporúča sa všeobecne zvyšovať ústnu hygienu. Osvedčili sa aj výplachy riedeným 3% H₂O₂ [12, 13].

Celkove doporučujeme Paralen 1–2 tablety denne, B-komplex 2×1 tabletu po dobu dvoch týždňov, Celaskon 3×3 tablety denne.

Gingivostomatitis herpetica acuta ako primárna infekcia ľudským herpetickým vírusom

V súčasnosti sa odporúčajú aj virostatiká na báze acykloviru. Najdostupnejšie prípravky sú Zovirax a Herpesin v tabletovej forme.

U nás je najpoužívanejší Herpesin 400 mg. Podáva sa perorálne, 2 tablety 4× denne v 4-hodinových intervaloch po dobu päť dní. Kontraindikáciou je alergia na acyklovir alebo valacyklovir. Preparát nie je vhodné užívať v tehotenstve. Ak sa klinický obraz infekcie predlžuje, odporúča sa dávku po piatich dňoch znížiť na 2 tablety 3× denne. Nasadenie liečby sa odporúča pomerne skoro, najlepšie je začať už v prodromálnom štádiu, alebo hneď po erupcii prvých herpetických lézií. Herpesin je vhodný pre dospelých aj detských pacientov. Medzi nežiadúce účinky možno zaradiť nauzeu, zvracanie, hnačky, prípadne bolesti brucha. Niekedy sa môže objaviť anemický syndróm [6]. Z neurologických príznakov boli pozorované bolesti hlavy a závrate, halucinácie a kŕče. Tieto nežiadúce účinky sú však značne vzácne.

ZÁVER

Primoinfekcie, zvlášť gingivostomatitis herpetica v stomatologickej praxi nemožno podceňovať. Z nevhodne alebo vôbec neliečených stavov vznikajú recidívne formy. Po odznení akútnej formy infekcie nie je herpetický vírus zničený, ale latentne prežíva v gasserskom gangliu a z neho nastupuje recidívna forma v rôznych iných klinických obrazoch. Zodpovedný prístup sa vzťahuje aj na riešenie komplikácií, akými sú náročnejšie stavy, pretože znižujú kvalitu života a zvyšujú finančné náklady liečebného procesu.

LITERATÚRA

1. **Allareddy, V., Elangovan, S.** Characteristic of hospitalizations attributed to herpetic gingivostomatitis: analysis of nationwide inpatient sample. *Oral Surg. Oral Med. Oral Pathol. Oral Radiol.*, roč. 117, 2014, č. 4, s. 471-476.
2. **Balasugramaniam, R., Kuperstein, A. S., Stoopler, E. T.** Update on oral herpes virus infections. *Dent. Clin. North Am.*, roč. 58, 2014, č. 2, s. 265-280.
3. **Bazarniy, V. V., Vanevskaya, E. A., Popova, I. G., Kosareva, O. V., Mandra, Y. V.** The evaluation of secretory immunity under herpetic affection of oral cavity. *Klin Lab, Diagn.*, 2013, č. 7, s. 62-63.
4. **George, A. K., Anil, S.** Acute herpetic gingivostomatitis associated with herpes simplex virus 2: report of a case. *J. Int. Oral Health*, roč. 6, 2014, č. 3, s. 99-102.
5. **Goldman, R. D.** Acyclovir for herpetic gingivostomatitis in children. *Canadian Family Physician, Le Médecin de famille canadien*, roč. 62, 2016, s. 403-406.
6. **Harris, J., Smith, T., Preis, J.** Intractable hiccups due to herpetic esophagitis in an immunocompromised patient. *ID Cases*, roč. 24, 2016, č. 4, s. 34-37.
7. **Kukhanova, M. K., Korovina, A. N., Kotlechoy, S. N.** Human herpes simplex virus: life cycle and development of inhibitors. *Biochemistry* roč. 79, 2014, č. 13, s. 1635-1652.
8. **Mahboubi, M.** Myrtus communis L. and its application in treatment of recurrent aphthous stomatitis. *J. Ethnopharmacol.* roč. 29, 2016.
9. **Nasser, M., Fedorowitz, K., Khoshnevisan, M. H., Tabarestani, S. M.** Acyclovir for treating primary herpetic gingivostomatitis. *Cochrane Database Syst. Rev.*, roč. 19, 2016, č. 1.
10. **Nevet, A., Yarden-Bilavsky, H., Ashkenazi, S., Livni, G.** C-reactive protein levels in children with primary herpetic gingivostomatitis. *Isr. Med. Assoc. J.*, roč. 16, 2014, č. 11, s. 700-702.
11. **Noonan, V., Lerman, M. A., Woo, S. B., Kabani, S.** Acute primary herpetic gingivostomatitis. *J. Mass. Dent. Soc.*, roč. 63, 2014, č. 2, s. 51.
12. **Timková, S., Riznič, M., Minčík, J., Ďurovič, E., Kizek, P.:** Ochorenia jazyka. Vydavateľstvo JES, Košice, 2016.
13. **Timková, S., Ďurovič, E., Minčík, J., Riznič, M.:** Systémové herpetické infekcie a ich prejavy na slizniciach ústnej dutiny. *Stomatolog*, roč. 26, 2016, č. 1, s. 44-52.

**PRAKTICKÉ
ZUBNÍ
LÉKAŘSTVÍ,**
ročník 65,
2017, 3,
s. 35-39

Doc. MUDr. Eugen Ďurovič, DrSc.

Hlinkova 12
040 01 Košice
Slovenská republika
e-mail: durovic.eugen@gmail.com