

PRAKTICKÉ
ZUBNÍ
LÉKAŘSTVÍ,
ročník 65,
2017, 2,
s. 26–30

Charakteristika lokálnych faktorov v etiológii syndrómu pálenia jazyka

(Prehľadový článok)

Characteristic of the Local Factors in the Aetiology of the Burning Mouth Syndrome

(Review)

Riznič M., Konečná A., Ďurovič E., Vodrážka J.

SKZL – Regionálna komora zubných lekárov v Košiciach, výbor pre vzdelávanie
I. stomatologická klinika LF UK a OUZA, Bratislava

SÚHRN

Obsah oznámenia: Autori opisujú prehľad lokálnych faktorov, ktoré sú v klinickej súvislosti so syndrómom pálenia jazyka (BMS). Ide o lézie na povrchu jazyka, ktorých výrazným symptómom je pálenie. Autori opisujú lézie, ktoré sa tvoria: mechanickým alebo chemickým dráždením, habitualnými parafunkciami, kontaktnou alergiou na kovy, bakteriálnou, pliesňovou a vírusovou infekciou, suchosťou v ústach, slizničnými léziami a kombinovanými stavmi. Prehľad faktorov je usporiadaný v tabuľke, vrátane spresnenia postupu bolestivosti a pálenia. Charakteristiku lézií dokumentuje klinický fotografický materiál.

Kľúčové slová: *syndróm pálenia jazyka – BMS – lokálne faktory – klinické obrazy*

SUMMARY

Background: In this paper, authors are presenting all the local factors which are in clinical relation with burning mouth syndrome (BMS). Usually it is all the lesions at the surface of tongue with the most significant syndrome of burning.

Authors are describing lesions which originate during mechanical or chemical irritation, habitual parafunction, as contact metal allergies, bacterial, virus or mycotic infection, dryness of oral mucosa and it's lesions or combination of this conditions.

Those factors are listed in a table summary with a more detailed spread of pain and burning. These lesions are documented with many clinical pictures.

Keywords: *burning mouth syndrome – BMS – local factors – clinical picture*

Prakt. zub. lék., roč. 65, 2017, č. 2, s. 26-30

LOKÁLNE FAKTORY V ETIOLÓGII SYNDRÓMU PÁLENIA JAZYKA

Zaradenie etiologických lokálnych faktorov medzi faktory syndrómu pálenia jazyka (BMS) značne prispelo k uľahčeniu diferenciálnej diagnostiky a aj k možnosti zlepšenia liečebných postupov tohto náročného chorobného stavu.

Aby sme mohli vykonať kvalitné zaradenie BMS medzi atypické bolesti, je potrebné vykonať pozorné vyšetrenie slizníc ústnej dutiny, prijať podrobnú osobnú anamnézu a analyzovať údaje o páľčivých pocitoch na jazyku. Pre posudzovanie pálenia a klinických príznakov, odporúčame postupovať podľa nasledovných kritérií (tab. 1).

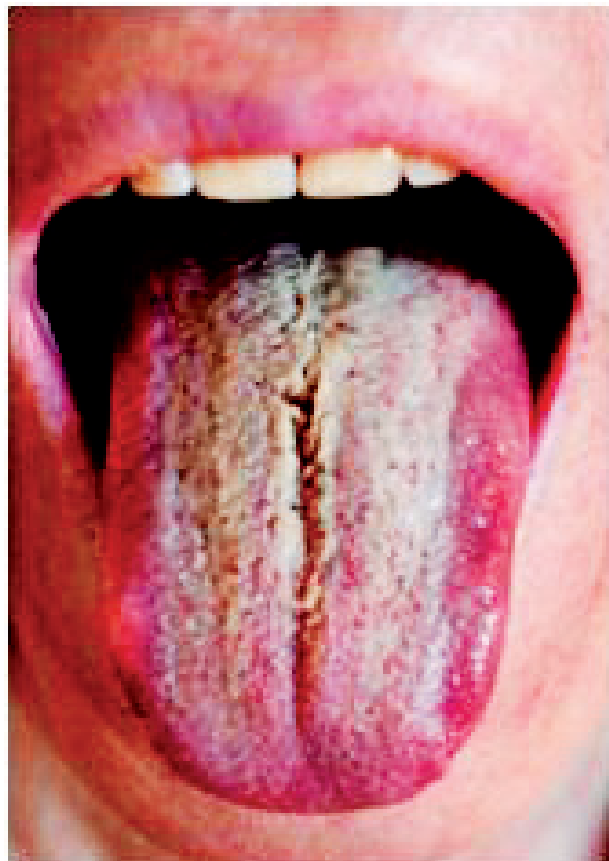
Charakteristika lokálních faktorů v etiologii syndrómu pálení jazyka

Tab. 1 Prehľad lokálnych faktorov v etiológii syndrómu pálenia jazyka

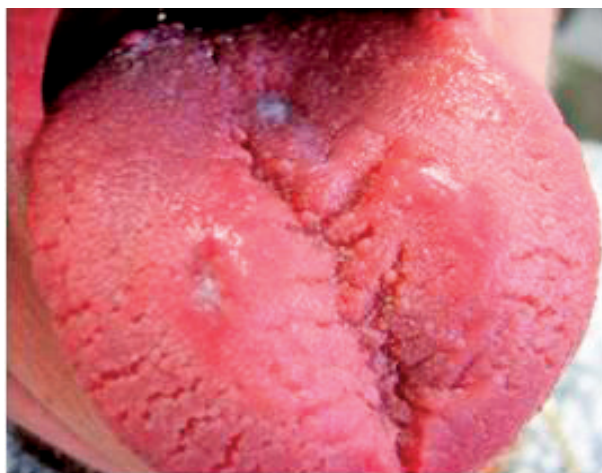Mechanické alebo chemické dráždenie
Habitualne parafunkcie
Kontaktná alergia na kovy
Bakteriálne, plesňové a vírusové infekcie
Suchosť v ústach
Slizničné lézie
Kombinované lézie

Pri analýze lokálnych faktorov do popredia sa bolestivosť dostáva iba zriedkavo, aj to na krátku dobu, a do popredia sa dostáva páľčivý pocit rôznej intenzity a rôzneho trvania.

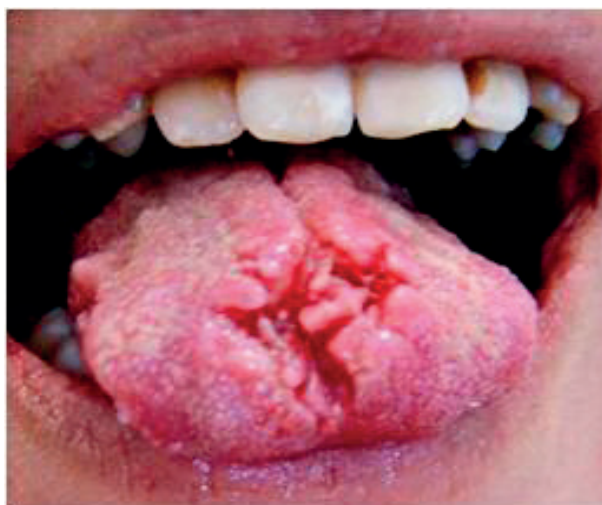Jednou z najčastejších lézií je prehĺbenie alebo nedokonalé vyvinutie sulcus medianus. Keď dochádza ku jeho prehĺbeniu, jeho vnútorné okraje sú hladké bez prítomnosti filiformných papíl a v týchto miestach ich prirodzená výmena viazne. Do tejto fissúry sa zachytáva tkaninový detritus a mikroorganizmy. Najčastejšie pozorujeme rozmnoženie sa *Candida albicans*, tvorí sa jeho silná vrstva a často dá základy ku tvorbe bielo žltému povlaku nerovnakej hrúbky.



Obr. 1 Prechod patologicko-zmnoženého povlaku do žltých nakošenin filiformných papíl, z ktorých v strednej ryhe tela jazyka sa diferencuje linqua vilosa žltej farby (Timková)



Obr. 2 Linqua plicata. Rýhovanie je lokalizované do tela jazyka a jeho pravého okraja. Na pravej polovine začína atrofická lichenifikácia (Vodrážka)



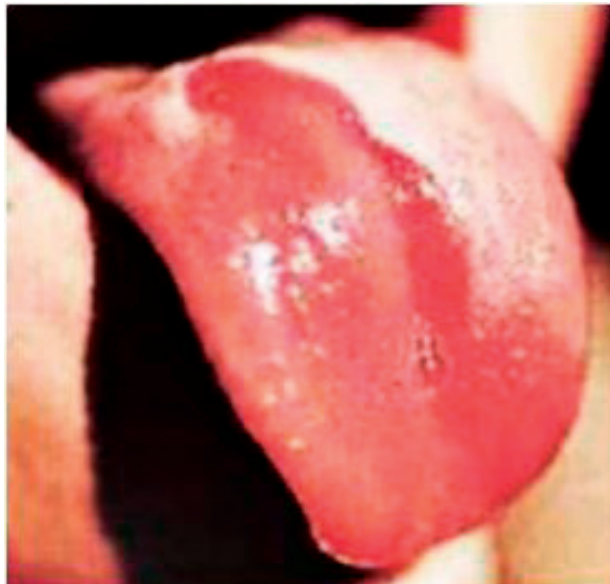Obr. 3 Linqua plicata. Hlboké trhliny sú prítomné na hrote a trla jazyka. V týchto miestach často vznikajú druhotné povrchové zápal (Vodrážka)

PRAKTICKÉ ZUBNÍ LÉKAŘSTVÍ, ročník 65, 2017, 2, s. 26–30

Pacienti subjektívne pociťujú prítomnosť cudzieho telesa a mierny zápach z úst. Do popredia sa dostáva pálenie v centre tela jazyka, ktoré začína obyčajne na mechanické alebo chemické podráždenie potravou, intenzita pálenia nie je silná, má kontinuálny charakter a postupne ustupuje po ukončení žuvania potravy. Opakované podráždenie má menšiu intenzitu. Pociť pálenia sa zvyšuje pri fajčení cigariet (obr. 1). Povlak na povrchu jazyka je obmedzený, do periférie, ale môže sa rozširovať smerom k radixu linguae.

Ďalšia tvorba fissúr je na povrchu jazyka bez povlaku. Sulcus medianus je značne prehĺbený, avšak menej ako v predošlom prípade. Od jeho stredy, peri-

**PRAKTICKÉ
ZUBNÍ
LÉKAŘSTVÍ,**
ročník 65,
2017, 2,
s. 26–30



Obr. 4 Lingua geographica. Na tento povrch sa pridružuje povlak patologicky znmnožený a povrchová erózia na hrote jazyka

férne k okrajom jazyka sa rozbiehajú ďalšie málo hlboké brázdy smerom k okrajom jazyka. Subjektívne chýba pocit cudzieho telesa a pálenie je výrazne obmedzené alebo chýba. Môžu sa však objaviť na tele jazyka skromné okrúhle lézie z porúch keratinizácie alebo epitelialných defektov, ktoré pacienti vedia vyhmatať a tieto vykazujú miernu prchavú bolestivosť na mechanické podráždenie (obr. 2).

Z lokálnych faktorov sme často svedkami následkoch habitualnych parafunkcií, ktorými vytvorené fissúry na povrchu jazyka sa zhoršujú tak, že traumatizáciou sa zväčšujú do šírky a do hĺbky (obr. 3). U týchto stavov povlak chýba, ale sa zvyšuje pálenie na podráždenie a niekedy, keď sú fissúry hlboké, aj spontánne. Pálenie má kolísavú intenzitu, dlho trvá a často prechádza do tupej bolesti. Bolesť pri stravovaní sa môže meniť a prechádzať do ostrých bolestných pocitov. Pri týchto stavoch boli pozorované aj zväčšenia pomerne malých brázd, keď následkom traumy sa povrch jazyka edematicky zväčšil.

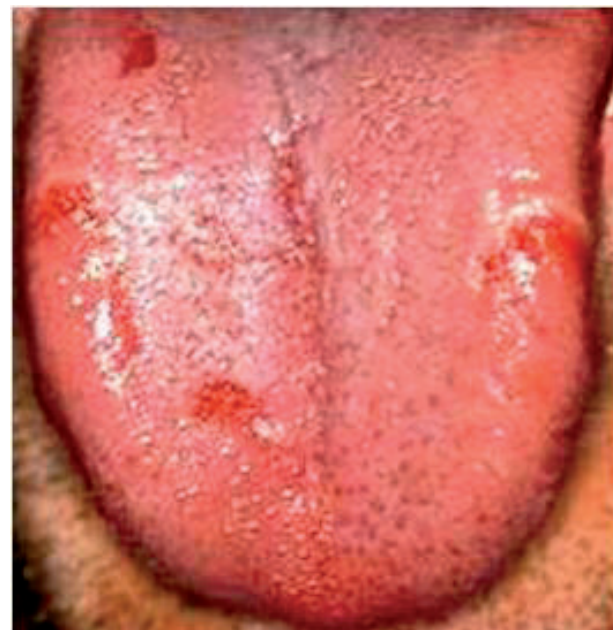Medzi lokálne faktory syndrómu pálenia jazyka zaraďujeme kontaktné alergie na stomatologické kovy. V súčasnosti tieto prejavy sú vzácne, nakoľko používané kovy sú biologicky inertné a v stomatológii sa používajú v obmedzenom počte. Používa sa amalgam a chromniklové zliatiny. Sú však nahradzované inými hmotami. Ak sa však kontaktné alergické lézie vyskytnú, sú lokalizované obyčajne na hrote jazyka ako malé červené pupence. Sú to zápal hrotov filiformných papíl, alebo sa nachádzajú na

bokoch jazyka, vo forme bieleho tenkého pásu. Lézie krátko trvajú a slabopália.

Častou léziou je lingua geographica. Vedúcim príznakom je pálenie jazyka obyčajne počas stravovania alebo ako reakcia na kyslé a korenené, prípadne paprikované jedlá. Pálenie je značne silné a trvá po dobu pôsobenia dráždivej potravy. Podmienkou však je, aby výmenou filiformných papíl v regeneračnom procese bol zasiahnutý väčší úsek povrchu tela jazyka (obr. 4).

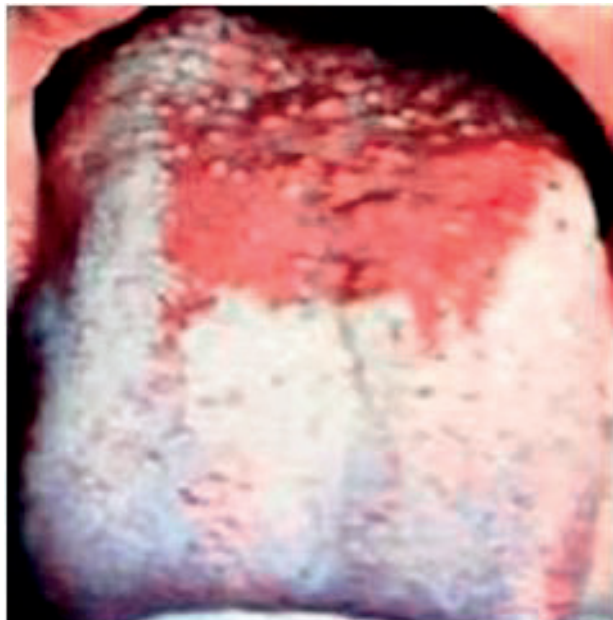Neprijemnou formou GT je glossitis areata migrans. Táto lézia sa môže prejavovať aj bez prítomnosti povlaku jazyka, vo forme okrúhlych erozií. Lézie sú značne bolestivé, najmä pri korenených jedlách, kyslých nápojoch a pri mechanickom podráždení. Lézie pozorujeme pri infekciách *Helicobakter pylori* a ich remisie a hojenie takmer kopíruje stav infekcie sliznice žalúdka. Pálenie je neprijemne ostré, má striedavú intenzitu a trvá po dobu prítomnosti erozií na povrchu jazyka. Pálenie sa rovnako vyskytuje ako pri čerstvých infekciách, ako aj pri následkoch eradikačných liečebných postupoch. Dokonca sú skúsenosti s tým, že lézie sa môžu vo forme glossitis areata migrans vyskytovať aj pri gastroezofageálnych refluxoch (obr. 5).

V posledných rokoch sme svedkami toho, že sa zvyšuje výskyt orálnych infekcií vyvolaných *Candida albicans*. Orálne kandidózy pozorujeme u pacientov v strednom veku s maximom výskytu u žien nad 40 rokov. Orálne kandidózy majú viac foriem, ale

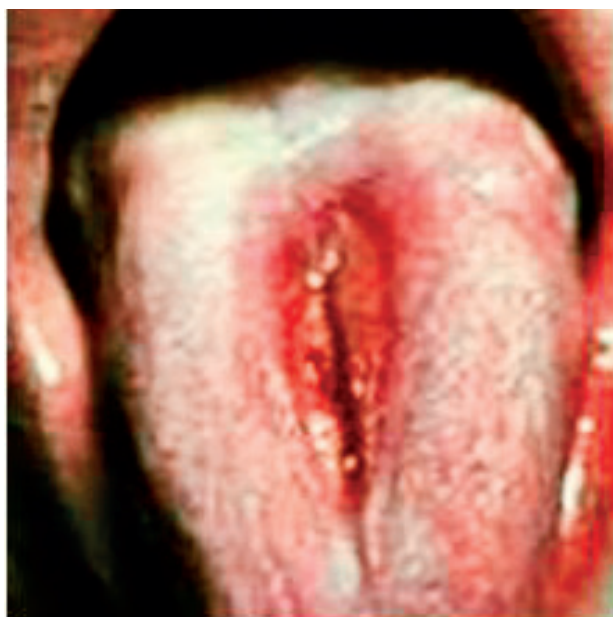

Obr. 5 Povlak je normálny, na povrchu jazyka sú čerstvé erozie. Stav je u recidívnej infekcii *Helicobakter pylori* (Ďurovič)

Charakteristika lokálnych faktorov v etiológii syndrómu pálenia jazyka



Obr. 6 Linqua plicata. Obmedzený počet rýh je lokalizovaný na tele jazyka. Rhyhy nie sú hlboké a stav nevyvoláva ťažkosti



Obr. 7 Patologicky zmnožený povlak jazyka. Jeho olupovanie začína na koreni jazyka a pripomína mapovitý jazyk

najčastejšie sa vyskytuje vo forme glossitis rhombica mediana s lokalizáciou na koreni jazyka. V tomto mieste sa vyskytuje ružové pole, ktoré môže byť hladké alebo laločnaté, od ktorého smerom k apexu sa postupne odlupuje ľahký povlak bohatý na kultúry kandid. Smerom distálnym ostáva miesto bez povlaku, ktoré kontinuálne mierne páli. Pocity

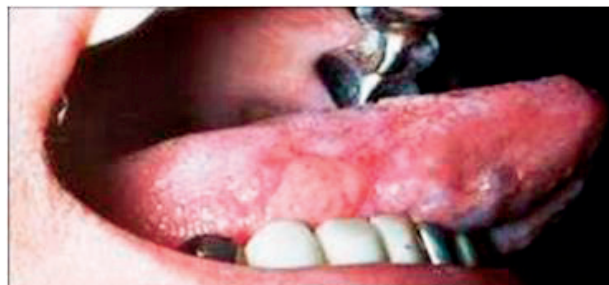pálenia majú tendenciu sa znižovať úmerne s postupom olupovania povlaku a niekedy aj pri častejšom prehltávaní (obr. 6). Sú však aj stavy, ktoré tieto ťažkosti nevyvolávajú alebo ich intenzita je veľmi malá. U mužov fajčiarov povlak v tomto mieste môže meniť farbu a zaujímavé je, že subjektívne ťažkosti sa znižujú.

V tejto skupine lokálnych faktorov lézie vírusového pôvodu sú veľmi vzácne a aj údaje o nich v literatúre sú značne skúpe. Nemožno však vylúčiť možnosť erupcie vnútro ústnej infekcie vírusom herpesu simplex alebo humánnym papiloma vírusom.

Suchosť v ústach je ďalším lokálnym faktorom, ktorý vyvolá syndróm pálenia jazyka. Pálenie je povrchové a jeho intenzita závisí na trvaní suchosti. Takéto stavy môžeme pozorovať už pri hyposalivačnom syndrome, najčastejšie liekového pôvodu.

Slizničné lézie, ktoré sa vyskytujú samostatne na jazyku sa považujú za časté faktory BMS. Ide vlastne o aphthosis major s lokalizáciou na povrchu tela jazyka, na jeho bokoch alebo na spodine. Je to dlho trvajúca nehojivá zvrhodovatelá afta. Lézia je obvyčajne okrúhleho alebo pozdĺžneho tvaru. Začína neurčitými príznakmi. Pacienti udávajú pocit výskytu malého hrbolku alebo malej vezikuly, ktoré sa rozpadnú, a vznikne povrchový defekt v epitelovom kryte. Nastáva silné pálenie, ktoré sa zväčšuje po mechanickom podráždení, pri hovore a pri stravovaní. Pálenie často prechádza do bolesti. Pálenie dlho trvá, vlastne po dobu trvania lézie v epitelovom kryte (obr. 7).

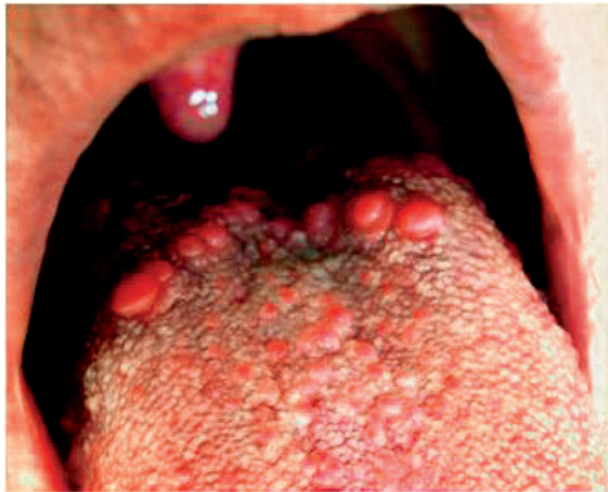Poslednú dobu častým výskytom je prejav epythema exsudativum multiforme a to tej formy, ktorá sa izolovane vyskytuje na častiach jazyka (obr. 8). Je to rozsiahla lézia izolovane na boku jazyka, má belasú alebo žltú farbu, dá sa odlúpnúť s miernym povrchovým krvácaním alebo bez neho a ostáva sliznica živo červenej farby. Z ťažkostí dominuje silné pálenie, podobne ako pri aphthosis major. Ak sa vyskytne bolestivosť, táto je silná a obvyčajne provokovaná mechanickým, prípadne chemickým podráždením.



Obr. 8 Glositis areata migrans. Prítomný je patologicky zmnožený povlak s erozívnymi políčkami. Stav je pri infekcii *Helikobakter pylori*

**PRAKTICKÉ
ZUBNÍ
LÉKAŘSTVÍ,**
ročník 65,
2017, 2,
s. 26–30

**PRAKTICKÉ
ZUBNÍ
LÉKAŘSTVÍ,**
ročník 65,
2017, 2,
s. 26–30



Obr. 9 Hyperplasticky a zápalovo zmenené papilae circumvallatae. Zápal postihuje aj chuťové poháriky a časť filiformných papilí. Stav je u ezofageálneho refluxu (Timková)

Podobné lézie môžeme pozorovať pri lokálnych tepelných škodách. Často sú to popáleniny horúcim kovovým príborom. Pri nich pocit pálenia je na začiatku tvorby lézie, neskôr pálenie ustupuje, ale lézia trvá a hojí sa postupne. Ak sa pálenie mení do pocitu bolesti, stav podlieha sekundárnej infekcii, čo sa považuje ako komplikácia.

Posledným lokálnym faktorom sú tzv. kombinované lézie. Ide o stavy, kedy sa na povrchu jazyka vyskytujú fissúry spolu s lingua geographica a časom sa pridruží glossitis rhombica mediana, prípadne povlak patologicky zmnožený (obr. 9). Často rozsiahlosť lézií je v rozpore so subjektívnymi symptómami BMS. Ťažkosti sú ďaleko menšie alebo chýbajú.

ZÁVER

Lokálne faktory v problematike BMS sú pomerne časté a zaraďované medzi úspešne liečiteľné stavy. Syndróm pálenia jazyka po ústupe lokálnych faktorov ustúpi, ťažkosti sú obyčajne krátkodobé a z týchto stavov sa veľmi vzácne transformujú iné príčinné súvislosti v BMS. Preto aj liečebné postupy sú jednoduché a úspešné.

LITERATÚRA

1. Balasubramaniam, R., Klasser, G. D., Delcanho, R.: Separating oral burning from burning mouth syndrome: unravelling a diagnostic enigma. Aust. Dent. J., 2009.

2. Brailo, V., Vuèiæevia-Boras, V., Alajbeg, I. Ž., Alajbeg, I., Lukenda, J., Āurkovia, M. Oral burning symptoms and burning mouth syndromesignificance of different variables in 150 patients. Med. Oral Patol. Oral Cir. Bucal., roč. 11, 2006, s. E252–255.
3. Cavalcanti, D. R., Birman, E. G., Migliari, D. A., da Silveira, F. R.: Burning mouth syndrome: clinical profile of brazilian patients and oral carriage of *Candida* species. Braz. Dent. J., roč. 18, 2007, č. 4, s. 341–345.
4. Cerchiarì, P. D., Dutra de Moricz, R., Sanjar, F. A.: Burning mouth syndrome: etiology. Rev. Bras. Otorrinolaringol., roč. 72, 2006, č. 3, s. 419–424.
5. Crow, H. C., Gonzalez, Y.: Burning mouth syndrome. Oral Maxillofac. Surg. Clin. North Am., roč. 25, 2013, č. 1, s. 67–76.
6. Ďurovič, E., Timková, S., Riznič, M., Minčík, J., Konečná, A.: Orálne zdravie pacientov s diabetes mellitus 2. typu. Stomatológ, roč. 26, 2016, č. 2, s. 38–45.
7. Ďurovič, E., Timková, S., Riznič, M., Minčík, J., Konečná, A.: Skupina chorôb erythema exsudativum multiforme. Stomatológ, roč. 26, 2016, č. 2, s. 47–52.
8. Kamala, K. A., Sankethguddad, S., Sujith, S. G.: Burning mouth syndrome. Indian J. Palliat. Care, roč. 22, 2016, č. 1, s. 74–79.
9. López-Jornet, P., Camacho-Alonso, F., Andujar-Mateos, P., Sánchez-Siles, M., Gómez-García, F.: Burning mouth syndrome: an update. Med. Oral Patol. Oral Cir. Bucal., roč. 15, 2010, č. 4, s. e562–568.
10. Rodriguez-Cerdeira, C., Sanchez-Blanco, E.: Treatment of burning mouth syndrome with amisulpride. J. Clin. Med. Res., roč. 4, 2012, č. 3, s. 167–171.
11. Scala, A. L., Checchi, M., Montevecchi, I.: Update on burning mouth syndrome: Overview and patient management. Crit. Rev. Oral Biol. Med., roč. 14, 2003, č. 4, s. 275–291.
12. Spanemberg, J. C., Cherubini, K., de Figueiredo, M. A., Yurgel, L. S., Salum, F. G.: Aetiology and therapeutics of burning mouth syndrome: an update. Gerodontology, roč. 29, 2012, č. 2, s. 84–89.
13. Steele, J. C.: The practical evaluation and management of patients with symptoms of a sore burning mouth. Clin. Dermatol., roč. 34, 2016, č. 4, s. 449–457.
14. Sun, A., Wu, K. M., Wang, Y. P., Lin, H. P., Chen, H. M., Chiang, C. P.: Burning mouth syndrome: a review and update. J. Oral Pathol. Med., roč. 42, 2013, č. 9, s. 649–655.
15. Timková, S., Riznič, M., Minčík, J., Ďurovič, E., Kizek, P.: Ochorenia jazyka. Košice, Vydavateľstvo JES, 2016.
16. Timková, S., Ďurovič, E., Minčík, J., Riznič, M.: Systémové herpetické infekcie a ich prejavy na slizniciach ústnej dutiny. Stomatológ, roč. 26, 2016, č. 1, s. 44–52.

Doc. MUDr. Eugen Ďurovič, Dr.Sc.

Hlinkova 12
040 01 Košice
Slovenská republika
e-mail: durovic.eugen@gmail.com