

Dentální implantologie při léčbě následků parézy nervus facialis v dětském věku

(Původní práce – klinická studie)

Dental Implantology in the Treatment of the After-Effects of the Juvenile Paresis Nervus Facialis

(Original Article – Clinical Study)

Prachár P., Bartáková S., Černochová P., Vaněk J.

Stomatologická klinika LF MU a FN u sv. Anny, Brno

Věnováno prof. MUDr. Martině Kukletové, CSc., k životnímu jubileu

SOUHRN

Úvod a cíl: Práce se zabývá problematikou případu parézy n. facialis v dětském věku a následcích vzniklých na podkladě tohoto onemocnění. Autoři rozdělují hypodontie na získané a dědičné. Z nich vyčleňují hypodontie získané na podkladě agens, kam patří i paréza n. facialis. Dále popisují etiopatogenezi a charakteristiku parézy n. facialis. Ukazují souvislost mezi onemocněním a parézou n. facialis. Dále popisují souvislost vývoje stálé dentice a poškození zubních zárodků. Tato poškození odpovídají časovému rozložení ve vývoji dentice.

Metody: Autoři ukazují příklad onemocnění parézy n. facialis vzniklého v sedmi letech věku. Šlo o juvenilní jednostrannou parézu. Byly zde hypodontie pravé a nepravé, které byly výsledkem poškození v daném věku. Mimo problematiku zubů zde byla problematika vývoje dolní čelisti a měkkých tkání obličeje. U pacienta byl stanoven celý léčebný plán s několika stomatologickými odbornostmi.

Výsledky: Jako první se přistoupilo k extrakcím nevyhovující dentice, která byla v důsledku nevyvinutí zubních zárodků neschopna dalšího protetického využití. Následovala augmentace alveolu, především v horizontálním rozměru, s částečným vertikálním zvýšením do výšky kostních sept zubů kryjících defekt. Dále byly inzerovány dentální implantáty do takto upravené dolní čelisti společně s implantací do oblasti pravé hypodontie. Následovalo estetické doplnění měkkých tkání epitézou. Pacient byl dále hodnocen pomocí rtg zobrazení s odstupem po dobu deseti let od začátku terapie.

Závěr: Paréza n. facialis je onemocnění, kde z pohledu stomatologie dochází k velmi závažnému poškození zubních zárodků ve spojitosti s věkem. Časté jsou zde augmentační techniky pro doplnění defektního alveolu, především v horizontálním směru, s následným ošetřením pomocí dentálních implantátů. Následně defekt měkkých tkání obličeje postižené strany nás vede k doplnění měkkých tkání v ústech za pomoci epitézy. Autoři tak kladou důraz na komplexnost ošetření s ohledem na postižení nejen stálé dentice, ale také okolních struktur.

Klíčová slova: paréza n. facialis – hypodontie – dentice – augmentace – implantace

SUMMARY

Introduction and objective: In this paper, the authors deal with the problems of juvenile paresis n. facialis and after-effects of this disease. The authors divide the hypodontia acquired and hereditary. Of these, allocating hypodontia obtained on the basis of agents, which include paresis n. facialis. Further describe the genesis and characteristics of paresis n. facialis. They show link between disease and paralysis of the facial nerve. It also describes the development in the permanent dentition and dental damage fetuses. This damage corresponding time distribution in developing dentition.

Methods: The authors show examples of diseases resulting from facial nerve palsy in seven years of age. It was a juvenile unilateral paresis. There were hypodontia true and false, which were the result of damage at a given age. Outside the teeth issue here, the issue of mandible and soft tissues of the face. The patient was determined throughout the treatment plan with several dental skills.

Results: It was first approached to extractions poor dentition, which was due to undeveloped embryos incapable of further dental prosthetic use. This was followed by augmentation of alveolar mainly in the horizontal dimension with partial vertical increase in bone height sept teeth covering the defect. Furthermore, the advertised dental implants in the lower jaw so prepared, together with implantation in the right hypodontia. Followed by addition of aesthetic soft tissue prosthesis. The patient was further evaluated using X-ray view from a distance for 10 years from the start of therapy.

Conclusion: Paresis n. facialis is a disease where the terms of dentistry causes very serious damage to the dental germs, with the age. Frequently there are augmentation techniques to supplement defective alveolar mainly in the horizontal direction, followed by treatment with dental implants. Subsequently defect of soft tissues of the face affected parties leads us to supplement the soft tissues of the mouth using prostheses. The authors thus emphasize the complexity of the treatment with respect to disability not only permanent dentition, but also the surrounding structures.

Key words: *paresis n. facialis - hypodontia - dentition - augmentation - implantation*

Čes. Stomat., roč. 113, 2013, č. 5, s. 120-125

ÚVOD

Chybění dentice terminologicky členíme na aplazii, oligodoncii a anodoncii. Aplazie zubu je vrozené nevyvinutí zubu. Oligodoncie je neúplný počet zubů; chybění většího počtu zubů. Anodoncie je vrozené nevyvinutí zubů; chrup není vytvořen. Obecně přijímáme pojem hypodoncie jako pojem nadřazený.

Ve většině případů hovoříme o chybění zubů ve stálé dentici. Výjimečně hovoříme o hypodoncii v dočasně dentici. Zde však taková porucha má prognosticky horší numerický rozměr ve stálé dentici. Právě u celkových onemocnění, např. ektodermální dysplazie, jsou hypodoncie v dočasně dentici první známkou těžkých hypodoncií - oligodoncií, někdy anodoncií - ve stálé dentici [17, 18, 19].

Hypodoncie členíme na získané a dědičné.

Mezi získané hypodoncie patří

- vývojové (cyanotický symptom u onemocnění srdce, syndrom srostlého jazyka, syndrom chybění jazyka, mikrodoncie);
- podle známé příčiny (nádor, ozáření, paréza n. facialis, léky v těhotenství aj.) [10, 16, 18] nepravé hypodoncie (sekundární hypodoncie) - nejde o typické hypodoncie, ale o tak velké poškození zubního zárodku, že nelze hovořit o kvalitní dentici, která není schopna vlivem poškození plnit funkci jako jeden článek chrupu, a je nutné také malformace extrahovat. Jde o dětský věk, kde poškození zárodka zubu odpovídá časové ose při vývoji zubu a z toho plyne i míra jeho postižení.

Mezi hypodoncie na podkladě dědičnosti patří

- skupina chybění zubů autozomálně dominantní, autozomálně recesivní, polygenetické, onemocnění X-chromozomu nebo neznámé etiologie (chybění postranních horních řezáků, chybění špičáků, chybění třetích molárů a další);
- další skupinou dědičných hypodoncií je skupina chybění zubů v souvislosti s celkovým onemocněním (patří sem asi 30 druhů onemocnění, z čehož každé má ještě velikou podskupinu podtypů - příkladem může být onemocnění ektodermální dysplazií a dalších 150 podtypů) [19, 21].

Právě k získaným hypodonciím patří paréza n. facialis. Obrna lícního nervu představuje mononeuropatii, která se zdá být zdánlivě nezávažnou. Bývá obvykle ztotožňována s Bellovou idiopatickou obrnou n. facialis. Je projevem jádrové léze nebo postižení nervus intermediofacialis. Mononeuropatie mají nejčastěji zánětlivě infekční původ. Je zde vztah přes 50% periferních obrn lícního nervu k viru herpes simplex 1, varicele, zosteru a bakteriálním agens, především borreliím a mykoplazmatům. K dalším agens patří EB virus, cytomegalovirus, kryptokoky, *Toxoplasma gondii* a HIV [3, 8, 10, 14, 15, 16, 20, 22].

K dalším etiologickým agens patří roztroušená skleróza mozkomíšní, kde má onemocnění sklon k recidivám [10, 16]. Další jsou nádorové či expanzivní procesy v mostomozečkovém koutu, kosti skalní nebo přímo postihující statoakustický či lícní nerv [10, 12, 16, 23]. Následují úrazy spodiny lební, kosti skalní, ojedinele i čelistní kosti [5, 10, 12, 16, 23]. Dále můžeme zmínit metabolické poruchy, endo-

krinopatie, spolu s kardiovaskulárními chorobami, u kterých se může rozvinout jak periferní nebo nukleární, tak i centrální mimická obrna (diabetes mellitus v kombinaci s hypertenzní nemocí či ischemickou chorobou; Crohnova choroba; hypovitaminóza vitamínu A společně s cystickou fibrózou; Sjögrenův syndrom s hypovitaminózou B12; chronický alkoholismus) [1, 10, 16, 24]. K dalším vyvolavatelům obrny n. facialis patří poruchy nervové svalového přenosu a myopatie, především myasthenia gravis [10, 15, 16, 24]. K méně častým patří ještě Melkerssonův-Rosenthalův syndrom, Möbiův syndrom a další vzácné idiopatické syndromy [10, 24].

V obraze existuje buď nukleární jednostranná obrna lícního nervu, oboustranná nukleární obrna nebo jednostranná centrální obrna mimiky. V obraze centrálního postižení je jen lehce postižena kontralaterální inervace m. frontalis s různě vyjádřenou poruchou motoriky (centrální obrna n. facialis). Při postižení capsula interna a lézích subkortikálních provází kontralaterální centrální mimickou obrnu i centrální hemiparéza.

Při postižení pontinního jádra lícního nervu dochází k nukleární obrně lícního nervu, kde se projeví vedle postižení mimických svalů i postižení dalších mozkových nervů a léze kortikospinální dráhy. Při periferní obrně lícního nervu je postižena inervace mimických svalů zajišťovaná jeho horní a dolní větví. Kombinuje se v závislosti na výšce postižení s poruchou chuti, poruchou lakrimace a salivace, případně s hyperakuzií nebo s diaplakuzií [15].

MATERIÁL A METODIKA

Léčebný postup je demonstrován na pacientce, která se na naše pracoviště dostavila k ošetření v 17 letech. Na základě anamnestických dat šlo o juvenilní jednostrannou parézu n. facialis, která vznikla v sedmém roce života. Při pohovoru a získávání anamnestických dat společně s rodičem nebyly zjištěny žádné alergie ani celková onemocnění. Pacientka souhlasila s poskytnutím dat a obrázků dutiny ústní a rtg snímků.

Na základě tak časného postižení došlo k několika pravým a několika nepravým hypodonciím a též zde byly hypodoncie dědičné.

K hypodonciím byly přidruženy další příznaky – neúplné vyvinutí poloviny dolního rtu a anomální jednostranný růst poloviny dolní čelisti. Terapie byla zahájena konzultací za účasti rodiče společně se sumárním rentgenovým snímkem za účasti parodontologa, pedostomatologa, ortodontisty, implantologa a protetiky. Pacientce bylo vysvětleno, že úprava rtu při jeho nedostatečném krytí je možná za pomoci

plastické chirurgie. Ale taková úprava, s ohledem na inervaci, není stoprocentní. Z pohledu pacientky to nebyl velký handicap. Mimoto plastická operace by zde mohla znamenat i možnost jizvy, která by byla větším handicapem vzhledem k věku.

Pacientce byl vysvětlen celý plán terapie který zahrnoval: 1. extrakce zubů, které vzhledem k nedostatečnému vývoji kořenů neplní svoji funkci, 2. augmentaci kosti před vlastní implantací k získání dostatečné kostní matrix pro možnou implantaci s nižším ziskem kosti ve vertikálním směru, 3. implantaci dentálních implantátů do míst nezařazeného druhého dolního premoláru nepostižené strany a do míst strany postižené, 4. protetické ošetření fixní prací z metalokeramiky s estetickým doplněním dásně. Dalším prvkem, v současnosti také důležitým, byla cenová rozvaha celé práce. Stanovisko pojišťovny bylo kladné, přistoupila k tomuto konkrétnímu případu jako k celkovému onemocnění a uhradila implantáty jako materiál. Výkon si pacientka hradila sama.

V léčebném postupu jsme jako první extrahovali z dlouhodobého hlediska nevyhovující pilíře. Jednalo se o extrakce zubů 31, 32, 33. K tomu zde ještě byl defekt způsobený dědičnou hypodoncií obou dolních druhých premolárů a získanou hypodoncií druhého a třetího dolního moláru. První molár levého postiženého kvadrantu byl prozatím pro nižší stupeň pohyblivosti (lepší biologický faktor) ponechán.

Následně jsme přistoupili po dostatečném slizničném krytí k augmentaci biomateriálem, především v horizontálním směru. Šlo o odloženou augmentaci. Vertikální rozměr s ohledem na onemocnění byl velmi těžce ovlivnitelný ve větším rozsahu. Takový biomateriál ve vertikálním směru by podléhal výrazné resorpci. Doba vhojení biomateriálu byla šest měsíců. Nepoužili jsme snímatelnou náhradu pro stabilitu augmentátu. Po této době následovala implantace tří dentálních implantátů v postiženém kvadrantu a zároveň implantace jednoho dentálního implantátu v oblasti dědičné hypodoncie druhého pravého dolního premoláru.

Po čtyřech měsících od inzerce implantátů byl zhotoven fixní můstek v postižené oblasti a solo korunka v oblasti nepostižené. Fixní práce v postižené oblasti byla provedena tak, abychom mohli vytvořit estetickou součást protetického ošetření – epitézu z měkké pryskyřice pro krytí defektu alveolu společně s chybějící dásní. Celá terapie od prvního kontaktu s pacientem trvala 13 měsíců.

VÝSLEDKY

Celou léčbu jsme zahájili sumárním rentgenovým snímkem – ortopantomogramem (obr. 1).

Dentální implantologie při léčbě následků parézy nervus facialis v dětském věku

Následovaly extrakce nevyužitelných přirozených pilířů a augmentace alveolu biomateriálem (obr. 2). Po vhojení augmentátu (šest měsíců) jsme vyhodnotili rtg snímek a stanovili plán inzerce dentálních implantátů. Po této době jsme inzerovali tři dentální implantáty v postiženém místě a jeden dentální implantát v místě dědičné hypodoncie druhého pravého dolního premoláru (obr. 3). Po čtyřech měsících vhojení dentálních implantátů jsme zhotovili fixní práci v podobě můstku a solo korunky (obr. 4). Poté jsme zhotovili epitézu (obr. 5, 6).

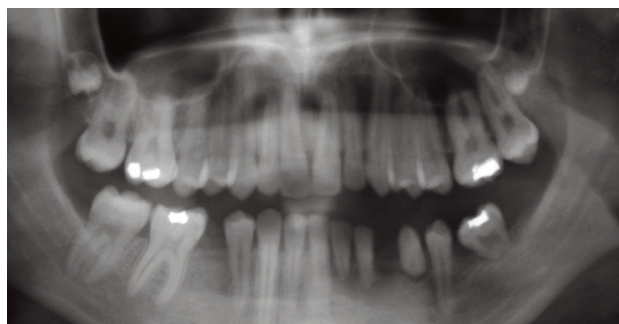Další kontroly, které následovaly, byly po dvou, pěti a osmi letech, což je zachyceno na rtg sumárních snímcích (obr. 7, 8, 9).

Obrázek 10 ukazuje III. a IV. vývojové stadium stálého zubu, na obrázku 11 jsou vývojová stadia zubů v sedmém roku věku.

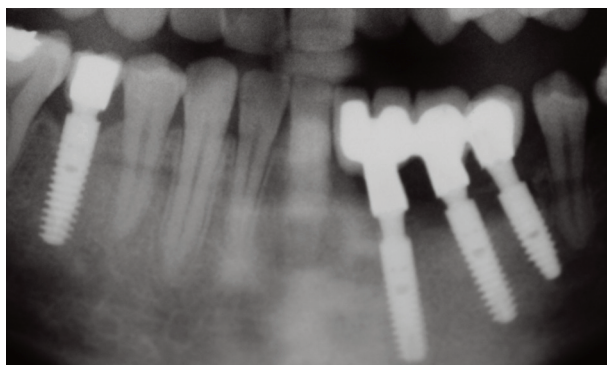
ČESKÁ
STOMATOLOGIE
ročník 113,
2013, 5,
s. 120-125

DISKUSE

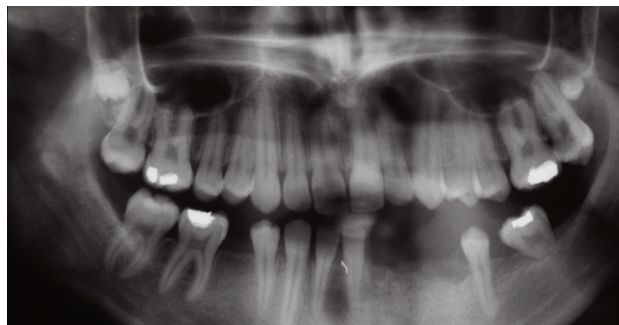
Onemocnění juvenilní parézou n. facialis postihuje nejen stálou dentici, ale také čelist a přilehlé měkké tkáně včetně rtu a tváře postižené strany. S ohledem na časovou osu vzniku onemocnění je možné předpokládat míru poškození stálých zubů od úplného nevyvinutí zubů - hypodoncií pravou až po částečné vyvinutí zubů - nepravou hypodoncií. U pravé hypodoncie jde o poškození zárodku ve smyslu nevyvinutí,



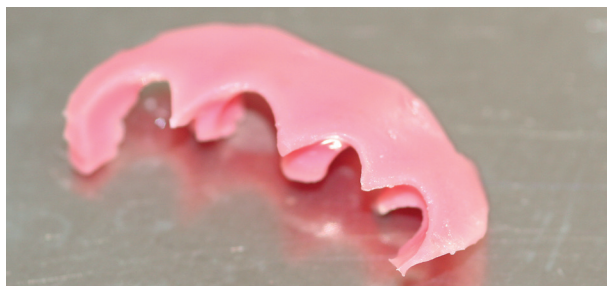Obr. 1 Stav před započatím terapie s indikací k extrakcím



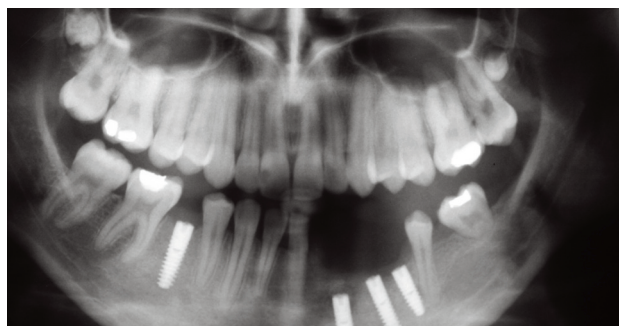
Obr. 4 Stav po nasazení fixní práce



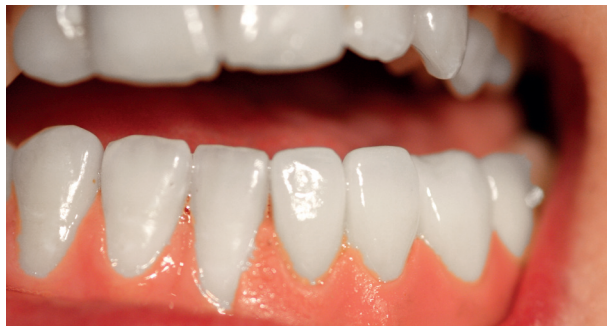Obr. 2 Stav po extrakcích a augmentaci



Obr. 5 Epitéza

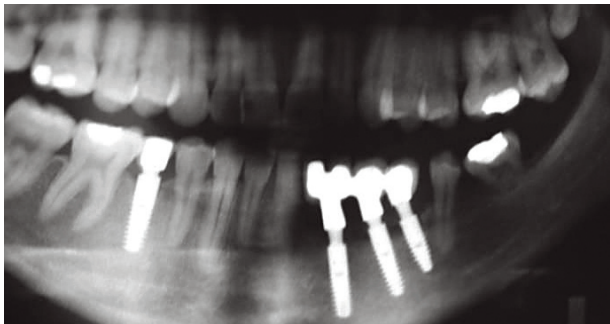


Obr. 3 Stav po implantaci

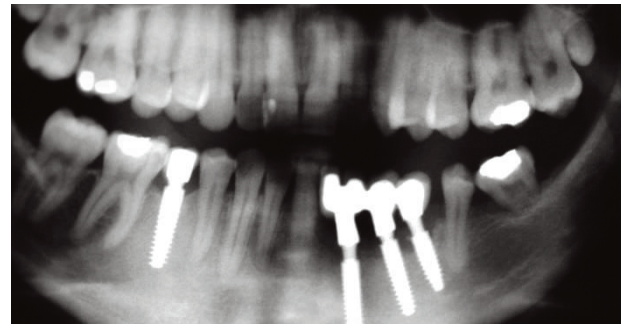


Obr. 6 Stav v dutině ústní s epitézou

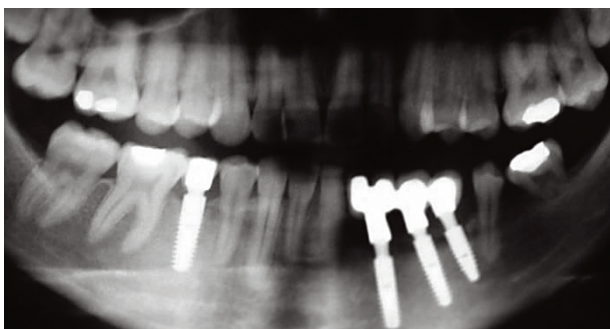
ČESKÁ
STOMATOLOGIE
ročník 113,
2013, 5,
s. 120–125



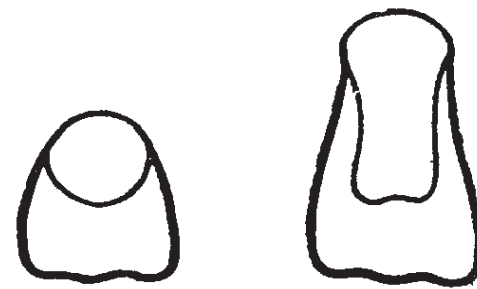
Obr. 7 Situace po dvou letech



Obr. 9 Situace po osmi letech



Obr. 8 Situace po pěti letech

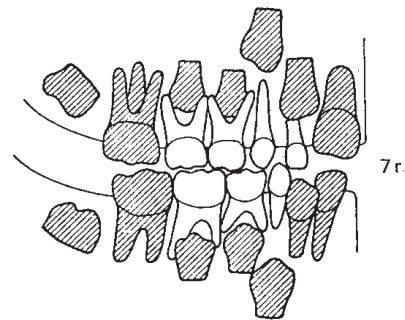


Obr. 10 III. a IV. vývojové stadium stálého zubu

a tedy zániku takového zárodku. U nepravé hypodoncie záleží na vyvinutí či nevyvinutí apexu zubu, a tím možnosti „ukotvení“ zubu v čelisti a dalšího využití takového pilíře. Často jde o vyvinutí pouze korunkové části zubu – odpovídá to vývojovému stadiu III–IV v sedmibodovém schématu vývoje stálého zubu [7]. Takový zub není bohužel schopen zátěže, tím neplní mastikační funkci a je často nutné jej extrahovat. Nicméně takový zub udržuje dostatečnou sílu alveolu pro další využití. Díky tomu jsme schopni do takto udrženého místa implantovat.

Dalším problémem je stanovení mezičelistních vztahů u jednostranně poškozené čelisti a zajistit dostatečnou artikulaci obou kvadrantů jedné strany s ohledem na laterální odchylky mezi dolní atypickou čelistí a horní normálně se vyvíjející čelistí. Tato problematika má velký význam i vzhledem k funkci obou temporomandibulárních kloubů.

Problémem bývá i dostatek materiálu pro možnou implantaci. Platí, že v dolní čelisti je nejvýhodnější doplnění vlastní kostí [11]. Velmi diskutabilní je však možnost doplnění kosti vertikálním směrem. Právě porucha inervace a nedostatečný vývoj dané oblasti vede k velmi malé možnosti ovlivnit výšku alveolu. Jiné je to v síle horizontálního rozměru alveolu. Zde je ovlivnění augmentací, ať kostí, nebo alomateriálem, reálné. K uvedeným možnostem je možné využít do-



Obr. 11 Vývojová stadia zubů v závislosti na věku – sedmý rok

norových míst, jako jsou bradový výběžek dolní čelisti nebo retromolární oblast, jako snad ještě vhodnější místo k odběru kosti. Platí zde pravidlo, že čím dále je donorové místo od místa augmentace, tím je vyšší procento možné resorpce kosti z dlouhodobého hlediska (např. žebra, kyčel aj.) [6, 11, 21].

Jistou výhodou u parézy n. facialis, (nepravé hypodoncie) je zkrácení časového úseku inzerce implantátů. V takových případech nevyvinutí apexu zubu umožňuje implantovat ihned po extrakcích zubů. Je zde obdoba resorbovaných dočasných zubů, kdy je možnost implantace také ihned při extrakcích bez většího rizika. Pokud není nutné upravovat alveol v horizontálním rozměru, je možné implantovat ihned [2, 9, 17]. V případě, že je nutné zvětšit objem

kosti augmentací pro možnou inzerci implantátů, je lépe vyčkat na zhojení dásně. Díky tomu se poextrakční rány překryjí, a zajišťují tak dostatek měkkých tkání na překrytí augmentátu.

Posledním léčebným zákrokem je definitivní protetická sanace, která často vyžaduje úpravu estetické zóny. Oblastí, která je diskutabilní, je část defektního alveolu, kde pilíře budoucí protetické práce jsou delší než přirozené pilíře. Toto je možné doplnit např. tzv. růžovou keramikou, která nahrazuje dásně, anebo tzv. umělou dásní – epitézou, která plní estetickou funkci. V těchto případech je důležité vědět, co je preferující, zda hygiena a ošetření implantátů, nebo pevná estetika s horší hygienou. Z prognostického hlediska je samozřejmě hygienická varianta výhodnější.

ZÁVĚR

Onemocnění – paréza n. facialis, pokud vznikne v dětském věku, postihuje nejenom stálou dentici, ale také čelist postižené strany a oblast rtu. Vlastní postižení zubů odpovídá hypodoncii jak primární, tak především sekundární. Zde vzhledem k nevyvinutí apexů zubů je často nutné takto postižené pilíře extrahovat. Kost při paréze bývá často defektní, a proto se musí augmentovat s omezením v úrovni vertikální osy. Horizontální augmentace je možná. Společně s kostí vlastní defekt kopírují také měkké tkáně. Zde je nutné v mnoha případech doplnit defekt pomocí epitézy, která je velmi dobrou možností z hlediska hygieny a přístupu k možným implantátům. Dalším problémem je zvládnutí artikulace dolní čelisti vůči horní čelisti v postižené části, kde došlo k anomálnímu růstu dané poloviny dolní čelisti. I přes počáteční náročnost a složitost situace lze stav funkčně a esteticky velmi dobře zvládnout.

LITERATURA

- Adour, K., Wingerd, J., Doty, H. E.:** Prevalence of concurrent diabetes mellitus and idiopathic facial paralysis (Bell's palsy). *Diabetes*, roč. 24, 1975, s. 449–451.
- Albrektsson, T., Zarb, G., Worthington, P., Ericsson, A. R.:** The long-term efficacy of currently used dental implants; A review and proposed criteria of success. *Intern J Oral Maxillofac Implants*, roč. 1, 1986, č. 1, s. 11–25.
- Allen, D., Dumm, L.:** Aciclovir or valaciclovir for Bell's palsy (idiopathic facial paralysis). *Cochrane Database Syst. Rev.* 2004; 4; CD001942.
- Bilder, J.:** Obecná a forenzní rizika v orální implantologii. *Prakt. zub. Léč.*, roč. 42, 1994, č. 4, s. 131–132.
- Darrouzet, V., Duclos, JY., Liguoro, D., Truilhe, Y., De Bonfils, C., Bebear, JP.:** Management of facial paralysis resulting from temporal bone fractures: Our experience in 115 cases. *Otolaryngol Head Neck Surg*, roč. 125, 2001, s. 77–84.
- Fassmann, A., a kol.:** Řízená tkáňová a kostní regenerace ve stomatologii. Praha, Grada Publishing, 2002, ISBN 80-247-0316-5.
- Grahnen, H.:** Hypodontia in the permanent dentition. *Odont. Revy (Lund)*, roč. 7, 1956, č. 1.
- Jäämaa, S., Salonen, M., Seppälä, I., Piiparinen H., Sarnam S., Koskiniemi, M.:** Varicella zoster and *Borrelia burgdorferi* are the main agents associated with facial paresis, especially in children. *J clin Virol*, roč. 27, 2003, s. 146–151.
- Kaňovská, K., Vaněk, J.:** Dentální implantologie u dětí a mladistvých. *Čes. Stomat.*, roč. 98, 1998, š. 3, s. 76–80.
- Keller, O., Jedlička, P., et al.:** Speciální neurologie. Praha, Galén & Karolinum, 2005.
- Houry, F., Antoun, H., Mosaika, P.:** Bone augmentation in oral implantology, 1. vyd. Quintessence Publishing Co, 2007, ISBN – 13: 978-1-85097-159-7.
- Koerbel, A., Gharabaghi, A., Safavi-Abbasi, S., Tatagiba, M., Samii, M.:** Evolution of vestibular schwannoma surgery: long journey to current success. *Neurosurg. Focus*, roč. 18, 2005, s. 10.
- Komínek, J., Toman, J., Rozkvcová, E.:** Dětská stomatologie, 4. vyd. Praha, Avicenum, 1980, 544 s.
- Lotric-Furlan, S., Cimperman, J., Maraspin, V., Ruzic-Sabljić, E., Logar, M., Jurca, T., et al.:** Lyme borreliosis and peripheral facial palsy. *Wien Klin. Wochenschr*, roč. 111, 1999, s. 970–975.
- Mumenthaler, M.:** Neurologic differential diagnosis. Stuttgart, Georg Thieme Verlag, 1992.
- Nevyšimalová, S., Růžička, E., Tichý, J.:** Neurologie. Praha, Galén, 2002.
- Prachár, P., Vaněk, J.:** Tooth defects treated by dental implants in adolescents. *Scripta Medica*, roč. 76, 2003, č. 1, s. 5–8.
- Prachár, P., Bartáková, S., Kuklová, J., Špička, M., Vaněk, J., Strecha, J.:** Získané hypodoncie – nádor a ozáření ve spojitosti s implantologií. Biomedicínské postupy. Zborník referátov, Slovensko, Košice, 2008, s. 123–130, ISBN 978-80-89361-28-1.
- Prachár, P., Bartáková, S., Černochová, P., Kuklová, J., Vaněk, J.:** Ektodermální dysplazie – souvislosti a implantace. *Čes. Stomat.*, roč. 109, 2009, č. 6, s. 106–111.
- Schmutzhard, E.:** Viral infections of the CNS with special emphasis on herpes simplex infections. *J. Neurol.*, roč. 248, 2001, s. 469–477.
- Simon, M., Jovanovic, S. A., Trisi, P., Scarano, A., Piattelli, A.:** Vertical ridge augmentation around dental implants using a membrane technique and autogenous bone or allografts in humans. *Int. J. Periodontics Restorative Dent.*, roč. 18, 1998, s. 8–23.
- Skogman, BH., Croner, S., Odkvist, L.:** Acute facial palsy in children -a2-year follow-up study with focus on Lyme neuroborreliosis. *Int. J. Pediatr. Otorhinolaryngol.*, roč. 67, 2003, s. 597–602.
- Škeřík, P.:** Náhlé a neodkladné stavy v otorinolaryngologii. Praha, Avicenum, 1985.
- Verzijl, HT., Van der Zwaag, B., Lammens, M., ten Dokelaar, HJ., Padberg, G. W.:** The neuropathology of hereditary congenital facial palsy vs Möbius syndrome. *Neurology*, roč. 64, 2005, s. 649–653.

ČESKÁ
STOMATOLOGIE
ročník 113,
2013, 5,
s. 120–125

MUDr. Patrik Prachár, Ph.D.

Stomatologická klinika LF MU a FNUSA
Pekařská 53
659 14 Brno
e-mail:patrik.prachar@fnusa.cz