

Komplikace spojené s pozdní diagnostikou folikulárních cyst dolní čelisti

(Kazuistika)

Complications Connected to Late Diagnosis of Mandible Dentigerous Cyst

(Case report)

Andrejs J., Tuček L.

Stomatologická klinika LF UK a FN, Hradec Králové

SOUHRN

Úvod: Folikulární cysta je druhou nejčastěji se vyskytující odontogenní cystou čelistí. Vzniká z epitelu zubního zárodku. Etiologie a patogenese folikulárních cyst není zcela objasněna. Podle doby vzniku cysty a stadia vývoje postiženého zubu rozlišujeme tři typy folikulárních cyst – cysta bezzubá, koronární a odontoblastická. Klinickým projevem může být absence stálého zubu, vyklenutí dásňového výběžku či změny polohy zubů. Diagnózu upřesní rentgenové vyšetření, k potvrzení diagnózy je nutná histologická verifikace.

Komplikace vyvolané přítomností folikulárních cyst souvisejí převážně s dlouhodobým útlakem okolních tkání (resorpce kostní tkáně, zubních kořenů, ztráta vitality sousedních zubů, fraktura oslabené dolní čelisti, poruchy cití v oblasti *n. alveolaris inferior*), méně často s možností nádorového zvratu (nejčastěji v ameloblastom) a v neposlední řadě také s možností infikování cystické dutiny spojeného s rozvojem zánětlivé komplikace.

Cíl práce, kazuistiky: Cílem tohoto sdělení je snaha upozornit na důležitost včasné diagnostiky folikulární cysty v době před vznikem komplikací, jež mohou následnou terapii výrazně ztížit a prodloužit. Jako příklad jsou uvedeny dvě kazuistiky, které poukazují na komplikace opožděně rozpoznávaných folikulárních cyst v jejich nejčastější lokalizaci, v oblasti úhlu dolní čelisti. U prvního pacienta došlo k infikování cysty a k rozvoji zánětlivé komplikace, u druhého pacienta k iatrogenní fraktuře dolní čelisti při exstirpaci cystického útvaru.

Klíčová slova: folikulární cysta – dolní čelist – komplikace – diagnostika

SUMMARY

Introduction: Dentigerous cyst is the second most often common odontogenic jaw cyst. It develops from epithelium of tooth source. Etiology and pathogenesis of dentigerous cyst are not clearly explained. By the time of formation cyst and evolution stage of handicapped tooth we distinguish three types of dentigerous cyst – cyst toothless, coronary and odontoblastic. Clinical demonstration can be absence of permanent tooth, curved alveolar process or change of teeth position. Diagnosis specifies roentgen examination, there is necessary histological verification to confirm diagnosis.

Complications caused by presence of dentigerous cyst are connected to long term repression surrounding tissues over all (resorption of bone, tooth roots, lost of vitality surrounding teeth, fracture weaken mandible, sensitivity disorder in part nerve alveolaris inferior), less often with possibility of tumour development (most often in ameloblastoma) and at last also with possibility of cystic cavity infection, that is connected to infectious complication.

The aim of case report: The aim of this notification is an effort to alert on prompt diagnosis of dentigerous cyst in time before complications that can make more difficult for following treatment and also can prolonged. As an example there are two case reports that describe complications of

late recognized dentigerous cyst, in their most often placement, which is angle of mandible. The first patient had indicated cyst and development infectional complication, the second patient had iatrogenic fracture mandible during removing cyst.

Key words: dentigerous cyst – mandible – complication – diagnosis

Prakt. zub. Léč., roč. 59, 2011, č. 5, s. 89–93.

ÚVOD

Cysta je definována jako patologická dutina s vlastním pouzdrém, epiteliální výstelkou a s obsahem, který může být tekutý nebo kašovitý. Pro cystu je typický expanzivní růst, při němž dochází k útlaku a postupné destrukci okolních tkání. Afekce roste na podkladě zvýšeného osmotického tlaku v lumen, v němž dochází k odlučování epitelů a jejich rozkladu, neboť stěna cysty se chová jako semipermeabilní membrána, jíž dochází k průniku tkáňové tekutiny do lumen.

Epitel cystické výstelky může být vrstevnatý dlaždicový rohovějící nebo bez rohovění, ale i cylindrický. Stěna cysty je tvořena vazivem. Histopatologický obraz cysty je však často změněn v důsledku přítomnosti sekundárních zánětlivých a regresivních změn. Vzácné jsou změny cystické výstelky ve smyslu nádorové transformace. Klasifikací cyst orofaciální oblasti existuje více – klasifikace podle WHO, van der Waalla, Philipse-na a Reicharta [7].

Cysta folikulární (v anglické literatuře označovaná pojmem *dentigerous cyst*) vzniká z epitelu zubního zárodku. Vyvíjí se mezi dvěma listy zárodečného epitelu nebo mezi zubem a těmito listy. Její výstelka je tvořena dvěma až třemi vrstvami dlaždicobuněčného nerohovějícího epitelu, stěna pak vazivovou tkání.

Příčina vzniku folikulárních cyst není zcela jasná. Může se zřejmě díť na podkladě primární poruchy vývoje zubu nebo v důsledku chronického lokálního dráždění. Podle doby vzniku cysty a stadia vývoje postiženého zubu rozlišujeme tři typy folikulárních cyst:

- cysta bezzubá (embryoblastická),
- cysta koronární,
- cysta odontoblastická.

Cysta koronární obsahuje pouze korunku zubu, cysta odontoblastická obsahuje celý zub [1].

Podle lokalizace cystického vaku u neprořezaného zubu se folikulární cysty dále dělí na:

- cysty perikoronární,
- cysty laterální (též Hofrathova cysta),
- cysty interradiální,
- cysty erupční [1].

Cysta erupční tvoří zvláštní klinickou jednotku. Je vázána na prořezávající se zub a s jeho prořezáním do ústní dutiny spontánně zaniká.

Folikulární cysty jsou nejčastěji lokalizovány v oblasti (neprořezaných) dolních třetích molárů. Vrcholy četnosti jejich výskytu pozorujeme ve 2. a 4.–5. decenniu [2]. Upozorněním na existenci folikulární cysty je zejména absence stálého zubu, vyklenutí dásňového výběžku či změny polohy zubů. Klinickou diagnózu upřesní rentgenové vyšetření, při němž pozorujeme projasnění, které je větší než 6 mm. Je lokalizované kolem korunky neprořezaného zubu, ohraničené opákním, zesíleným lemlem kondenzované kosti, který však může být ve fázi zánětu nezřetelný. Velké folikulární cysty v horní čelisti se mohou propagovat do čelistní dutiny.

Na rentgenogramu se folikulární cysta jeví většinou jako jednoduše utvar. Jen vzácně je rozdělena do několika komor, což znesnadňuje exaktní diagnózu [5]. Přesnějším zobrazovacím vyšetřením je počítačová tomografie, která zobrazí cystu ve všech třech rozměrech.

VLASTNÍ POZOROVÁNÍ

V tomto sdělení prezentujeme dvě závažnější komplikace plynoucí z pozdního stanovení diagnózy folikulární cysty v její nejčastější lokalizaci, tj. v oblasti úhlu dolní čelisti.

Pacient č. 1

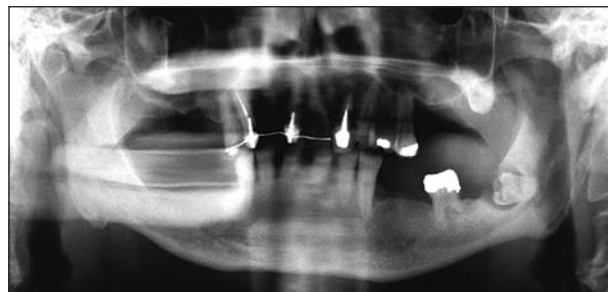
Muž, 61 let, silný kuřák (20 cigaret denně), hypertonik s hypercholesterolemií, trvale užívající amlodipin (Agen), simvastatin (Simvor), cilazapril (Inhibice), alopurinol (Apo-allopurinol), betaxolol (Lokren), amilorid a chlortalidon (Amicloton). Alergie neudával. Zubního lékaře navštěvoval pravidelně, dvakrát ročně v rámci preventivních prohlídek. Ošetřujícího stomatologa vyhledal pro dva dny trvající zduření levé tváře. Jím byl bezprostředně odeslán k vyšetření k otorinolaryngologovi, provedeno bylo ultrazvukové vyšetření parotideomasesterické oblasti. Pro vyloučení odontogenního původu afekce byl pacient odeslán na klinické stomatologické pracoviště.

Při následném vyšetření pacient udával již týden trvající, dosud snesitelné tlakové bolesti lokalizované v oblasti úhlu dolní čelisti vlevo, navíc se po třech dnech objevila horečka (38 °C) a omezené otevírání úst. Perimandibulárně a submandibulárně vlevo jsme našli tuhé, prknavité, palpačně bolestivé zduření. Hrana mandibuly nebyla hmatná. Palpace podél velkých cév krku a v jugulární jamce nebyla bolestivá, naopak bolestivá byla kontraktura, která činila 1,5 cm a velmi ztěžovala intraorální vyšetření. Na dolním dásňovém výběžku, v oblasti třetího moláru vlevo, byla nalezena slizniční píštěl secernující exsudát světlé žluté barvy a krémové konzistence. Patrové oblouky a hrdlo nebyly pro kontrakturu vyšetřitelné.

Ultrazvukové vyšetření parotideomasesterické oblasti znázornilo vlevo ložisko o velikosti 32×13×13 mm, centrálně výrazně hypoechogenní, periferně až anechogenní, uložené mezi mandibulou a *m. masseter*. Ortopantomogram ukázal nekompletní chrup, semiretinovaný zub 38 lokalizovaný dystopicky v oblasti úhlu mandibuly, téměř horizontálně skloněný. Korunka byla zavzata do ostře ohraničeného projasnění o průměru 1,5 cm (obr. 1). Laboratorně byla zjištěna elevace zánětlivých markerů (FW 62/82, leukocytóza $12,09 \times 10^9/l$, CRP 188 mg/l). Pracovní diagnóza zněla: folikulární cysta semiretinovaného zubu 38 se zánětlivou komplikací v podobě perimandibulárního infiltrátu.

Vzhledem k celkovému zdravotnímu stavu a možnosti vzniku dalších závažných komplikací (šíření zánětu v preformovaných prostorách krku), byl pacient hospitalizován. Aplikována byla antibiotika – amoxicilin s kyselinou klavulanovou (Amoksiklav 3× 1,2 g i. v./den), tj. širokospektré aminopenicilinové antibiotikum s vysokou stabilitou proti působení bakteriálních beta-laktamáz, a metronidazol (Efloran 3× 500 mg inj. i. v./den), tj. nitroimidazolové syntetické baktericidní chemoterapeutikum, které vhodně doplňuje účinek širokospektrých antibiotik v léčbě závažných odontogenních zánětů s patogenním podílem anaerobních mikroorganismů.

Zánětlivý infiltrát lokalizovaný perimandibulárně i submandibulárně vlevo nevykazoval známky fluktuace. Během následujících tří dnů však zduření narůstalo, přetrvávaly febrilie. Třetí den byla již patrná kolikvace zánětlivého infiltrátu, proto byla v lokální anestezii provedena extraorální incize při níž z řezu pod levým čelistním úhlem byla revidována perimandibulární a submandibulární krajina a vypuštěno cca 25 ml hustého zápachajícího hnisu, následoval výplach rány a zavedl se trubicový drén. Zevní incizi v lokální anestezii si vynutila čelistní kontraktura (15 mm), což je pro pacienta méně zatěžující výkon než zákrok v celkové anestezii, vyžadující fibroskopickou intubaci. Výsledek bakteriologického vyšetření prokázal koagulázanegativní *St. aureus*, *Peptococcus* sp., *Peptostreptococcus* sp. s citlivostí na podávanou kombinaci antibiotik. Po výkonu došlo během týdne k postupnému zlepšení lokálního nále-



Obr. 1 Ortopantomogram s dobře viditelným projasněním kolem korunkové části retinovaného zubu 38

zu a celkového stavu pacienta. K exstirpaci cysty a vybavení zubu 38 v celkové anestezii bylo přistoupeno za měsíc po dimisi pacienta. Výkon proběhl bez komplikací. Pacient poté docházel pravidelně na kontroly klinického stavu a rehabilitaci otevírání úst, spojenou s aplikací vitamínu B₁₂ ke snížení parestezie v oblasti *n. mentalis* vlevo. Histologicky byla zastižena cystická dutina vystlaná akantoticky zbytnělým, pravidelně vyvrážděným dlaždicobuněčným epitelem, se stěnou tvořenou nízce buněčnou vazivovou tkání, prostoupenou nespecifickým chronickým zánětlivým infiltrátem. Závěr vyšetření zněl: zánětlivě změněná folikulární cysta.

Pacient č. 2

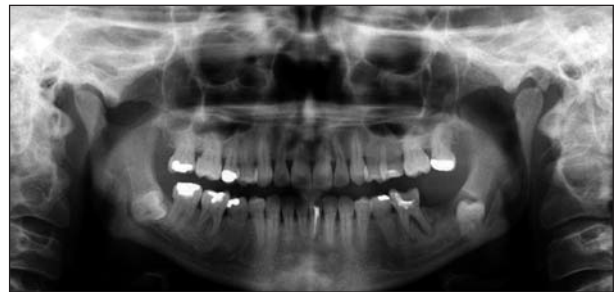Žena, 44 let, nekuřačka, léky trvale neužívala, alergie neudávala. Zubního lékaře navštěvovala pravidelně dvakrát ročně v rámci preventivních prohlídek. K vyšetření na klinické pracoviště se dostavila pro přetrvávající vyklenutí ústní předsíně. Uvádala, že před rokem jí byl extrahován zub 37. Asi za 6 měsíců po extrakci se v oblasti chybějícího zubu vytvořilo vyklenutí, které spontánně opakovaně perforovalo a vytékala z něho krev.

Při klinickém vyšetření byla pacientka bez subjektivních obtíží, afebrilní, bez viditelné asymetrie v oblasti obličeje a krku. Ve vestibulu v úrovni chybějícího zubu 37 se nacházelo palpačně bolestivé vyklenutí průměru 5 mm, bělavé barvy. Na ortopantomogramu bylo patrné prázdné zubní lůžko po extrakci zubu 37. Zub 38 byl uložený dystopicky, dlouhou osou skloněný distálně, s okrouhlým, meziálně neostře ohraničeným projasněním o průměru 1 cm okolo meziální a okluzní plochy zubní korunky. Zub 36 byl destruovaný kazem, navíc s projasněním kolem hrotu distálního kořene (obr. 2).

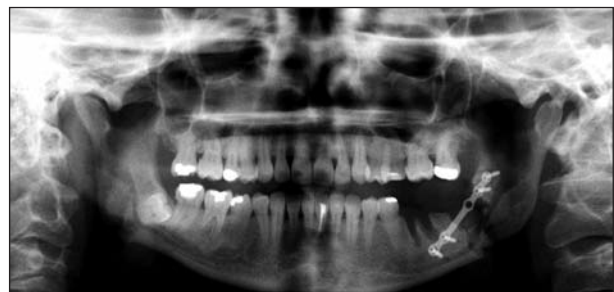Byla stanovena pracovní diagnóza folikulární cysty zubu 38, vedlejším nálezem byl suspektní cystogranulom na kořeni zubu 36.

Terapie byla chirurgická. V celkové anestezii jsme z intraorálního přístupu revidovali oblast mandibuly v rozsahu zubů 36–38. Zub 36 byl extrahován a cystický útvar byl obnažen. Při pokusu o jeho exstirpaci a vybavení zubu 38 však došlo, i při velmi opatrném pracovním postupu, k fraktuře oslabeného těla mandibuly. Po vybavení zubu

a cysty výkon proto pokračoval repozicí kostních úlomků a jejich fixací rigidní osteosyntézou (obr. 3). Bezprostředně po operaci pacientka udávala parestezii levé poloviny dolního rtu a brady, a docházela proto na pravidelné klinické kontroly a aplikaci vitamínu B₁₂. Porucha čítí s ústupem pooperačního otoku zcela vymizela. Histologicky se jednalo o nízce buněčnou vazivovou tkáň s četnými mikrokalciifikacemi a s fokálním zánětlivým infiltrátem; jen ojediněle se na povrchu částice nacházel krátký úsek pravidelného dlaždicobuněčného epitelu. Materiál pocházel ze stěny sekundárně změněné folikulární cysty.



Obr. 2 Ortopantomogram s projasněním kolem korunky retinovaného zubu 38, prázdným lůžkem po zubu 37 a kazem destruovaným zubem 36



Obr. 3 Ortopantomogram – stav po vybavení zubů 36 a 38, repozici a osteosyntéze iatrogenní zlomeniny těla dolní čelisti

DISKUSE

Diferenciální diagnostika folikulárních cyst zahrnuje zejména ostatní cysty čelistních kostí a odontogenní nádory – ameloblastom, ameloblastický fibrom a keratocystický odontogenní nádor (dřívějším názvem keratocysta) a další, mnohem vzácnější odonto-

genní nádory [1, 3, 5, 9]. Komplikace vyvolané přítomností folikulárních cyst nastávají zejména při pozdním stanovení této diagnózy a plynou převážně z dlouhodobého útlaku okolních tkání (resorpce kostní tkáně, zubních kořenů, ztráta vitality sousedních zubů, fraktura oslabené dolní čelisti, poruchy čítí v oblasti *n. alveolaris inferior*), méně často z možnosti nádorového zvratu (nejčastěji v ameloblastom) a v neposlední řadě také vlivem infekce cystické dutiny spojené s rozvojem zánětlivé komplikace.

V diagnostice cyst větších rozměrů je nezastupitelné vyšetření počítačovou tomografií, které nejlépe ozřejmí velikost cysty a její vztah k okolním strukturám. Umožní dosti přesně stanovit, o jak obtížný chirurgický zákrok se bude jednat. Pacient tak může být podrobněji a pravdivěji seznámen s charakterem výkonu a také s možnými komplikacemi adekvátního ošetření.

Terapie folikulárních cyst je vždy chirurgická. Při jejich léčbě závisí zejména na lokalizaci cysty, jejímu vztahu k okolním anatomickým strukturám a také na velikosti [6, 9]. Terapie iatrogeních fraktur dolní čelisti této etiologie může být i značně obtížná, a to i při využití rigidní osteosyntézy. Výhodné je řídit se v těchto situacích podle Champyho doporučení: použít pro zlomeniny v úhlu mandibuly jen jednu dlahu umístěnou co nejdříve na linea obliqua. Miniplate je vhodnější ohnout, takže dorzální část dlahy je umístěna z mediální strany, zatímco část přední, ze strany vestibulární [4, 8]. Důraz však musí být kladen v první řadě na prevenci a včasný záchyt těchto relativně častých kostních afekcí, nejlépe kontrolním rentgenovým vyšetřením v rámci pravidelných prohlídek, realizovaných u praktických zubních lékařů.

ZÁVĚR

Obě naše klinická pozorování potvrzují již dlouho známé skutečnosti. Léčba prvního pacienta pro závažnou zánětlivou komplikaci, podmíněnou přítomností infikované folikulární cysty, trvala celkem čtyři měsíce, přestože velikost cystického útvaru přitom nepřesahovala 2 cm. Parestezie v oblasti rtu a brady mohou pacientům působit určitý dyskomfort i řadu dalších měsíců. Při časnější diagnóze by s největší pravděpodobností exstirpace této cysty nečinila větších obtíží, a doba rekonvalescence by se podstatně zkrátila.

Ani u druhé pacientky nebyla rozsáhlá cysta včas rozpoznána. Oba registrovaní pacienti přitom navštěvovali pravidelně své zubní lékaře v rámci preventivních prohlídek, jejichž komplexnost nejsme schopni posoudit. Je velmi pravděpodobné, že doplnění klinického vyšetření cíleným rentgenovým snímkem, nejlépe ortopantomogramem, by obě tyto cysty odhalilo podstatně dříve.

LITERATURA

1. **Bartáková, V. a kol.:** Vybrané kapitoly z dentoalveolární chirurgie. 1. vyd., Praha, Karolinum, 2003, s. 123–125.
2. **Černochová, P.:** Diagnostika retinovaných zubů. 1. vyd., Praha, Grada, 2006, s. 149–155.
3. **Duška, J., Tuček, L., Laco, J., Dašek, O.:** Méně obvyklý případ propagace odontogenní cysty do čelistní dutiny. LKS, roč. 20, 2010, č. 1, s. 16–19.
4. **Champy, M.:** Mandibular osteosynthesis by miniature screwed plates via a buccal approach. J. Maxillofac. Surg., 1978, s. 6, 14.
5. **Pasler, F. A., Visser, H.:** Stomatologická rentgenologie. 1. vyd., Praha, Grada, 2003, s. 242–245.
6. **Pazdera, J.:** Základy ústní a čelistní chirurgie. 1. vyd., Olomouc, Univerzita Palackého v Olomouci, 2007, s. 117–119, s. 120–121.
7. **Reichart, P. A., Philipsen H. P.:** Oral Pathology. 1. vyd., Thieme Verlag GmbH 2000, s. 206.
8. **Spiessl, B.:** Internal fixation of the mandible. A manual of AO/ASIF principles. Springer-Verlag, 1989, s. 55, 56.
9. **Weber, T.:** Memorix zubního lékařství. 2. vyd., Praha, Grada, 2006, s. 232–233.

MUDr. MDDr. Jan Andrejs
Stomatologická klinika LF UK a FN v Hradci Králové
Sokolská 581
500 05 Hradec Králové
e-mail: andrejshonza@seznam.cz