

Metody včasné diagnostiky incipientních kariézních lézí

(Původní práce – praktické sdělení)

Methods of Caries Incipient Well-timed Diagnostics

(Practical Report)

Harvan L., Morozova J., Stejskalová J.

Klinika zubního lékařství LF UP a FN , Olomouc

Věnováno k životnímu jubileu doc. MUDr. Jitky Stejskalové, CSc.

SOUHRN

Počínající kariézní léze jsou charakterizovány podpovrchovou demineralizací skloviny. Optimální fluoridace s příslušnou hygienou ústní dutiny a úpravou diety může pozastavit progresi léze, anebo dokonce přivést k její remineralizaci. Zaměřením moderního zubního lékařství je přednost preventivních opatření před invazivními metodami léčby. To je možné jen při včasné detekci počínajících kariézních lézí. Avšak většina tradičních diagnostických metod, ke kterým patří vizuálně taktilní metoda pomocí zubního zrcátka a sondy a bite-wing radiografie, není vždy schopná zachytit kaz v incipientním stadiu. Problém by mohla řešit metoda založená na laserové fluorescenci. Tato práce je věnována detekci kariézních lézí použitím přístroje DIAGNOdent (fa KaVo) a srovnání této metody s tradičními metodami diagnostiky kazu.

Klíčová slova: včasná diagnostika kazu - vizuálně taktilní metoda - bite-wing radiografie - laserová fluorescence - DIAGNOdent

SUMMARY

Caries incipient is characterized by subsurface demineralization of enamel. Optimal fluoridation with adequate oral hygiene and correction of diet can stop caries's progress or even lead to remineralization of lesion. Tendency of modern dentistry is prevalence of prevention over invasive methods of therapy. This is possible only under well-timed diagnostics of caries incipient. However the most of traditional diagnostic methods (visual tactile method and bite-wing radiography) are not able to detect caries in the initial phase. Problem could be decided due to method based on laser fluorescence. This review covers caries's detection by use of DIAGNOdent (KaVo) and comparison this method with traditional diagnostic methods of caries.

Key words: well-timed diagnostics of caries - visual tactile method - bite-wing radiography - laser fluorescence - DIAGNOdent

Prakt. zub. Léč., roč. 59, 2011, č. 1, s. 14–20

ÚVOD

Tradičně používanými metodami diagnostiky kazů jsou vizuálně taktilní metoda pomocí zubního zrcátka, sondy a bite-wing radiografie [2]. Vizuálně taktilní metoda je vhodná na detekci lézí na hladkých a okluzálních plochách zubu, ale neumožňuje zachytit počínající kaz na aproximálních plochách. Radiografické vyšetření se naopak používá na detekci sklovinných aproximálních lézí a dentinových okluzálních lézí, ale obvykle není vhodné na identifikaci okluzálních kariézních lézí skrytých ve sklovině [4, 5]. Metoda využívající laserovou fluorescenci byla vyvinuta speciálně na diagnostiku počínajících kariézních lézí jak na okluzálních, tak i aproximálních plochách, což rozšířilo dostupnost neinvazivní detekce zubního kazu [7, 8, 9, 10, 11]. Na principu laserové fluorescence funguje přístroj DIAGNOdent (fa KaVo) (obr. 1).

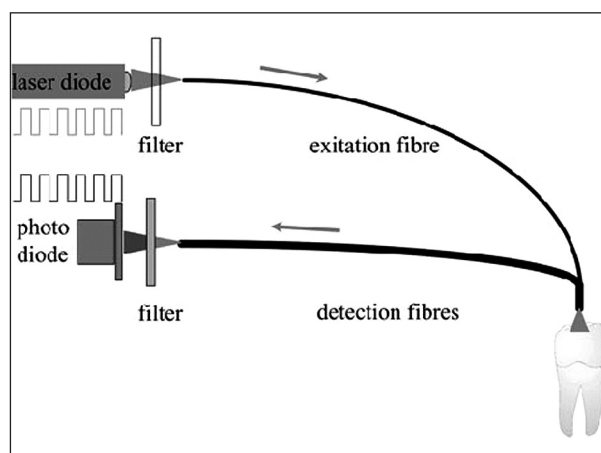
STRUČNÁ CHARAKTERISTIKA PŘÍSTROJE DIAGNOdent (fa KaVo) [13]

Laserová dioda emituje paprsek o vlnové délce 650–655 nm, který přechází světlovodem a sondou na povrch vyšetřované plošky zubu. Na detekovaných místech vzniká fluorescenční světlo (fluorescence bakterií a demineralizované skloviny), které je vedené zpět a elektronicky vyhodnocené. Výsledek měření je zobrazován na displeji přístroje v hodnotách 0–99.


Při vyšetření zubů je možno použít 2 typy sond. Jednou přímou sondou se vyšetřují okluzální plochy zubů a druhou sondou s prizmatickým vedením, u které dochází k odklonu laserového paprsku o 100 stupňů, se vyšetřují aproximální plochy zubů. Pro kontrolu přístroje se používá kalibrační referenční bod, který je součástí balení přístroje (obr. 2).

Výhody přístroje DIAGNOdent (fa KaVo) [13]

- lehce přenositelný detektor kazů
- jednoduchá obsluha



Obr. 1 Schéma přístroje DIAGNOdent (fa KaVo) [4]



Obr. 2 Přístroj DIAGNOdent (fa KaVo) [13]

- ❑ napájení pouze jednou tužkovou baterií
- ❑ vizuální a akustické vyhodnocení stavu chrupu
- ❑ zobrazují se jak hodnoty aktuální, tak i maximální
- ❑ umožňuje kvantifikovat hloubku kariézní léze
- ❑ umožňuje diagnostikovat incipientní kazy ve sklovině neviditelné na rentgenovém snímku
- ❑ snímatelné pouzdro s možností sterilizace (135 °C)

V některých případech přístroj může vykazovat falešně pozitivní výsledky měření. To se může stát tehdy, jestliže na povrchu zubu je přítomen plak, kámen, zbytky jídla, profylaktické pasty a taky v případě remineralizované kariézní nebo přirozeně fluoreskující skloviny.

Interpretace získaných hodnot v oblasti fisur:

- 0–15 zdravá sklovina nebo kaz ve stadiu bílé skvrny
- 15–30 počínající kaz skloviny
- 30 a více různý stupeň pokročilých kazů

Z naměřených hodnot se pak stanovuje léčebný plán. Pro dosažení co nejlepších výsledků je zapotřebí splnit určité podmínky pro měření. Proto před vyšetřením musí být povrch zubů profesionálně očištěn a měření se musí provádět na čistém a osušeném zubu (schéma 1).

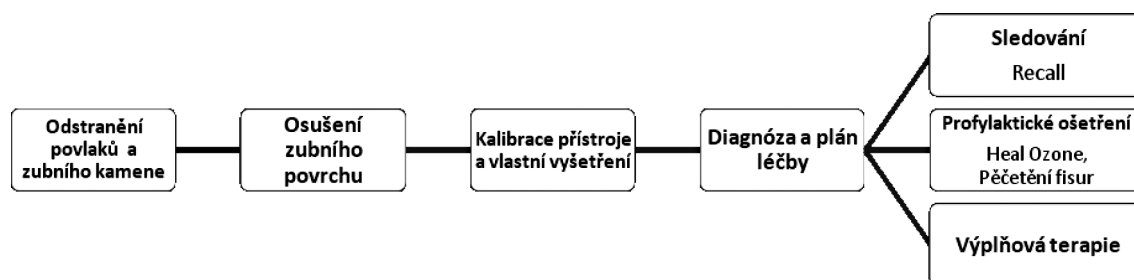


Schéma 1 Vyšetření a klinická rozvaha ošetření dle výsledků měření [1]

METODIKA

Průzkum byl zahájen ve školním roce 2009/10 vyšetřením souboru studentů I. a II. ročníku studijního programu zubního lékařství LF UP v Olomouci a byl sestaven z 28 mužů a 72 žen ve věku od 20 do 38 let.

Nejdříve bylo vyšetření provedeno aspekci (pomocí zrcátka a sondy) a stav chrupu byl zaznačen do zubního kříže v programu PC dent. Jako kaz byly označeny ty zuby, u kterých došlo k váznutí sondy ve fisurách, nebo byly objeveny zjevné známky demineralizace skloviny. Po profesionálním očištění chrupu, zahrnujícím odstranění zubního kamene a depuraci, jsme přistoupili k vyšetření zubů přístrojem DIAGNOdent (fa KaVo). Pro diagnostiku jsme vybrali okluzní plochy premolárů a molárů a bukální plochy molárů, vyjma zubů moudrosti. Nehodnotili jsme zuby s výplní na vyšetřované ploše, zuby opatřené protetickou prací a zuby, kde byla zjevná kavitovaná léze. Závěrečnou etapou našeho vyšetření bylo zhotovení dvou rentgenových snímků v bite-wing projekci. Snímky byly zhodnoceny dle následující klasifikace:

Klasifikace aproximálních kazů podle bite-wing (Mejare a kol., 1999) [14]

- DO – radioluscence není – zub bez prokazatelné léze
- D1 – léze ve vnější polovině skloviny
- D2 – léze více než v polovině skloviny, ale nedosahuje dentinosklovinné hranice
- D3 – léze zasahuje vnější polovinu dentinu
- D4 – hluboká léze v dentinu

Výsledky různých metod diagnostiky kazu byly porovnány a statisticky vyhodnoceny. Následně byla podle vyšetření stanovena a provedena léčba.

VÝSLEDKY

Pro snadnější ohodnocení výsledků jsme rozdělili vyšetřené zuby na okluzální, bukální a aproximální plošky. Z bukálních byly hodnoceny pouze bukální plošky 1. a 2. molárů.

Po vyšetření 1570 okluzálních plošek premolárů a molárů a 802 bukálních plošek molárů jsme dosáhli následujících výsledků. Pomocí vizuálně taktilní metody bylo zachyceno 41 incipientních kazů na okluzálních a bukálních plochách. DIAGNOdent (fa KaVo) nám umožnil detekci dalších 162 kazů na těchto plochách. Kromě toho zkoumání daným

Tab. 1 Počet incipientních kariézních lézí na bukálních a okluzálních plochách premolárů a molárů zachycených různými diagnostickými metodami

Metoda detekce kazu	Nalezené incipientní kariézní léze			Celkový počet nalezených incipientních kariézních lézí	Počet plošek bez kazu	Nehodnoceno kvůli výplním nebo protetickým pracím	Celkový počet vyšetřených plošek	Nehodnoceno plošek pro nepřítomnost zubu
	Bukální plochy molárů	Okluzální plochy molárů	Okluzální plochy premolárů					
Aspekce	6*	29**	6***	41	1750	583	2374	50
DIAGNOdent	40*	101**	62***	203				

* z celkového počtu 804 bukálních ploch molárů

** z celkového počtu 804 okluzálních ploch molárů

*** z celkového počtu 766 okluzálních ploch premolárů

Tab. 2 Počet incipientních kariézních lézí na aproximálních plochách premolárů a molárů zachycených různými diagnostickými metodami

Metoda detekce kazu	Nalezené incipientní kariézní léze			Celkový počet nalezených incipientních kariézních lézí	Počet plošek bez kazu	Nehodnoceno kvůli výplním nebo protetickým pracím	Celkový počet vyšetřených plošek	Nehodnoceno plošek pro nepřítomnost zubu
	Aproximální plochy molárů	Aproximální plochy premolárů						
Aspekce	0*	0**	0***		2780	360	3140	92
BTW	25*	58**	83***					

* z celkového počtu 1608 aproximálních ploch molárů

** z celkového počtu 1532 aproximálních ploch premolárů

*** z celkového počtu 3140 aproximálních ploch molárů a premolárů

přístrojem potvrdilo kazy nalezené aspekci. Tedy pomocí DIAGNOdentu (fa KaVo) jsme našli o 80 % více počínajících kariézních lézí na okluzálních a bukálních plochách premolárů a molárů během téhož vyšetření daného souboru pacientů. Počet nehodnocených okluzálních a bukálních plošek pro toto vyšetření činil 583 z celkového počtu 2374. Byly to zuby ošetřené plastickou výplní, s rozsáhlým sekundárním kazem, zjevnou kavítací, nebo ošetřeny protetickou prací, popř. osazeny ortodontickým kroužkem.

Co se týká aproximálních kazů, tak na vyšetřených 3140 aproximálních ploškách pomocí rentgenologického vyšetření v bite-wing projekci jsme objevili 83 kazů v incipientním stadiu. Přitom jsme nebyli schopni zachytit počínající kaz na aproximálních plochách aspekci. Takže 100 % všech objevených incipientních aproximálních kazů (D1 a D2 stadia) bylo nalezeno díky rentgenovému snímku v bite-wing projekci. Podle kritérií pro nehodnocené okluzální a bukální plošky jsme spočítali nehodnocené aproximální plošky, jejichž počet byl 360 z celkového množství 3140 (tab. 1, tab. 2).

Pro statistické zhodnocení efektivity daných vyšetřovacích metod jsme použili 95% interval spolehlivosti.

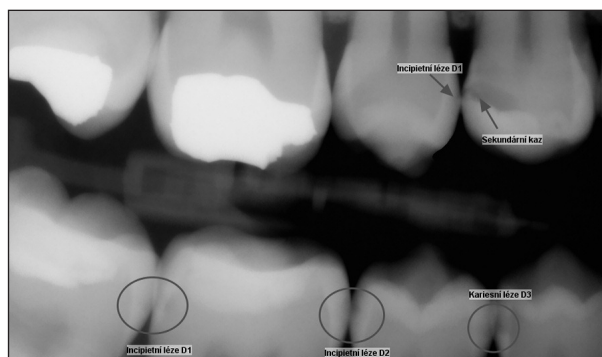
95% interval spolehlivosti pro DIAGNOdent je 0,743– 0,853.

95% interval spolehlivosti pro bite-wing činí 1–0.

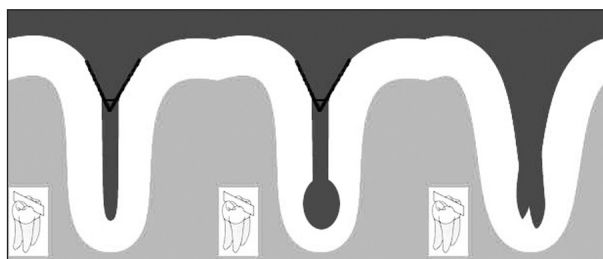DISKUSE

Rentgenový snímek v bite-wing projekci je objektivním podkladem pro diagnostiku aproximálních kazů. Jak jsme uvedli, 100 % všech počínajících kazů na aproximálních plochách bylo objeveno pouze touto RTG projekcí. Avšak je nutno podotknout, že se při hodnocení snímku okluzálních plošek zubů setkáváme se situací, kdy při rentgenování může dojít k překrytí vrstev skloviny v dané projekci, a proto se ztráta minerálů na okluzálních plochách na takovém snímku neobjeví. V takovém případě je zkoumání fisur a diagnostika incipientního kazu pomocí přístroje DIAGNOdent nejpřesnější metodou [3, 4, 5] (obr. 3).

Objektivně je potřeba říci, že se ani touto metodou nedá na 100 % zjistit všechny kariézní léze. Některé nejmenší zůstávají pro svou lokalizaci neviditelné i pro tuto vspělou techniku. Během našeho vyšetření jsme se setkali se situací, kdy při zkoumání fisur přístroj hlásil hodnoty odpovídající kazu (více než 30). Avšak po následném opakovaném



Obr. 3 Bite-wing



Obr. 4 Typy fisur (<http://www.scielo.org.ve>)

očistění fisurálního systému zubu se tyto hodnoty výrazně zmenšily. Tato skutečnost plyne z anatomického tvaru celého fisurálního systému zubu. Fisury zubů se stávají místem habituálně nečistým, a to z důvodu jejich formy a typu. Jak je známo, rozlišují se tyto typy fisur) (obr. 4):

- fisury ve tvaru písmena V
- ampulovité fisury
- fisury ve tvaru obráceného Y

Nejčastěji kaz vzniká v ampulovitých fisurách vzhledem k nedostatečnému očištění kumulovaného plaku.

Maximální úspěšnosti záchytu lze proto dosáhnout pouze kombinací pravidelného vyšetření DIAGNOdentem (fa KaVo) spolu s rentgenovým vyšetřením prostřednictvím zhotovení digitálních panoramatických a bite-wing snímků při standardním postupu jedenkrát ročně. Stále základním a nejjednodušším způsobem profylaxe kazu zůstává adekvátní hygiena ústní dutiny, na což je nezbytná hygienická instruktáž pacienta, zejména poučení o použití dentální nitě a mezizubních kartáčků na odstranění zubního plaku z interdentalních prostorů. Tento systém diagnostických vyšetření a profylaktických opatření tak zaručuje, že zubní lékař udělal maximum pro to, aby žádný, ani malý kaz, nebyl přehlédnut.

Po provedeném vyšetření byli studenti poučeni o vhodné technice čištění zubů a správném použití dentální nitě, popř. mezizubního kartáčku. Taky byli ještě jednou informováni o možnosti využití prostředků lokální fluoridace v domácích podmínkách a jejich správné aplikaci. V náplni předmětu „Prevence a kariologie“ je nácvik a instruktáž pro dokonalé použití pomůcek dentální hygieny, aby se studenti mohli naučit a umět potom provést hygienickou instruktáž pacienta.

NALEZENÉ KAZY BYLY OŠETŘENY DLE NÁSLEDUJÍCÍCH SCHÉMAT:

1. Metody ošetření kazů ve fisurách podle hodnot naměřených přístrojem DIAGNOdent (fa KaVo) [12]

- 0–15 - není terapie, monitorování
- 15–30 - profylaktická opatření (lokální fluoridace, pečetění fisur, aplikace HealOzone (fa KaVo) po dobu 30 vteřin
- 30–50 - aplikace Heal Ozone (fa KaVo) po dobu 60 vteřin+ následná fluoridace
- 50 a více - výplňová terapie podle hloubky, rozsahu a lokalizace kariézního defektu

2. Metody ošetření aproximálních kazů v závislosti na hloubce léze

- D0 - není terapie
- D1 - profylaxe (flosování, použití mezizubních kartáčků, lokální fluoridace)
- D2 - profylaktická opatření, u rizikových pacientů slotová preparace
- D3, D4 - preparace a plnění defektu

ZÁVĚR

1. Použití DIAGNOdentu (fa KaVo) a pravidelné rentgenologické vyšetření v bite-wing projekci by se mělo stát součástí běžného klinického vyšetření pacientů.
2. Analýza údajů ukazuje, že DIAGNOdent (fa KaVo) je nejvíc vhodný na detekci kazů ve stadiu D2 a D3 [4].
3. Je nejvíc použitelný k diagnostice kazu u okluzálních a hladkých povrchů zubů [4].
4. Aby přístroj ukazoval co nejdůvěryhodnější údaje, povrch vyšetřovaných zubů musí být zbaven veškerého zubního plaku, popř. zubního kamene. Nejlepší metodou profesionálního očištění zubů před jejich zkoumáním DIAGNOdentem (fa KaVo) je opískování zubů systémem Airflow nebo jejich očištění KaVo PROPHYflex.
5. Snímky v bite-wing projekci umožňují zachytit incipientní kazy na aproximálních plochách zubů, které nelze diagnostikovat pouhou aspekci. Tato metoda vyšetření je neoprádatelná na detekci kariézních lézí zvláště v jejich incipientním stadiu [6].

LITERATURA

1. **Čížmarovičová, M.:** Štvorročné skúsenosti aplikované v praxi najmodernejšou laserovou diagnostickou metódou v rámci preventívnej stomatológie na detekciu zubného kazu u detí prístrojom KaVo DIAGNOdent. Stomatolog, 3, ročník 15, 2005, s. 13-16.
2. **Kunisch, J., Oehme, T., Heinrich-Weltzien, R.:** Detekce a diagnostika primárních kariézních lézí. Quintessenz, 18, 2009, s. 52-54.
3. **Lussi, A. Híbst, R., Paulu, R.:** DIAGNOdent: an optical method for caries detection. Journal of Dental Research, roč. 83, 2004, s. 80-83.
4. **Pinheiro, I. V. A., Medeiros, M. C., Ferreira, M. A., Lima, K. C.:** Use of laser fluorescence (DIAGNOdent) for in vivo diagnosis of occlusal caries: a systematic review. Journal of Minimum Intervention in Dentistry, 1, 2008, 1, 45-49.
5. **Poorterman, J. H. G., Hartman, I. H. A., Kieft, J. A., Kalsbeek, H.:** Value of bite-wing radiographs in clinical epidemiological study and their effect on the DMFS index. Caries Research, 34, 2000, 2, s. 159-163.
6. **Reich, E., Marrawi, F. A., Pitts, N., Lussi, A.:** Clinical validation of a laser caries diagnosis system. Abstract. Caries Research, 32, 1998, 4, s. 297-298.
7. **Shi, X. Q., Welander, U., Angmar-Mansson, B.:** Occlusal caries detection with KaVo DIAGNOdent and radiography: an in vitro comparison. Caries Research, 34, 2000, 2, s. 151-157.
8. **Zandoná, A. D. F., Analoui, M., Beiswanger, B. B., Isaacs, R. L., Eckert, G. J., Stookey, G. K.:** Laser fluorescence detection of early lesions in occlusal pits and fissures. Caries Research, 31, 1997, 4, s. 324.
9. **Zandoná, A. D. F., Analoui, M., Beiswanger, B. B., Isaacs, R. L., Kafrawy, A. H., Eckert, G. J., Stookey, G. K.:** An in vitro comparison between laser fluorescence and visual examination for detection of demineralization in occlusal pits and fissures. Caries Research, 32, 1998, 3, s. 210-217.
10. **Zandoná, A. D. F., Analoui, M., Schemehorn, B. R., Eckert G. J., Stookey, G. K.:** Laser fluorescence detection of demineralization in artificial occlusal fissures. Caries Research, 32, 1998, 1, s. 31-39.
11. Manuál pro použití HealOzone v praxi na www.kavo.cz
12. Návod k použití DIAGNOdentpen a DIAGNOdent 2095 na www.kavo.cz.
13. Recent advances in caries diagnosis & prevention. [Online] [Citace: 22. ledna 2010.] <http://www.scribd.com/doc/18125238/Recent-Advances-in-Caries-Diagnosis-Corrected-Today>

MUDr. Luboš Harvan

Klinika zubního lékařství LF UP a FN

Palackého 12

779 00 Olomouc

e-mail: lubos.harvan@upol.cz

Michal Vaněček

**CHCEŠ-LI POBAVIT BOHA,
SEZNAM JEJ SE SVÝMI PLÁNY**

Maxdorf 2010, str.112

ISBN 978-80-7345-224-7

Cena: 195 Kč

Formát: 140 x 185 mm, váz.

Anotace:

Kolikrát v životě si něco plánujete. Máte úplně jasno v tom, co chcete, máte jasno v tom, co se má stát. A pak se někdy stane, že máte pocit, že je skutečně někde někdo, kdo se jenom chechtá a brečí smíchy nad vašimi plány, protože dobře ví, že všechno bude úplně jinak. A je jedno, jestli jde o denní drobnosti nebo velké životní plány.

A právě o drobných i velkých plánech, kterým se někdo někde možná směje, je tato povídková knížka.

Objednávky zasílejte e-mailem nebo poštou: Nakladatelské a tiskové středisko ČLS JEP, Sokořská 31, 120 26 Praha 2, fax: 224 266 226, e-mail: nts@cls.cz. Na objednávce laskavě uveďte i jméno časopisu, v němž jste se o knize dozvěděli.