

Opakované endodontické ošetření

Harvan L., Stejskalová J.

Klinika zubního lékařství LF UP a FN, Olomouc

SOUHRN

Cílem této práce bylo shrnout možné příčiny selhání primární endodontické terapie, posoudit důvody pro opakované endodontické léčení a vyhodnotit jeho úspěšnost. Sledovaný soubor tvořilo 41 zubů u pacientů, kteří byli v roce 2007 doporučení na konzervační oddělení Kliniky zubního lékařství LF UP v Olomouci k provedení reendodoncie. Dosažené výsledky jsme srovnávali s podobnou studií provedenou na téže pracovišti v roce 1997. Ve srovnání souborů z let 2007 a 1997 můžeme konstatovat, že hlavním důvodem potřeby opakovaného léčení je nedokonalé zaplnění kořenových kanálků v celé jeho délce a nenalezení některého z kořenových kanálků.

Klíčová slova: primární endodoncie. - reendodoncie - úspěšnost léčby

SUMMARY

Harvan L., Stejskalová J.: Repeated Endodontic Treatment

The aim of this work was to sum possible reasons of primary endodontic therapy, to judge causes of frequent endodontic treatment and evaluate its success. The collection consisted of 41 teeth from patients, who were recommended to our clinic to perform the reendodontic therapy in 2007. Final findings were compared to similar study, which was performed on the same workplace in 1997. This comparison formed the result – the main reason of repeated treatment is incomplete filling of root canals and impossibility to find one of the root canals.

Key words: primary canal therapy - repeated canal therapy - access rate of therapy

Prakt. zub. Lék., roč. 57, 2009, č. 4, s. 54–58.

ÚVOD

Primární ošetření kořenových kanálků je v dnešní době rutinní práce stomatologa, ale i tak se stále setkáváme s potřebou reendodontického ošetření. Příčiny mohou být objektivně podmíněné, tj. zejména nepříznivé anatomické poměry kořenových kanálků, týkající se jejich počtu, tvaru i průběhu. Mnohem širší je skupina příčin tzv. subjektivních, tzn. vyplývajících ze selhání lidského faktoru. Neznalost anatomických variací počtu, průběhu kořenových kanálků, chyby ve správném zhodnocení diagnostického RVG (RTG) a chyby v pracovním postupu.

Cílem každého reendodontického ošetření je pokus o opakované přeléčení zubu zhotovením kvalitní kořenové výplně. Pracovní postup spočívá v odstranění stávající (nedokonalé) výplně, sondáži kořenového kanálku a stanovení pracovní délky kanálků a zprůchodnění neošetřených částí. Cílem je zdotat všechna úskalí a docílit odstranění infekce z kořenových kanálků cestou mechanicko-chemického ošetření. Volba instrumentária, techniky opracování kořenových kanálků a pracovního postupu se řídí jejich průběhem, tzn. zda je kanálek rovný, mírně zakřivený tvaru J

nebo C, či esovitě prohnutý. Definitivní plnění kořenových kanálků je nevhodnější kondenzační technikou. Technika centrálního čepu je z dlouhodobého hlediska méně výhodná.

MATERIÁL A METODIKA

Během roku 2007 bylo odesláno k opakovanému endodontickému ošetření na konzervační oddělení Kliniky zubního lékařství LF UP v Olomouci celkem 41 pacientů. (tab. 1, tab. 2). U každého pacienta bylo provedeno klinické vyšetření, zhotovení diagnostických RVG snímků v ortoradiální a extenrické projekci. Analyzovali jsme příčiny potřeby opakované léčby (tab. 3). Hodnotili jsme délku kořenové výplně, homogenitu každé kořenové výplně, ošetření všech kořenových kanálků u daného zubu, periapikální změny a jejich rozsah (tab. 4). Pacienti byli seznámeni s výsledky analýzy a průběhem nové endodontické terapie a poučeni o možných komplikacích během ošetření. Na základě souhlasu pacienta byl sestaven léčebný plán.

Po odstranění nedokonalých starých kořenových výplní, sondáži neošetřených kanálků a stanovení pracovní délky jsme kanálky opraco-

Tab. 1. Soubor pacientů – věkové složení.

| Věk | 21-30 | 31-40 | 41-50 | 51-60 | 60 a více | Celkem |
|--------|-------|-------|-------|-------|-----------|--------|
| Ženy | 3 | 7 | 6 | 4 | 4 | 24 |
| Muži | 1 | 4 | 5 | 3 | 4 | 17 |
| Celkem | 4 | 11 | 11 | 7 | 8 | 41 |

Tab. 2. Soubor 41 zubů odeslaných k sekundárnímu endodontickému ošetření.

| | M1 | M2 | P2 | P1 | C | I2 | I1 |
|--------------|----|----|----|----|---|----|----|
| Horní čelist | 3 | 0 | 3 | 3 | 2 | 5 | 6 |
| Dolní čelist | 6 | 0 | 4 | 6 | 3 | 0 | 0 |
| Celkem | 9 | 0 | 7 | 9 | 5 | 5 | 6 |

Tab. 3. Důvody nového endodontického ošetření.

| Diagnóza | |
|--|----|
| Causa protetica | 11 |
| Periodontis acuta | 1 |
| Periodontitis chronica | 24 |
| Akutní exacerbace periodontitis chronica | 5 |

Tab. 4 Hodnocení kořenové výplně.

| RTG vyšetření a klinické příznaky | |
|---|----|
| Krátká kořenová výplň bez výrazných periapikálních změn a klinických příznaků | 11 |
| Chronická periodontitis bez klinických příznaků, 1x píštěl | 24 |
| Akutní exacerbace chronické periodontitis | 5 |
| Akutní periodontitis | 1 |

vávali rotační (strojovou) technikou, doplněnou o ruční opracování. K výplachu kořenových kanálků jsme použili roztok 1% chlornanu sodného. Jednalo se o ošetření při více návštěvách s použitím provizorního plnění $\text{Ca}(\text{OH})_2$. U zubů s většími periapikálními nálezy jsme opakovaně aplikovali $\text{Ca}(\text{OH})_2$ a definitivní plnění jsme prováděli až se periapikální nález zjevně zmenšil při RVG kontrole. Plnění kořenových kanálků probíhalo laterální kondenzací nebo technikou centrálního čepu podle volby pacienta. Dále jsme sledovali úspěšnost i komplikace při opakovaném léčení.

VÝSLEDKY

RVG vyšetření, provedené u zubů určených k reendodontickému ošetření, ukázalo následující situace: Analýza primárního ošetření – zuby jednokořenové frontální: ve většině případů byly kanálky nedoplněné, bez výrazných periapikálních změn. Plnění dosahovalo od $\frac{1}{2}$ až do $\frac{3}{4}$ délky kořenových kanálků. Jeden případ představoval neúspěšný pokus rotačně odstranit krátkou kořenovou výplň s vytvořením via falsa pouze ve stěně dentinu. Ošetření bylo provedeno na jiném pracovišti. Premoláry: první horní premolár, palatinální kořenový kanálek byl zaplněný do $\frac{3}{4}$, bukání ošetřen jen do $\frac{1}{4}$ délky. Druhý premolár – ve dvou případech v horní čelisti jsme našli další kanálek uložený bukálně. Obdobnou situaci jsme

analyzovali u premolárů v dolní čelisti. U moláru v obou čelistech byly chyby v ošetření mesiobukálního kanálku, případně kanálek nebyl ošetřen úplně. Vzácností nebylo zdvojení distálního kanálku u dolního prvního moláru, který nebyl ošetřen.

Z uvedených případů vyplývá, že nejčastěji jsme se setkali s nedoplněním kořenových kanálků. Je zřejmé, že u neošetřených částí kanálků nebyla použita instrumentace. Výraznější periapikální změny jsme nacházeli u zubů, kde jeden z kanálků nebyl ošetřujícím objeven a zůstal zcela neošetřený. Nejčastěji byly v našem souboru pacientů podle diagnózy zastoupeny periodontitis chronica, pětikrát exacerbace chronické periodontitis, jednou primární akutní periodontitis a ošetření kanálku zdánlivě v celé jeho délce, ale výplň nebyla homogenní, s četnými bublinami a netěsností podél stěn kanálku. Příčinou takto ošetřeného zubu je nezvládnutá technika plnění.

V tabulce 5 jsou shrnuty výsledky ošetření. Jedno reendodontické ošetření skončilo extrakcí zubu. V jednom případě, kdy došlo k akutní exacerbaci chronické periodontitidy, byla odstraněna kořenová výplň, nasondovány kořenové kanálky, stanovena pracovní délka, kanálky rozšířeny a pacient odeslán k ošetřujícímu praktickému zubnímu lékaři. Dvakrát se nepodařilo dosáhnout foramen apicallae physiologicum pro obliteraci. V prvním případě pacientka odmítla doplnění terapie o chirurgickou endodoncii. Ve druhém případě byla doporučena extrakce zubu. Ostatní léčba zubů proběhla bez komplikací a zuby po definitivním zaplnění jsou klinicky klidné.

Srovnáme-li výsledky analýzy sekundárního ošetření v roce 1997 a v roce 2007, pak počet vyžádaného ošetření výrazně klesl. V roce 1997 bylo odesláno k ošetření 90 zubů, v roce 2007 jen 41. Celkový počet endodontických ošetření v daných letech však neklesl, ale mírně stoupl [5]. V roce 2007 nebylo provedeno žádné opakované léčení z důvodu

Tab. 5. Výsledky ošetření kořenových kanálků.

| Výsledek ošetření | |
|----------------------|----|
| Extrakce | 1 |
| Nedokončené ošetření | 1 |
| Obliterace kanálků | 2 |
| Zuby klinicky klidné | 37 |

zbytkové pulpitis. U zubů z našeho současného souboru jsme v kořenovém kanálku nenalezli zalomený nástroj. Současné lepší vybavení pro endodoncii nám umožnilo vyšší procento úspěšnosti. Z této analýzy lze usuzovat, že většina zubů našeho souboru, určená k opakovanému léčení, měla příznivé podmínky úspěchu již v primární endodontické léčbě. Chyby primární terapie lze přičítat malé důkladnosti ošetřujícího, bez kontroly pracovního postupu a výsledku léčení, dále pak anatomickým nepravidlostem, se kterými však každý ošetřující musí počítat. I přes tyto závěry lze usuzovat, že primární endodontické ošetření se všeobecně zlepšuje. Při důkladnější kontrole pracovního postupu zbudou jen nepříznivé anatomické poměry, které často nelze ovlivnit žádným z pracovních postupů. Z obdobné studie, která byla provedena v roce 1997, jsme porovnávali výsledky, kde z 91 reendodonticky ošetřených zubů byla úspěšnost terapie v 70 procentech. V našem malém souboru není vhodné hodnotit výsledky v procentech.

DISKUSE

Kvalita endodontického ošetření je vázána na opracování kořenového kanálku v celé jeho délce a hermetické uzavření. U kanálků s jednoduchým průběhem, tak i u výrazně zahnutých, musíme mít na zřeteli respektování průběhu kanálku v celé jeho délce.

Délku kořenového kanálku je třeba včas stanovit různými dostupnými metodami, např. pomocí apexlokátoru, nebo zhotovením RTG či RVG snímku se zavedeným kořenovým nástrojem. Výhodou RVG přístroje je možnost odčítat hodnoty hned po zhotovení. Při použití paralelní techniky snímkování je výsledný obraz izometrický. Důležitá je zejména lokalizace apikálního zakončení výplně. Mnoho autorů uvádí, že kořenová výplň má být lokalizovaná 1–2 mm před rentgenologickým apexem kořene. Je to určitě ovlivněno dalšími faktory: stáří pacienta (apozice cementu u starších pacientů), periapikálním nálezem, příp. resorpcí kořene [4]. Při použití apexlokátorů poslední generace je možné odečítání délky kořenového kanálku bez vysušení. Velkou roli při odečítání hraje prostředí, ve kterém se pohybujeme. Jsou to především periodontitidy, kde přítomnost exsudátu nám přímo ovlivňuje měření. Pro přesnější měření je vhodné vysušit si kanálek papírovým čepem.

Kromě správného zaplnění kořenových kanálků je potřebné ošetřit všechny akcesorní kanálky v kořenovém systému zubů. V počtu kořenových kanálků se setkáváme s vysokou variabilitou. Anatomické odchylky můžeme objevit pouze správným tvarem trepanačního otvoru všech jednotlivých zubů. Při preparaci, kde příliš šetříme tvrdé zubní tkáně, může endodontické ošetření dopadnout neú-

spěchem, případnou ztrátou zubu. Správným stanovením trepanačního otvoru totiž získáváme dostatečný prostor pro orientaci v dřevěné dutině. Současně můžeme předejít přehlédnutí dalšího nebo dalších kořenových kanálků. Důležitou složkou ošetření je RTG nebo RVG vyšetření. Výsledný obraz zhotoveného snímku je dvojrozměrný. Protože je nutné teoreticky znát nejčastěji se vyskytující varianty jednotlivých zubů, využíváme ke zhotovení snímku excentrickou projekci, kde si zobrazíme kořenové kanálky, které jsou v zákrytu na dvojrozměrném zobrazení, v ortoradiální projekci. Nejčastějším překvapením jsou jednokořenné zuby v dolním frontálním úseku, které mívají dva kořenové kanálky. U horního prvního moláru můžeme nalézt poměrně často v mesio-bukálním kořenu i 2 kořenové kanálky. Zub, který pro naše ošetření skrývá překvapení, se může prozradit tím, že vstup do kanálku je nezvykle uložený, nebo má různý tvar vstupu.

Současně s mechanickým opracováním kanálků používáme chemické ošetření pomocí **vyplachovacích roztoků**. Jsou to roztoky o různé koncentraci (NaOCl, EDTA, NaCl, chlorhexidin). Většina z nich působí jako lubrikant kanálku, napomáhá ke zlepšení mechanického opracování, rozpouští nekrotické tkáně a detritus. Významnou roli hraje pH, které vede k potlačení růstu a k přežití anaerobních bakterií [2]. Při nešetrném výplachu kořenového kanálku v situaci, kde otevřený nebo perforovaný apex umožňuje přestup výplachu do periodontia, může pacient, i přes kvalitní znecitlivění, ucítit v měkkých tkáních ostrou bolest, způsobenou osmotickou aktivitou výplachového roztoku (NaClO). Obvykle rychle ustupuje, pokud nebylo výplachem přetlačeno velké množství. Aplikací za foramen apikale vyvoláme periodontální dráždění. Mnoho lékařů opomíjí účinek provizorní dezinfekční vložky. Její účinek napomáhá k redukci počtu bakterií a svým složením k dalším příznivým účinkům [3].

Konečnou fází ošetření kořenového kanálku je definitivní plnění. Kořenová výplň má být lokalizovaná v tzv. vytvořené apikální zarážce, která přímo souvisí s foramen fysiologicum. Ten je podle mnoha autorů lokalizován 1-2 mm před rentgenologickým apexem [4].

Nedoplnění je v našich zemích relativně často pozorovaný problém a souvisí většinou i s nedostatečným opracováním kořenového kanálku a ověřením jeho pracovní délky. Zarážející je nedostatek ostychu na takto ošetřený zub zhotovit kořenovou nástavbu a korunku, nebo jej dokonce použít jako pilíř můstku.

Přeplnění bývalo doporučovanou technikou u rozsáhlých periapikálních granulomů. Dnes je považováno za chybu a ukazuje na špatné stanovení nebo nedodržení pracovní délky, nerespektování přítomnosti otevřeného apexu, nebo chybně zvolené techniky plnění. Naopak mírné přetlačení sealeru do apikální delty nebo akcesorního kanál-

ku ukazuje na pečlivou práci při kondenzačních technikách.

Nedostatečně zhotovená kořenová výplň je vždy indikována pro sekundární konzervativní terapii a teprve po jejím selhání se doplňuje chirurgickou endodoncií. Čím větší jsou změny v periapexu, tím vyšší je pravděpodobnost chirurgické intervence. Ale i chirurgická endodoncie potřebuje správně ošetřené kořenové kanálky: celkové opracování tvaru, vytvoření stop zarážky a hlavně hermetickou kořenovou výplň. Mechanické opracování musí probíhat společně s čištěním, tedy s dokonalým vyplachováním [1]. Jen dodržení této zásady zvýší míru úspěšnosti primárního ošetření i reendodoncie, a tím zachování zubů dlouhodobě ve funkci.

ZÁVĚR

Obdobnou studii jsme prováděli na našem pracovišti před 10 léty [5]. Porovnáním výsledků můžeme konstatovat, že požadavků na reendodontické ošetření výrazně ubylo. Důvodem může být vyšší teoretická znalost ošetřujících lékařů a příliv nových nástrojů na trh. Předpokladem úspěchu endodoncie je správné opracování kanálků v kořenovém systému zubů.

Z výsledků této studie vyplývá, že obezřetnost v diagnostice počtu kořenových kanálků je nutná. Atypická lokalizace vchodu a průběhu kanálků by nás měla vést k provedení excentrické projekce RTG vyšetření – pouze tak můžeme odhalit zdvojení nebo větvení kanálků. I když jejich počet a složitost dokážeme odhalit, je stejně důležité kontrolovat průběh ošetření: správné stanovení pra-

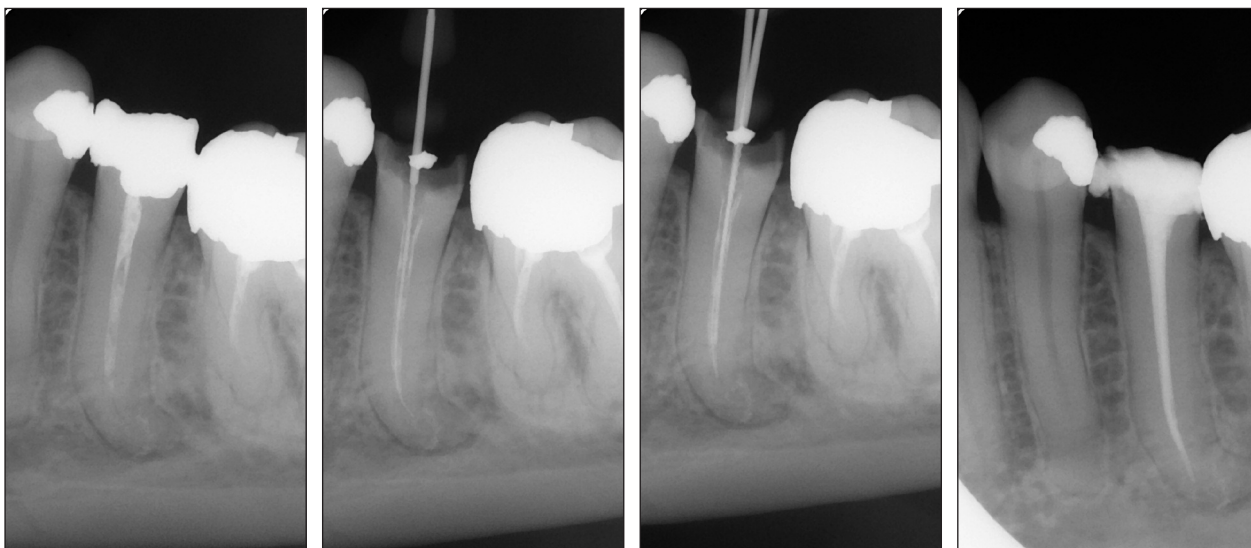
covní délky kořenových kanálků, správná technika použité metody opracování, dostatečné vyplachování po zaplnění, zhotovení kontrolního snímku. Ten okamžitě odhalí chyby při ošetření a máme tak dostatek času na korekci. Snažíme se takto zvýšit míru úspěšnosti ošetření a zachovat zub dlouhodobě v jeho funkci. Pokud provádíme opakované endodontické léčení, pak kořenová výplň musí být v nadstandardním provedení kondenzační technikou. Jedině tehdy má léčení význam. Špatné endodontické ošetření, jak z uvedeného vyplývá, vede velmi často ke ztrátě zubu. Nahradit jej implantátem je finančně náročné a někdy komplikované. Navíc s ním i bez něho je vždy nutné počítat s rovněž náročným protetickým ošetřením.

LITERATURA

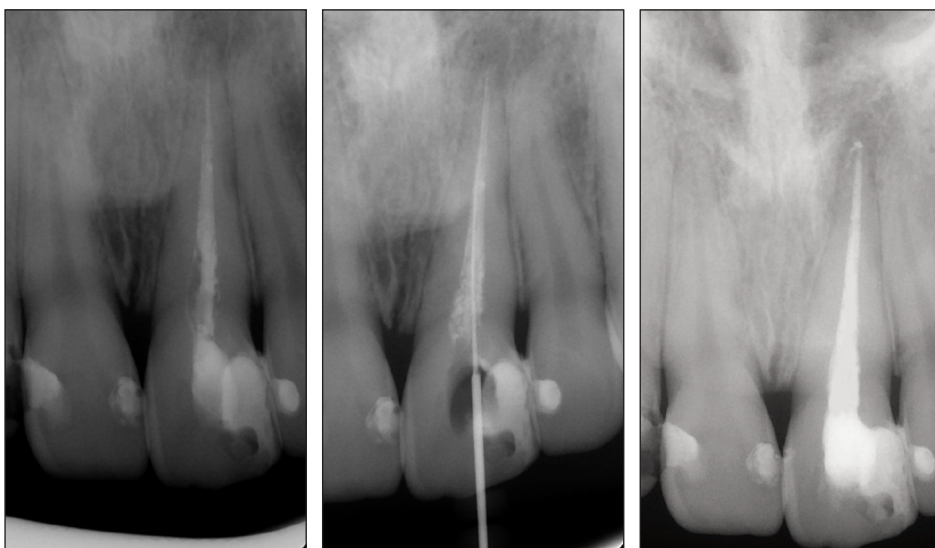
1. **Dirheimer, M.:** Strojové opracování kořenového kanálku systémem RaCe. *Quintessenz*, 16, 2007, s. 7-13.
2. **Christopher, P.:** pH Required to Kill *Enterococcus faecalis* in Vitro. *JOE*, 30, 2004, s. 218-219.
3. **Siqueria, J. F.:** Effects of chemomechanical preparation with 2,5% Sodium Hypochlorite and intracanal medication with calcium hydroxide on cultivable bacteria in infected root canals. *JOE*, 33, 2007, s. 800-805.
4. **Souza, R. A.:** The importance of apical patency and cleaning of the apical foramen on root canal preparation. *BDJ*, 17, 2006, s. 6-9.
5. **Stejskalová, J., Macháčková, L.:** Opakované endodontické ošetření. *Praktické zubní lékařství*, 46, 1998, s. 174-180.

MUDr. Luboš Harvan
Klinika zubního lékařství LF UP a FN
Palackého 12
772 00 Olomouc

OBRAZOVÁ PŘÍLOHA



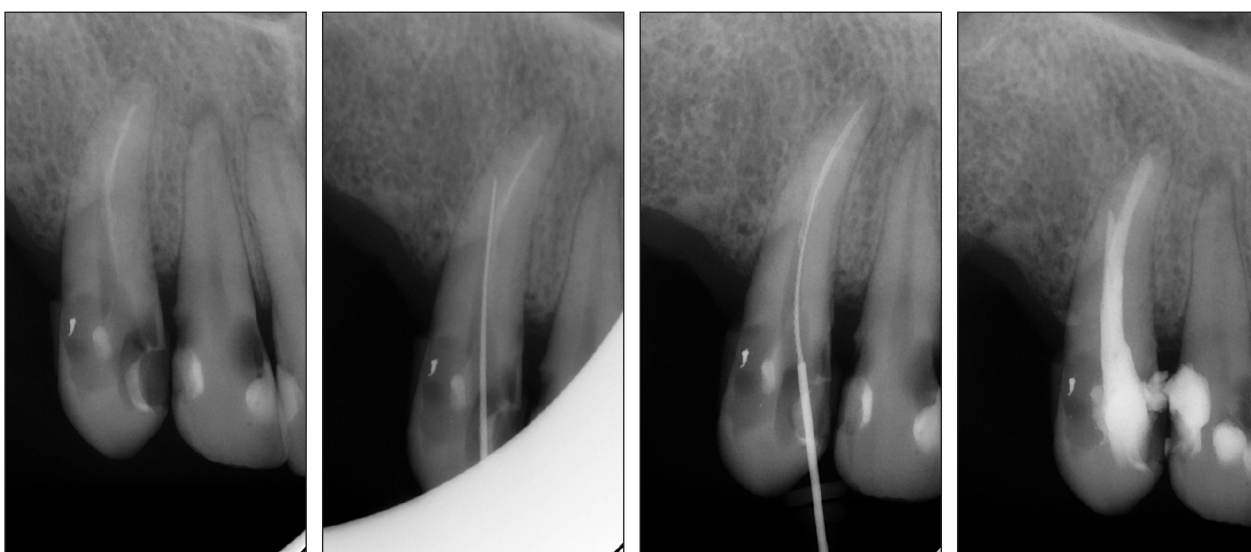Obr. 1a. Nepříznivé anatomické poměry u zubu 35 se dvěma kořenovými kanálky. **Obr. 1b.** Diagnostický snímek. Kořenový nástroj zaveden v 1 kanálku. **Obr. 1c.** Zavedené 2 kořenové nástroje ve dvou kanálkách. **Obr. 1d.** Stav po definitivním zaplnění kanálků.



Obr. 2a. Nekvalitní kořeno-
vá výplň zubu 21, neherme-
tické uzavření, krátká koře-
nová výplň.

Obr. 2b. Zhotovení měřící-
ho snímku.

Obr. 2c. Stav po zaplnění
kanálku.



Obr. 3a. Reendodoncie
zubu 13.

Obr. 3b. Hrozí při ošetření
via falsa.

Obr. 3c. Diagnostický sní-
mek s nástrojem zavede-
ným v ose.

Obr. 3d. Zub se podařilo
ošetřit v celé jeho délce
a v ose.