

Ošetření pacienta s diabetem 1. typu a alergií na titan zubními implantáty ze zirkoniumoxidové keramiky (Kazuistika)

Šmucler R.^{1,2}

¹Stomatologická klinika 1. LF UK a VFN, Praha

²ASKLEPION-Lasercentrum, Praha

Věnováno k 65. narozeninám mého učitele prof. MUDr. Jiřího Mazánka, DrSc.

Souhrn

Cílem práce je popsat neobvyklou kazuistiku pacienta s diabetem 1. typu, kterému bylo po vyloučení primárně stabilních titanových implantátů (v odstupu několika týdnů po lege artis provedené operaci) na základě zjištění mnohočetné alergie na kovy, včetně titanu, provedeno ošetření keramickými implantáty na bázi oxidu zirkoničitého (ZrO₂). Následně byl pacientovi zhotoven imediátní fixní dlahovací kompozitní můstek. Po šesti měsících byla protetická práce sejmuta, přeměřena stabilita vhojených implantátů a bylo provedeno definitivní ošetření celokeramickým fixním dlahovacím můstkem ze zirkoničité keramiky. Tuto ojedinělou kazuistiku bude velmi obtížné potvrdit dostatečně četným randomizovaným souborem, vzhledem k velké vzácnosti, dosud ve světové literatuře nepopsané. Pokud však lze tvořit závěry z tohoto ojedinělého případu, ošetření pacienta s alergií na titan a diabetem 1. typu implantátem zirkoniumoxidu se jeví jako možná terapeutická alternativa.

Klíčová slova: zubní implantát - alergie - titan - diabetes - zirkoniumoxid

Šmucler R.: The Treatment of a Patient with Type 1 Diabetes and Allergy to Titanium Dental Implants from Zircon Oxide Ceramics

Summary: The objective of the work was to describe an unusual case report of a patient with Type 1 diabetes, who eliminated the primarily stable titanium implants (within the time lapse of several weeks after lege artis - performed operation) due to multiple allergy to metals and was later treated with ceramic implants on the basis of zirconium oxide (ZrO₂). Later on the patient was treated with immediate fixed splint composite bridge. Six months later the prosthetic work was taken off, stability of the healed implants was measured and a final treatment was performed using an all-ceramic fixed splint bridge from a zirconium ceramic. This rare case history will be difficult to verify by sufficiently randomized group in view of the scarceness as indicated by lacking available world literature. If such conclusion may be drawn from this rare case, the treatment of a patient with allergy to titanium and Type 1 diabetes with zirconium oxide implants appear to be a possible therapeutic alternative.

Key words: dental implant - allergy - titanium - diabetes - zirconium oxide

Čes. Stomat., roč. 104, 2008, č. 4, s. 91–94.

ÚVOD

Zavádění zubních implantátů u pacientů s diabetem 1. typu je dosud v literatuře kontroverzní. Ve starší literatuře se objevila celá řada studií, které prokazovaly zejména na modelových situacích u zvířat [13] prodloužené a insuficientní hojení, ať už se skutečným anebo simulovaným diabetem 1. typu. Některé novější preklinické studie na zvířatech prokázaly zajímavý fakt, že v případě diabetu 1. typu může naopak dojít

k rychlejšímu hojení kosti, která má však méně kontaktů s implantátem [4]. Co se týká klinických zkušeností, dlouhodobé studie neprokázaly, žádné zvýšené riziko vyplývající ze zavádění implantátů u pacientů s diabetem, nebo uvádějí riziko jen velmi malé. Jenom některé větší studie prokázaly, že kombinované riziko několika faktorů, zejména diabetes, kouření a předchozí radioterapie, snížily významným způsobem úspěch operace, a to až o 8–10 % [7]. I tato čísla však nehovoří pro absolutní kontraindikaci tohoto ošetření u medicínsky

kompromitovaných pacientů. Při naší klinické praxi pacienty s diabetem 1. typu akceptujeme, snažíme se však ve spolupráci s diabetologem o maximální možnou úpravu hodnot glykovaného hemoglobinu [6] a dbáme na primární stabilitu implantátů [1, 17]. Pokud není dostačující, používáme konvenční protokol zatížení po 3 měsících, tj. vyhýbáme se zkrácení vhojovací fáze u nedostatečné stability.

Jiným kontroverzním tématem je alergie na titan. Popisována je ve velmi malém množství případů (méně než jedno promile). V počátcích implantační terapie bylo mnohými autory doporučováno vždy provádět test alergie na titan [12, 14]. Někteří autoři dokonce považovali neprovedení tohoto testu za postup *non lege artis* [8]. V dostupné literatuře se alergické reakce na titan takřka nevyskytují a publikace jednotlivých kazuistik jsou nesmírně vzácné. Proto se postupně od požadavků alergologických testů začalo ustupovat. Souvisí to i s rozšířením implantologie ze specializovaných center s rozsáhlými možnostmi vyšetřování pacienta do stomatologických ordinací, kde je dostupnost příslušných vyšetření velmi omezená. Odmítnutí testů na titan se v literatuře objevuje v souvislosti s tvrzením, že všechny známé případy alergie na titan byly především alergickou reakcí na nikl, kterým byly titanové implantáty kontaminovány v průběhu výroby [11]. Na našich pracovištích nepoužíváme rutinní vyšetření alergie na titan, avšak pacienty s neobvyklým průběhem hojení dříve zavedených implantátů a pacienty s alergií na kovy v anamnéze či nejasnou alergologickou anamnézou, odesíláme na odbornou literaturou citované [15, 16, 19] vyšetření MELISA.

Keramické implantáty se opakovaně objevovaly a mizely v průběhu vývoje a jejich historie je pro mnohé překvapivě dlouhá. Argumentem pro jejich zavedení byla estetika odpovídající přirozenému zubu a minimální riziko alergických reakcí. Skutečnému využití však bránila zejména jejich křehkost a obtížné průmyslové zpracování, což vedlo k 40-70% selhání všech ošetření [10]. Díky originálním implantátům z výrobních podniků Monokrystaly Turnov a Diaz Turnov, byly obdobné zkušenosti získány i v bývalém Československu. Současný nový rozmach zájmu o keramické implantáty souvisí se zaváděním technicky vylepšených forem keramiky (např. na bázi oxidu hlinitého a oxidu zirkoničitého), které při zachování tradičních předností (estetika, biokompatibilita) řeší i problémy pevnosti v tlaku i v ohybu. Zavedení zirkoničité keramiky do stomatologické protetiky rozšířilo znalosti a technologie zcela odlišné od kovových prací. Množí se studie prokazující minimálně stejnou mírou oseointegrace keramických implantátů, a dokonce lepší integraci okolní sliznice a gingivy vzhledem k bakteriostatickému účinnosti

ku zirkoniumoxidových povrchů [2, 3, 5, 10]. To vedlo k rozvoji zirkoniumoxidových abutmentů a nebo implantátů s zirkoniumoxidovým límcem v oblasti sliznice (Francie), následovanému rozvojem celokeramických konstrukcí na bázi oxidu zirkoničitého. Doplnění dnes již obvyklé zirkoniumoxidové suprakonstrukce o nitrokostní část je tak logickým pokračováním stále častěji využívaných nových vývojových trendů.

Předmětem této kazuistiky je ošetření pacienta s polyvalentní alergií na kovy a diabetem 1. typu s použitím celokeramického materiálu na bázi oxidu zirkoničitého.

KAZUISTIKA

Pacient A. vyhledal naše pracoviště v lednu 2006. Léčí se od 12 let s diabetem 1. typu a aplikuje si inzulin z inzulinové pumpy. Ostatní anamnestické údaje byly bezvýznamné, výskyt alergií na ústní i písemný dotaz negoval. Mimo základní onemocnění se neléčí s jinými chorobami. Jeho obtížemi byla anodoncie a krvácení z okolí zbytkového chrupu spojené se zánětem a foetorem ex ore. Pokročilá destrukce parodontu v horní čelisti si vynutila extrakce. Rány byly ponechány k hojení pod suturou vstřebatelným materiálem Chirlac (ČR). V dolní čelisti se podařilo parodontologicky stabilizovat úsek 44-36. Pacient měl dostatečnou výšku a šířku kosti k zavedení nitrokostních implantátů s okrajem kosti ve všech směrech minimálně 1 mm oproti šířce implantátu. Nabídka kosti umožňovala použít implantáty o průměru 5 mm s délkou 12 a 14 mm, tedy velmi bezpečné řešení. Vzhledem k potřebám a možnostem pacienta bylo navrženo doplnění dolní čelisti o dvoukorunku 45, 46 nesenou implantáty. V horní čelisti pak zhotovení celkové snímatelné náhrady nesené třmenem podle Doldera na 4 implantátech. Po šesti týdnech od extrakcí byla pacientovi do terénu zhojeného bez komplikací provedena implantace pomocí metody flapless bez odklápění laloků. Do horní čelisti byly zavedeny celkem 4 šroubové implantáty a do dolní 2. Jednalo se o moderní implantáty z čistého titanu s bioaktivním povrchem. Po zavedení všech implantátů byl změřen jejich kroutící moment, který dosahoval hodnot 35–45 Ncm⁻¹. I když tyto hodnoty opravňují k okamžitému zatížení, implantáty byly vzhledem k pacientovu diabetu ponechány v klidu až do zhojení. Pacient byl zcela bez obtíží. Po šesti týdnech byla provedena kontrola Periotestem s vysokými negativními hodnotami ve všech šesti případech (interval -4 až -6), což signalizovalo výbornou stabilitu. S ohledem na drobnou bolestivost v apikální oblasti jednoho implantátu, který však byl stále stabilní, bylo protetické ošetření odloženo o dva týdny. Následně došlo

k postupnému zhoršování stavu a v průběhu 3 měsíců bylo všech šest implantátů eliminováno. Vzhledem k velmi atypickému průběhu se ztrátou všech implantátů, i přes velmi příznivé podmínky a dobrou primární stabilitu, bylo rozhodnuto provést vyšetření na alergii metodou MELISA ve Výzkumném ústavu stomatologickém. Vyšetření provedli doc. MUDr. Jarmila Procházková, CSc., a Mgr. Štěpán Podzimek, Ph.D. v září 2006 v rámci grantového projektu IGA MZ 8324-3. Výsledky prokázaly polyvalentní alergii na kovy, zejména na Ni, Cd, Au, HgCl₂, Sn, Pt, Pb a Ti. Pacientovi bylo doporučeno protetické bezkovové řešení, popřípadě aplikace kobaltových slitin bez niklu.

Pacient však ze společenských a zdravotních důvodů (rozmělnění stravy, vyhovující jeho základnímu onemocnění, tj. diabetu) trval na ošetření zubními implantáty a dožadoval se opětovné implantace titanových implantátů od jiného výrobce, byť mu bylo vysvětleno, že takový postup má jen velmi malou naději na úspěch. Na základě literárních údajů jsme se proto rozhodli použít keramické implantáty na bázi zirkoniumoxidu německého výrobce Ziterion. Tyto implantáty opakovaně v experimentech na zvířatech a v krátkodobých klinických studiích prokázaly schopnost vhojovat se srovnatelně s implantáty titanovými. Vzhledem k tomu, že alergická reakce nebyla pravděpodobná, byly pacientovi na základě jeho informovaného souhlasu zavedeny tyto keramické implantáty. V lokální anestezii (4% Supracain) jsme voperovali s odklopením laloků a určením kostních okrajů 6 implantátů do horní čelisti tak, abychom měli oporu pro fixní dlahovací můstek. Pracovali jsme se zirkoniumoxidovým instrumentáři, aby pacient nepřišel do styku s kovy. U všech implantátů byl změřen kroutící moment, který byl vyšší než 35 Ncm⁻¹.

Okamžitě po zavedení byly provedeny otisky implantátů na fixní dlahovací můstek. Tento postup jsme zvolili jednak kvůli primární stabilitě a dále proto, že jsme použili jednofázové implantáty, které vyčnívají nad sliznicí v době hojení, a protetická sanace vlastně pomáhá udržet primární stabilitu. Během jednoho dne byl vyroben provizorní kompozitní dlahovací můstek, který byl nacementován pomocí materiálu Fuji Plus (Japonsko). Práce byla vyartikulována. Pacient byl první týden kontrolován každý druhý den a dále vždy jedenkrát měsíčně. Po třech měsících byla provedena kontrola pomocí Periotestu s vysoce zápornými hodnotami (skvělá stabilita) a po 6 měsících byla prozatímní práce sejmuta. Sliznice v okolí implantátu byla růžová, nekrvácela a překvapivě došlo k lehkému zvýšení její výšky. Následně bylo provedeno definitivní ošetření pomocí celokeramického fixního dlahovacího můstku zhotoveného na jádro zirkoniumoxidu metodou Zirkonzahn (Zirkonzahn, Itálie). Tento materiál byl následně

fazetován sklokeramikou E-Max (Ivoclar, Lichtenštejnsko). Pacient byl kontrolován 3-6 měsíců po zhotovení práce. Jeden rok od implantace je náhrada plně funkční, nedošlo ke ztrátě výšky slizničního okraje, nedošlo k rozvoji zánětlivé reakce či periimplantitidy, na kontrolním rentgenogramu nepozorujeme známky osteolýzy v okolí keramických implantátů. Pacient je zcela spokojený s ošetřením. Na základě dobrého výsledku s fixním dlahovacím můstkem v horní čelisti jsme se rozhodli dále pokračovat v sanaci dolní čelisti pomocí implantátu s korunkou. Pacientovi byl opět zaveden zirkoniumoxidový implantát od firmy Ziterion. Vzhledem k rozvoji technologie se však již jedná o implantát sestávající ze dvou částí, tj. z části nitrokostní a odnímatelného abutmentu, který se vlepuje, což umožňuje angulovat protetickou práci. Bez dalších problémů byla provedena implantace a po šesti týdnech byla zhotovena korunka ze zirkoniumoxidového jádra s fazetou z materiálu E-Max. Hodnotit kvalitu tohoto implantátu jeden měsíc po dokončení protetické sanace je zatím předčasné. Lze však důvodně očekávat, že pravděpodobně nedojde k jeho vyloučení v daném protetickém řešení.

ZÁVĚR A ZHODNOCENÍ

Tento velmi ojedinělý případ nás poučil v několika směrech.

I. Přestože se v literatuře a v klinické praxi pozapomíná na alergie na kovy (zejména u titanu, který je považován často za zcela bezpečný), je třeba mít tuto možnost v patrnosti a minimálně v případech odhojení implantátů vždy pacienty před dalším rozhodnutím o terapii důkladně vyšetřit, optimálně metodou MELISA. Z tohoto případu by se dal jistě učinit i závěr, že by bylo vhodné, kdyby všichni pacienti byli na kovy testováni. Je však otázkou, zda vzhledem k množství implantací a dostupnosti vyšetření v České republice je takový požadavek splnitelný.

II. Implantáty na bázi zirkoniumoxidu jsou terapeutickou alternativou, o které lze uvažovat minimálně v případě alergií na kovy. Z našeho ojedinělého případu nelze vyvozovat široké závěry, lze však říci, že se potvrdily literární zkušenosti s tím, že implantáty ze zirkoničité keramiky by mohly být v budoucnu zajímavou alternativou, neli náhradou současných titanových kostních implantátů. Nepochybně prioritním místem zirkoniumoxidové keramiky je kontakt se sliznicí, kde vyniká estetikou a současně ochranou před infekčními komplikacemi.

III. Ze zkušeností s jinými pacienty je možné vyvodit to, co ukázal i tento případ, tj. že při velmi

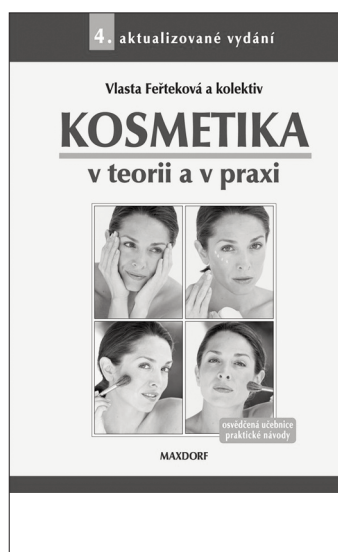
pečlivé přípravě a provedení není diabetes absolutní překážkou implantologického ošetření, včetně okamžitého zatížení.

IV. Tato práce ukázala, že je potřeba intenzivně zkoušet a kriticky hodnotit možnosti zirkoniumoxidových implantátů, neboť jejich potenciál se v současnosti jeví jako velmi nadějný. K definitivním závěrům však chybí dostatek literárních důkazů, které by byly srovnatelné s literaturou věnovanou titanovým implantátům.

LITERATURA

- Balshi, S. F., Wolfinger, G. J., Balshi, T. J.:** An examination of immediately loaded dental implant stability in the diabetic patient using resonance frequency analysis (RFA). *Quintessence International*, 38, 2007, 4, s. 71-279.
- Blaschke, C., Volz, U.:** Soft hard tissue response to zirconium dioxide dental implants - A clinical study in man. *Neuroendocrinology Letters*, 27, 2006, s. 69-72.
- Degidi, M. et al.:** Inflammatory infiltrate, microvessel density, nitric oxide synthase expression, vascular endothelial growth factor expression, and proliferative activity in peri-implant soft tissues around titanium and zirconium oxide healing caps. *Journal of Periodontology*, 77, 2006, 1, s. 73-80.
- Fiorellini, J. P. et al.:** The effect of insulin therapy on osseointegration in a diabetic rat model. *Clinical Oral Implants Research*, 10, 1999, 5, s. 362-368.
- Franchi, M. et al.:** Influence of different implant surfaces on peri-implant osteogenesis: Histomorphometric analysis in sheep. *Journal of Periodontology*, 78, 2007, 5, s. 879-888.
- Jirkovská A., Dušková J.:** Doporučení diabetologa pro stomatologickou péči o diabetiky. *Čes. Stomat.*, 97, 1997, s. 183-186.
- Klokkevold, P. R., Han, T. J.:** How do smoking, diabetes, and periodontitis affect outcomes of implant treatment? *International Journal of Oral & Maxillofacial Implants*, 22, 2007, s. 173-198.
- Moy, P. K. et al.:** Dental implant failure rates and associated risk factors. *International Journal of Oral & Maxillofacial Implants*, 20, 2005, 4, s. 569-577.
- Muller, K., Valentine-Thon, E.:** Hypersensitivity to titanium: Clinical and laboratory evidence. *Neuroendocrinology Letters*, 27, 2006, s. 31-35.
- Oliva, J., Oliva, X. V., Oliva, J. D.:** One-year follow-up of first consecutive 100 zirconia dental implants in humans: A comparison of 2 different rough surfaces. *International Journal of Oral & Maxillofacial Implants*, 22, 2007, 3, s. 430-435.
- Schuh, A. et al.:** Allergic potential of titanium implants. *Orthopade*, 34, 2005, 4, s. 327.
- Sugerman, P. B., Barber, M. T.:** Patient selection for endosseous dental implants: Oral and systemic considerations. *International Journal of Oral & Maxillofacial Implants*, 17, 2002, 2, s. 191-201.
- Takeshita, F. et al.:** The effects of diabetes on the interface between hydroxyapatite implants and bone in rat tibia. *Journal of Periodontology*, 68, 1997, 2, s. 180-185.
- Thomas, R., Maier, S., Summer, B.:** Allergic reactions to metal implants. *Materialwissenschaft Und Werkstofftechnik*, 35, 2004, 12, s. 997-1000.
- Valentine-Thon, E., Schiwara, H. W.:** Validity of MELISA (R) for metal sensitivity testing. *Neuroendocrinology Letters*, 24, 2003, 1-2, s. 57-64.
- Valentine-Thon, E. et al.:** LTT-MELISA (R) is clinically relevant for detecting and monitoring metal sensitivity. *Neuroendocrinology Letters*, 27, 2006, s. 17-24.
- Wagenberg, B., Froum, S. J.:** A retrospective study of 1,925 consecutively placed immediate implants from 1988 to 2004. *International Journal of Oral & Maxillofacial Implants*, 21, 2006, 1, s. 71-80.

As. MUDr. Roman Šmucler, CSc.
Stomatologická klinika 1. LF UK a VFN
U Nemocnice 2
128 08 Praha 2



KOSMETIKA V TEORII A V PRAXI

Vlasta Feřteková a kolektiv

Publikace *Kosmetika v teorii a v praxi* je oblíbenou a osvědčenou učebnicí, která srozumitelně, podrobně a komplexně provází problematikou kosmetiky. Kniha seznamuje čtenáře se základy kosmetiky, kosmetické chemie a obsahuje praktické návody. Z kosmetologie jsou uvedeny nejčastější kožní poruchy a choroby. Textovou část doplňují obrazová schémata a ilustrace sloužící k snadnějšímu pochopení probírané látky.

Vydal Maxdorf v roce 2005, ISBN 80-7345-046-1, formát A5, váz., 344 str., cena 495 Kč.

Objednávku můžete poslat na adresu: Nakladatelské a tiskové středisko ČLS JEP, Sokolská 31, 120 26 Praha 2, fax: 224 266 226, e-mail: nts@cls.cz