

# Fibrózní dysplazie u dětského pacienta léčená bisfosfonáty (Kazuistika)

Hodan R.<sup>1</sup>, Čermáková R.<sup>2</sup>, Syrovátka J.<sup>1</sup>, Širůček P.<sup>3</sup>

<sup>1</sup>Klinika ústní, čelistní a obličejové chirurgie FN Ostrava

<sup>2</sup>Klinika dětského lékařství FN Ostrava

<sup>3</sup>Klinika nukleární medicíny FN Ostrava

## Souhrn

Hlavní vlastností bisfosfonátů je inhibice maturace a migrace osteoklastů, což má za následek snížení resorpce kosti. Této vlastnosti se hojně využívá v léčbě kostních chorob jako jsou osteoporóza, Pagetova choroba nebo jako součást léčby mnohočetného myelomu či osteolytických metastáz.

Autoři ve sdělení informují o využití vlastnosti bisfosfonátů inhibovat kostní resorpci v léčbě fibrózní dysplazie dolní čelisti u 15leté dívky. V léčbě používají p.o. formu alendronátu. Průběh léčby dokládají snímky ze scintigrafie. Nedošlo sice k vymizení fibrózní dysplazie, ale došlo ke výraznému snížení metabolické aktivity léze, čímž se zabránilo nadměrnému zvětšování ložiska a vzniku deformity dolní čelisti.

**Klíčová slova:** fibrózní dysplazie - bisfosfonáty - osteoklasty - osteoporóza – scintigrafie

## Hodan R., Čermáková R., Syrovátka J., Širůček P.: Fibrous Dysplasia in a Child Patient Treated with Bisphosphonates

Summary: The main property of bisphosphonates is inhibition of maturation and migration of osteoclasts resulting in decrease bone resorption. This property has been often used in the therapy of bone diseases such as osteoporosis, Paget's disease, or as a part of multiple myeloma or osteolytic metastases treatment.

The authors describe the application of the property of bisphosphonates to inhibit bone resorption in the therapy of fibrous dysplasia of lower jaw in a 15-year girl. The treatment used an oral form of alendronate. The course of the disease is documented by scintigraphy images. The fibrous dysplasia has not disappeared completely, but there was a substantial decrease in metabolic activity of the lesion which prevented a superfluous enlargement of the focus and development of deformity of lower jaw.

**Key words:** fibrous dysplasia – bisphosphonates – osteoclasts – osteoporosis – scintigraphy

*Prakt. zub. Léč., roč. 56, 2008, č. 4, s. 48–52.*

## ÚVOD

První ucelené publikace o fibrózní dysplazii kostí se datují do roku 1938, kdy Lichtenstein publikoval 8 případů tehdy neznámé kostní choroby, kterou nazval polyostotická forma fibrózní dysplazie. Později (1942) publikovali Jaffe spolu s Lichtensteinem monoostotické a polyostotické formy tohoto onemocnění. Na kombinaci podobných kostních lézí spolu s endokrinními poruchami upozornil již roku 1937 Albright a dal tak vzniknout McCune-Albrightovu syndromu, jehož symptomy jsou vedle mnohotných kostních projevů také kožní pigmentové skvrny (café-au lait), pubertas praecox nebo jiné endokrinopatie [1, 10].

## NOZOLOGIE

Fibrózní dysplazie patří mezi nádorům podobná onemocnění s nejasnou etiologií. Zároveň je však zařazena do skupiny osteochondrodysplazií, tedy mezi vrozená onemocnění skeletu [10]. Charakterizuje ji expanzivně rostoucí fibrózní léze, která obsahuje osteoblasty produkující kostní matrix. Dále neuspořádaně umístěná kolagenní vlákna a ostrůvky pletivové kosti [15]. V postižené oblasti se také nachází větší množství osteoklastů, které jsou zodpovědné za zvýšení resorptivních procesů a také za šíření léze zdravou kostí [18].

Postižení může být monoostotické, které převládá, nebo polyostotické. Nejčastěji je postižena lebka a femur, dále tibie, žebra, humerus. Onemocnění se obvykle projevuje bolestí v místě léze

a deformitou postižené kosti. Může také dojít k patologické zlomenině nebo k rozvoji neurologického postižení. V orofaciální oblasti se můžeme setkat se stomatologickými nebo ORL projevy.

Diagnóza postižení je založená na spojení klinických projevů spolu s RTG, CT vyšetřením, histologickým vyšetřením a scintigrafií skeletu. Fibrózní dysplazie je nejčastěji diagnostikována v prvních 2 dekadách života. Její ložiska zpravidla neustále progredují až do ukončení puberty, kdy se jejich růst a vývoj většinou zastaví. V literatuře se uvádí pravidlo, že čím dříve se onemocnění projeví, tím je postiženo více kostí a také je tím těžší výsledná deformita postižených oblastí [10]. Zatím nebyla popsána spontánní regrese ložiska.

Velmi závažná je možnost malignizace v osteosarkom nebo fibrosarkom. Udává se velký vliv dřívější radiační léčby na malignizaci. Maligní zvrát se popisuje hlavně u polyostotických forem až po 30. roce, a to v méně než 1% případů [16]. Kraniofaciální oblast se považuje za nejčastější místo malignizace [20].

## DIFERENCIÁLNÍ DIAGNÓZA

Cysty, sklerotizující chronická osteomyelitida, Pagetova choroba, ameloblastom, low-grade osteosarkom.

## LÉČBA

Léčba obecně je velmi problematická. Chirurgická léčba je možná hlavně u solitárních ložisek, kde se u resekabilních kostí (fibula, žebra) doporučuje segmentální resekce. Při difuzním postižení kosti přichází v úvahu spíše korekční operace deformit, kyretáž postižené tkáně, vkládání kostních, hlavně alogenních štěpů. Po těchto zákrocích dochází většinou k opětovnému nárůstu patologické tkáně [12].

Během doby docházelo k vývoji medikamentózní léčby. V začátcích byla zkoušena hormonální léčba s cílem zastavit růst pacienta. Tento postup byl bez výrazného efektu [10]. Dále se používal kalcitonin, který dle starších publikací přispěl ke snížení bolesti v postižené kosti [2].

V poslední době se k léčbě fibrózní dysplazie používají bisfosfonáty. Jedná se o léky, které se vážou na kostní hmotu, kde inhibují maturaci a migraci osteoklastů, čímž brání resorpci kosti. Díky těmto vlastnostem se používají v léčbě osteoporózy, Pagetovy choroby a jako doplněk léčby u mnohočetného myelomu a osteolytických metastáz.

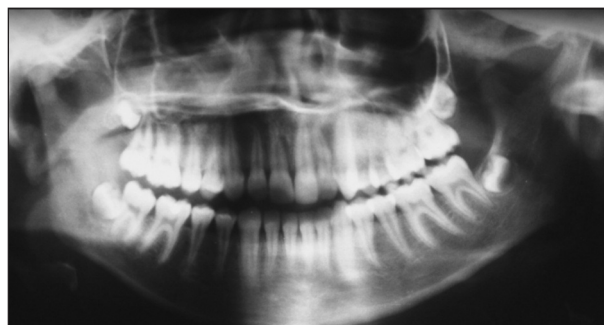K léčbě fibrózní dysplazie se používá intravenózní aplikace. Uvádí se obecné schéma aplikace

bisfosfonátů: třídní cyklus po 60 mg/24hod. v i.v. infuzi. Další dávka následuje po 6 měsících do 18 měsíců. Poté se i.v. infuze po 3 dny opakuje co 12 měsíců. Dále jsou pacienti sledováni dalších 64 měsíců [6, 7, 13]. Vedle i.v. podání je popsáno také perorální podávání bisfosfonátů [8]. Použito bylo 10 mg každý den po dobu 2 let. Podávání bisfosfonátů mělo za následek nejen snížení bolesti v postižené kosti, ale také došlo ke zlepšení rentgenového a scintigrafického obrazu (zmenšení tloušťky kortikális nad ložiskem, zmenšení rozměru léze a snížení metabolické aktivity).

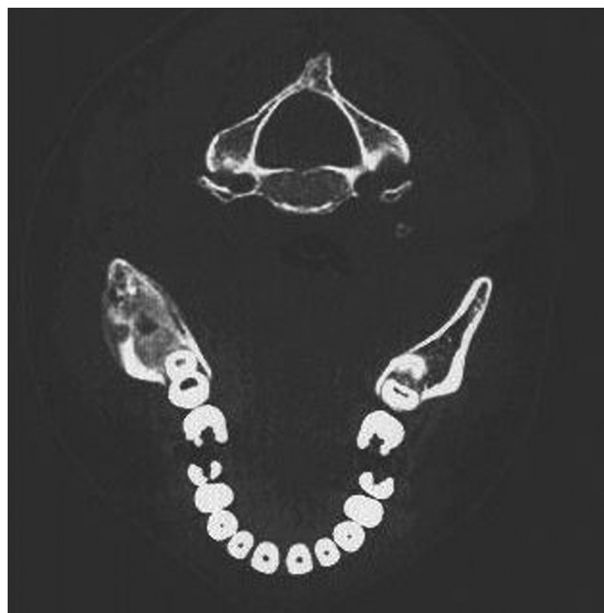
Existují práce popisující užití bisfosfonátů v léčbě fibrózní dysplazie i u dětských pacientů [14, 21], přičemž je zjištěno, že bisfosfonáty neovlivňují růst kostí. Tato skutečnost je přenesena z léčby dětských pacientů pro osteogenesis imperfecta [5, 11].

## KAZUISTIKA

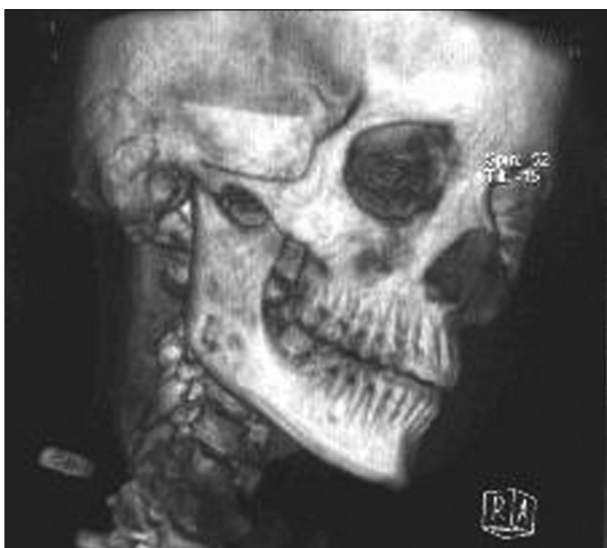Pacientka byla odeslána k vyšetření na naše pracoviště pro neurčité bolesti v dolní čelisti vpra-



Obr. 1. OPG pacientky při prvním vyšetření.



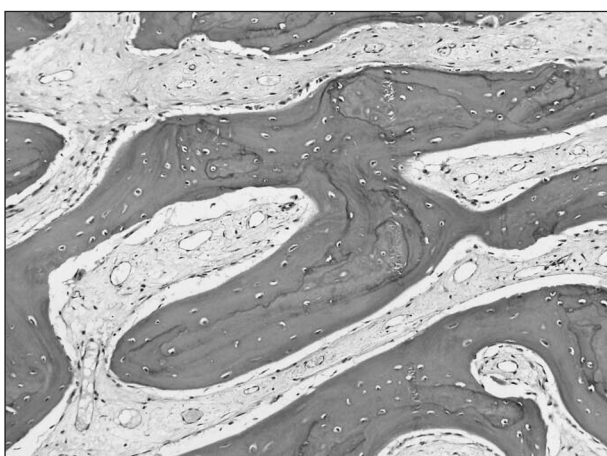
Obr. 2. CT vyšetření, řez v oblasti větve dolní čelisti.



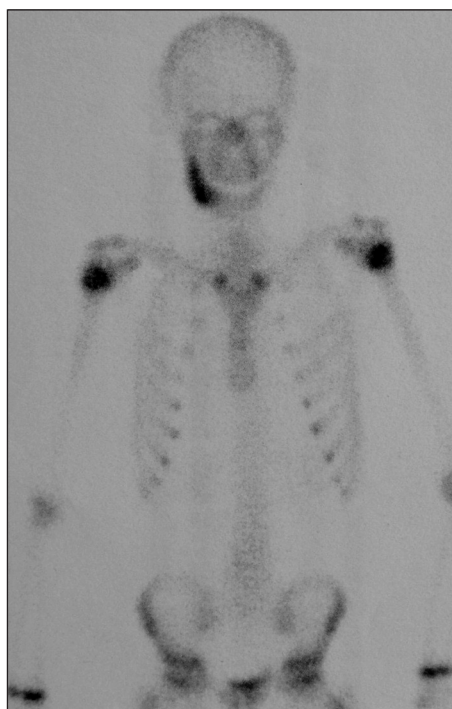**Obr. 3.** Prostorová CT rekonstrukce.

vo poprvé ve 13 letech. Bolesti popisovala jako intenzivní, bodavé, počínající v oblasti zubů a šířící se do oblasti větve dolní čelisti. Kromě bolestivého místa při úponu m. maseter a drobného vyklnutí kosti dolní čelisti v oblasti lingvální kompakty distálních úseků vpravo, nebyl zjištěn při vyšetření žádný patologický nález. Byla vyloučena odontogenní příčina. Při RTG vyšetření byla pouze na OPG zachycena setřelá struktura větve a úhlu dolní čelisti vpravo (obr. 1). Na klasických snímcích lebky nebyl patrný patologický nález. Bylo provedeno CT vyšetření, které upozornilo na možný patologický proces těla dolní čelisti typu fibrózní dysplazie (obr. 2, obr. 3).

Ze zevního přístupu byla provedena diagnostická excize kosti se závěrem fibrózní dysplazie s přítomností nepravidelných a nezralých kostních trámčů s výraznou redukcí až vymizením osteoblastického lemu a zmnožením vazivové tkáně (obr. 4). Vyšetření bylo doplněno scintigrafií skeletu, které ukázalo rozsah fibrózní dysplazie



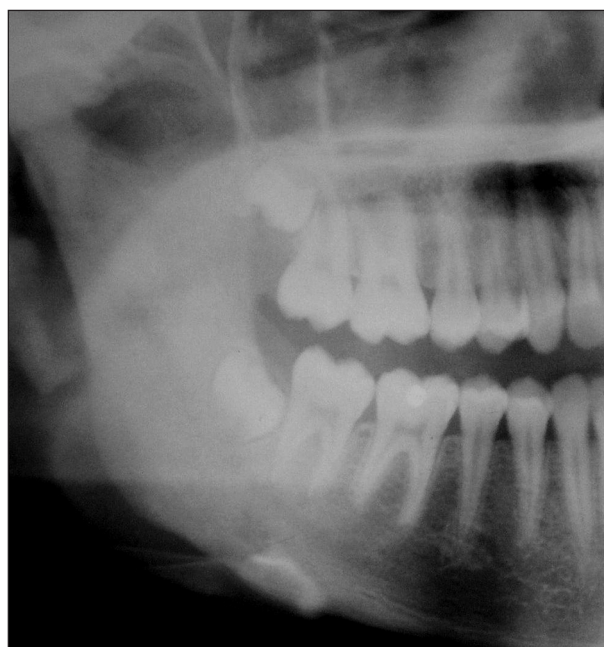**Obr. 4.** Histologický preparát tkáně, fibrózní dysplazie, HE, 156x.



**Obr. 5.** Scintigrafie skeletu před léčbou

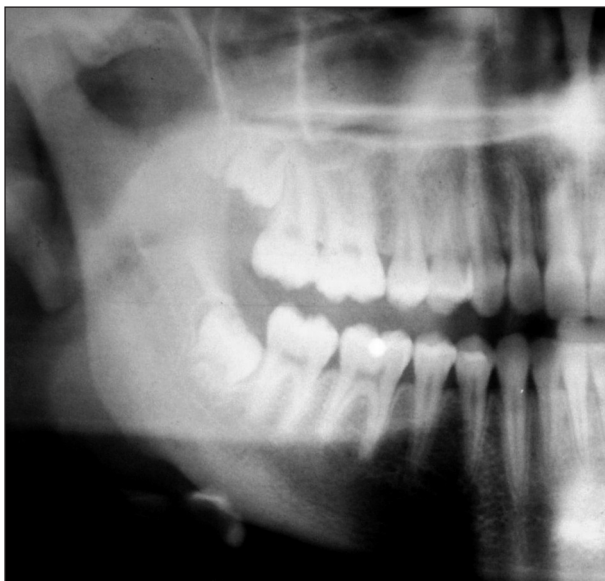v dolní čelisti a zároveň vyloučilo přítomnosti jiných ložisek (obr. 5).

Dále byla pacientka dispenzarizována na naší ambulanci s diagnózou monoostotická forma fibrózní dysplazie. Opakovaně docházelo k relapsům bolestí v místě léze, cca v měsíčním intervalu. Docházelo postupně ke zvětšování zduření v oblasti dolní čelisti. Asi po roce a půl od první návštěvy (14leté pacientky) byla po domluvě s dětským revmatologem zahájena léčba bisfosfonátem (alendronát, 70 mg) 1x týdně. Po několika

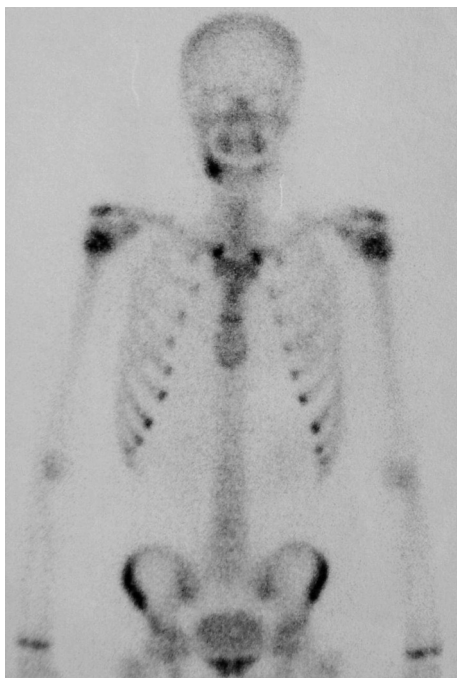

**Obr. 6.** OPG před zahájením léčby, výřez.

měsících užívání preparátu došlo objektivně ke zmírnění bolesti. Nyní je pacientce 16 let a nadále užívá 70 mg alendronátu 1x týdně. Potíže jsou mírné a dostávají se nepravidelně, zabírají velmi dobře na běžná analgetika. Navíc klinicky a subjektivně již nedochází ke zvětšování ložiska v dolní čelisti (obr. 6, obr. 7). Také scintigrafické vyšetření po 2 letech léčby bisfosfonáty ukazuje zmenšení rozsahu metabolické aktivity fibrózní dysplazie v oblasti dolní čelisti (obr. 8). Kontrolní CT vyšetření vzhledem k radiační zátěži nebyla prováděna.



Obr. 7. OPG po 2 letech léčby bisfosfonáty, výřez.



Obr. 8. Kontrolní scintigrafie skeletu po 2 letech.

## DISKUSE

Vedle článků ukazujících velmi dobré účinky bisfosfonátů v léčbě fibrózní dysplazie existují také publikace, kde se popisují nežádoucí účinky těchto léků. Vedle mírných příznaků typu krátkodobě zvýšené teploty, hypokalcemie nebo přechodné bolesti kostry [10] až po velmi závažné komplikace typu osteonekróz čelistních kostí, a to hlavně u onkologických pacientů, kteří jsou léčeni chemoterapií, kortikoidy. Bisfosfonáty jsou v těchto indikacích podávány převážně intravenózně jako součást paliativní léčby (osteolytické kostní metastázy) [5, 9, 17]. Většina případů nekróz byla navíc pozorována následně po stomatochirurgickém výkonu. Proto koncem roku 2004 vydala americká FDA (Food and Drug Administration) doporučení preventivního stomatologického ošetření před podáváním bisfosfonátů u rizikových pacientů, zvláště s malignitou, chemoterapií, kortikoidy a špatnou ústní hygienou [19].

## ZÁVĚR

I přes riziko nežádoucích účinků jsou bisfosfonáty nadále v podstatě jedinými léky v léčbě fibrózní dysplazie. Jejich účinek je potvrzen hlavně zahraničními autory. Rádi bychom tímto sdělením přiblížili využití bisfosfonátů také v maxilofaciální chirurgii s cílem rozpoutat diskusi a rozšířit soubor takto léčených pacientů v celorepublikovém měřítku. Jedině tak jsme schopni získat statisticky významné informace o účinnosti léčby a četnosti nežádoucích účinků.

## LITERATURA

- 1 **Albright, F., Butler, A. M., Hampton, A. O., Smith, P.:** Syndrome characterized by osteitis fibrosa disseminata, areas of pigmentation and endocrine dysfunctions, with precocious puberty in females. *N. Engl. J. Med.*, 216, 1937, s. 727–746.
- 2 **Bell, N. H., Avery, S., Johnston, C. C. Jr:** Effects of calcitonin in Paget's disease and polyostotic fibrous dysplasia. *J. Clin. Endocrinol. Metab.*, 31, 1970, s. 283–290.
- 3 **DiCaprio, M. R., Enneking, W. F.:** Fibrous dysplasia: patophysiology, evaluation, and treatment *Journal of Bone and Joint Surgery. (American volume)*. Boston: Aug 2005. Vol.87, Iss. 8; pg. 1848, 17 pgs.
- 4 **Glorieux, F. H., Bishop, N. J., Plotkin, H., Chabot, G., Lanou, G., Travers, R.:** Cyclic administration of pamidronate in children with severe osteogenesis imperfecta. *N. Engl. J. Med.*, 339, 1998, s. 947–952.
- 5 **Hansen, T., Kukel, M., Weber, A., Kirkpatrick J.:** Osteonecrosis of the jaws in patients treated with bisphosphonates - histomorphologic analysis in comparison with infected osteoradionecrosis. [Article] *Journal of Oral Pathology & Medicine*, 35, 2006, 3, s. 155-160.
- 6 **Chapurlat, R. D., Delmas, P. D., Liens, P. J.:** Long-term effects of intravenous pamidronate in fibrous dysplasia of bone. *J. Bone Miner Res.*, 12, 1997, s. 1746–1752.

7. **Lane, J. M., Khan, S. N., O'Connor, W. J., Nydick Hommen, J. P., Schneider, R., Tomin, E., Brand Kurtin, J.:** Bisphosphonate therapy in fibrous dysplasia. Clin. Orthop., 2001, s. 6–12.
8. **Lane, J. M., Khan, S. N., O'Connor, W. J., Nydick, M., Hommen, J. R., Schneider, R., Tomin, E., Brand, J., Kurtin, J.:** Bisphosphonate therapy in fibrous dysplasia. Clin. Orthop. Relat. Res., 382, 2001, s. 6-12.
9. **Machálka, M., Adam, Z., Bulik, O., Kozumplíková, M.:** Osteonekróza čelistí při léčbě bisfosfonáty. Čes. Stomat., roč. 106, 2006, č. 5, s. 136-139.
10. **Matějovský, Z., Kolář, J., Povýšil C.:** Kostní nádory. Praha, Avicenum, 1988, s. 378-386.
11. **Muderis, M., Azzopardi, T., Cundy, P.:** Zebra lines of pamidronate therapy in children. Journal of Bone & Joint Surgery – Američan, 89, 2007, 7, s. 1511-1516.
12. **Ozaki, T., Sugihara, M., Nakatsuka, Y., Kakai, A., Inoue, H.:** Polyostotic fibrous dysplasia. A longterm follow up of 8 patients. Int. Orthop., 20, 1996, s. 227–232.
13. **Pfeilschifter, J., Ziegler, R.:** Effect of pamidronate on clinical symptoms and bone metabolism fibrous dysplasia and McCune-Albright syndrome. Med. Klin., 93, 1998, s. 352–359.
14. **Plotkin, H., Rauch, F., Zeitlin, L., Munns, C., Travers, R., Glorieux, F. H.:** Effect of pamidronate treatment in children with polyostotic fibrous dysplasia of bone. J. Clin. Endocrinol. Metab., 88, 2003, s. 4569-4575.
15. **Riminucci, M., Liu, B., Cosi, A., Shenker, A., Spiegel, A. M., Robey, P. G., Bianco, P.:** The histopathology of fibrous dysplasia of bone in patients with activating mutations of the Gs alpha gene: sitespecific patterns and recurrent histological hallmarks. J. Pathol., 187, 1999, s. 249–258.
16. **Ruggieri, P., Sim, F. H., Bond, J. R., Unni, K. K.:** Malignancies in fibrous dysplasia. Cancor, 73, 1994, s. 1411–1424.
17. **Ruggiero, S. L., Mehrotra, B., Rosenberg, T., Enghoff, S. L.:** Osteonecrosis of the jaws associated with the use of bisphosphonates: a review of 63 cases. J. Oral Maxillofac. Surg., 62, 2004, s. 527-534.
18. **Winter, F. R.:** Fibrous dysplasia of bone: the bone lesion unmasked. Am. J. Pathol., 151, 1997, s. 1511–1515.
19. US Food and Drug Administration. MedWatch. The FDA Safety Information and Adverse Event Reporting Program. Zometa (zoledronic acid) injection. www.fda.gov/medwatch/SAFETY/2004/safety04.htm#zometa. Accessed March 2, 2005.
20. **Yabut, S. M. Jr, Kenan, S., Sissons, H. A., Lewis, M. M.:** Malignant transformation of fibrous dysplasia. A case report and review of the literature. Clin. Orthop. Relat. Res., 228, 1988, s. 281-289.
21. **Sacharin, M., O'Sullivan, M.:** Intravenous pamidronate treatment of polyostotic fibrous dysplasia associated with the McCune Albright syndrome. J. Pediatr., 137, 2000, s. 403-409.

*MUDr. Radomír Hodan*

*Fakultní nemocnice s poliklinikou Ostrava*

*17. listopadu 1790*

*708 52 Ostrava–Poruba*

*e-mail: radomir.hodan@fnspo.cz*



## TAK CO MÁM JÍST?

*Petr Fořt*

Zamýšlíte se nad svým zdravím a stravou, kterou si každý den připravujete? V tom případě je publikace známého odborníka na zdravou výživu RNDr. Petra Fořta, CSc., určená právě vám. Přináší totiž vyčerpávající a cenné informace o racionální výživě a různých „léčebných a redukčních dietách“. Nevyhýbá se ani alternativním výživovým stylům či tématu obezity. Dozvíte se, jaká je metabolická typologie, které potraviny jsou zdraví prospěšné a které naopak přinejmenším sporné. Značný prostor je věnován i problematice stravy v těhotenství a výživě v pokročilejším věku.

*Vydalo nakladatelství Grada Publishing, a.s., v roce 2007, formát B5, šitá vazba, 424 stran, cena 359 Kč, 569 Sk, ISBN 978-80-247-1459-2, kat. číslo 2705*

**Objednávku můžete poslat na adresu: Nakladatelské a tiskové středisko ČLS JEP, Sokolská 31, 120 26 Praha 2, fax: 224 266 226, e-mail: cls@nts.cz.**

**Na objednávce laskavě uveďte i jméno časopisu, v němž jste se o knize dozvěděli.**