

Terapie arthrititis temporomandibulárního kloubu

Machoň V., Paska J.

Chirurgie hlavy a krku, Nemocnice Na Homolce, Praha,
primář MUDr. J. Paska

Souhrn

Práce srovnává čtyři léčebné metody v terapii arthrititis (šetřící režim společně s analgoterapií, nákusnou dlahou, artrocentézou a artrocentézou s užitím nákusné dlahy). Jako nejefektivnější metoda byla prokázána artrocentéza s užitím nákusné dlahy (zlepšení u 87,5 % pacientů po 3 měsících od zahájení terapie) následované artrocentézou (84 %), nákusnou dlahou (75 %) a šetřícím režimem (53 %).

Klíčová slova: temporomandibulární kloub – terapie - arthrititis

Machoň V., Paska J.: The Arthritis Therapy of Temporomandibular Joint

Summary: This article is about therapy of the arthritis of the TMJ (comparisson between non-surgery therapy and miniinvasive therapy and combination - arthrocenthesis with occlusal splint together). The most effective method of the therapy of the arthritis is combination arthrocenthesis with occlusal splint (87,5% good results 3 months after beginning of the therapy) - in comparisson with other methods (analgotherapy 53%, occlusal splint 75%, arthrocenthesis 84%).

Key words: temporomandibular joint – therapy - arthritis

Prakt. zub. Lék., roč. 55, 2007, č. 4, s. 73–76.

ÚVOD

Zánětlivá onemocnění temporomandibulárního kloubu (arthrititis) patří do skupiny zánětlivé degenerativních onemocnění. Je možné rozlišovat:

- septické artritidy
- aseptické artritidy

Dříve byly velice časté bakteriální (septické) artritidy vznikající přestupem zánětlivého procesu z okolí (nejčastěji při zánětech středního ucha). Tyto záněty jsou v současné době v čelistním kloubu velice vzácné, daleko častější jsou aseptické artritidy vznikající z nadměrného přetěžování kloubu (mikrotraumatizace, makrotraumatizace) nebo jako důsledek jiného patologického procesu (diskopatie).

Hlavním klinickým příznakem artritid je bolest, která může vystřelovat do okolí (do ucha, spánku, do horních nebo dolních zubů, do krku), omezené otevírání. U septických artritid je dalším příznakem zarudnutí a otok v místě postiženého kloubu [2, 7].

CÍL PRÁCE

Cílem práce bylo porovnat účinnost různých terapeutických možností v léčbě aseptických art-

ritid, tedy stavů, kdy na rentgenovém snímku nebyly přítomny prokazatelné patologické změny (eroze, oploštění kondylu) a klinicky byla hlavním příznakem přítomnost bolesti, omezené otevírání. Práce se zabývá srovnáním konzervativní terapie (domácí šetřící režim, analgetika / užití nákusné dlahy) s chirurgickou terapií (artrocentéza horní kloubní štěrby) a jejich kombinací (artrocentéza v kombinaci s užitím dlahy).

MATERIÁL A METODY

Do souboru bylo zařazeno 80 pacientů s diagnózou arthrititis čelistního kloubu, přičemž hodnoceni byli pouze pacienti s jednostrannou dysfunkcí. Do studie byli zařazeni pouze pacienti s aseptickou artritidou, bez známek zarudnutí a otoku v místě kloubu, bez zánětlivého procesu v okolí kloubu. Pacienti byli zařazeni náhodně do 4 skupin, přičemž prvních 20 pacientů s touto diagnózou bylo léčeno metodou klidového režimu, dalších 20 pacientů nákusnou dlahou, dalších 20 pacientů podstoupilo artrocentézu a nakonec posledních 20 pacientů podstoupilo artrocentézu v kombinaci s užitím nákusné dlahy.

Metoda klidového režimu: po 2 týdny byla užívána nesteroidní antiflogistika (Ibuprofen 400 mg 3x denně), pacienti omezují pohyb čelisti

na minimum, je doporučena mixovaná strava). Od třetího týdne byla analgetika užívána pouze při ataku bolesti, strava se změnila z mixované na měkkou.

Nákusná dlahu: byla užitá dlahu o síle 2 mm, s rovným povrchem, bez okluzních překážek. Nákusnou dlahu užívali pacienti po dobu ataky bolesti neustále, po úlevě potíží pouze na noc. Během terapie nákusnou dlahou užívali nesteroidní antiflogistika - prvních deset dní 3x denně, poté pouze při ataku bolesti.

Artrocentéza: byla prováděna v lokální anestezii technikou, kterou publikovali Nitzan, Dolwick (1991) [13] Provádí se pomocí dvou jehel zavedených do horní kloubní šterbiny (prostoru mezi jamkou a diskem). Pod mírným tlakem se pomocí injekční stříkačky aplikuje jednou z jehel isotonický roztok (solutio Ringer), druhou jehlou roztok vytéká společně s intraartikulární tekutinou.

K výplachu horní kloubní šterbiny bylo užit minimálně 80 ml Ringerova roztoku, zákrok byl proveden pod jednorázovou clonou antibiotik (Amoxicilin 2g p.o. hodinu před operací, u pacientů alergických na PNC byl užit Dalacin 300 mg (po dobu 24 hod). Na závěr artrocentézy byla provedena intraartikulární aplikace hyaluronátu sodného (Hyalgan) 2 ml.

Po zákroku užívali pacienti analgetika pouze při bolesti, strava byla první 3 dny mixovaná, následovala měkká strava. Po 3 dny po laváži bylo omezeno otevírání, poté následovala postupná rehabilitace otevírání úst.

Kombinace artrocentézy a nákusné dlahy: pacient podstoupil artrocentézu, přičemž ihned po absolvování artrocentézy začal užívat nákusnou dlahu o síle 2 mm, kterou užíval v prvním týdnu nepřetržitě, v případě snížení potíží poté jen na noc.

K výplachu horní kloubní šterbiny bylo užit minimálně 80 ml Ringerova roztoku, zákrok byl proveden pod jednorázovou clonou antibiotik (Amoxicilin 2 g p.o. hodinu před operací, u pacientů alergických na PNC byl užit Dalacin 300 mg (po dobu 24 hod.). Na závěr artrocentézy byla provedena intraartikulární aplikace 2 ml hyaluronátu sodného (Hyalgan).

Po zákroku užívali pacienti analgetika pouze při bolesti, strava byla první 3 dny mixovaná, následovala měkká strava. První 3 dny po laváži bylo omezeno otevírání, poté následovala postupná rehabilitace otevírání úst.

Hodnocení jednotlivých metod:

Hodnoceno bylo rozmezí otevírání (vzdálenost řezákových bodů při maximálním otevření, měřeno v milimetrech) a bolest. K subjektivnímu hodnocení bolesti byla užitá stupnice 0 - 5 (0 - bez bolesti, 1 - mírná bolest, 2 - výraznější, 3 - střední, 4 - výrazná, 5 - nesnesitelná).

Jako stav bez potíží bylo označeno otevírání nad hranici 35 mm, bolest 0 - 1 (bez bolesti, mírná).

VÝSLEDKY

Šetřící režim, analgoterapie

20 pacientů (3 muži, 17 žen), věkový průměr - 54,1

1 měsíc po zahájení terapie:	pacienti bez potíží - 53 % pacienti bez zlepšení - 47 %
2 měsíce po zahájení terapie:	pacienti bez potíží - 53 % pacienti bez zlepšení - 47 %
3 měsíce po zahájení terapie:	pacienti bez potíží - 53 % pacienti bez zlepšení - 47 %

Dlahu:

20 pacientů (6 mužů, 14 žen), věkový průměr - 50,4

1 měsíc po zahájení terapie:	pacienti bez potíží - 57 % pacienti bez zlepšení - 43 %
2 měsíce po zahájení terapie:	pacienti bez potíží - 69 % pacienti bez zlepšení - 31 %
3 měsíce po zahájení terapie:	pacienti bez potíží - 75 % pacienti bez zlepšení - 25 %

Laváž:

20 pacientů (5 mužů, 15 žen), věkový průměr: 54

1 měsíc po zahájení terapie:	pacienti bez potíží - 71 % bez zlepšení - 29 %
2 měsíce po zahájení terapie:	pacienti bez potíží - 83 % bez zlepšení - 17 %
3 měsíce po zahájení terapie:	pacienti bez potíží - 84 % bez zlepšení - 16 %

Dlahu + laváž:

20 pacientů (4 muži, 21 žen), věkový průměr: 53

1 měsíc po zahájení terapie:	pacienti bez potíží - 80 % pacienti bez zlepšení - 20 %
2 měsíce po zahájení terapie:	pacienti bez potíží - 87,5 % bez zlepšení - 12,5 %
3 měsíce po zahájení terapie:	pacienti bez potíží - 87,5 % bez zlepšení - 12,5 %

Pacienti bez potíží - 3 měsíce po zahájení terapie:

Šetřící režim, analgoterapie 53 %

Nákusná dlahu 75 %

Laváž 84 %

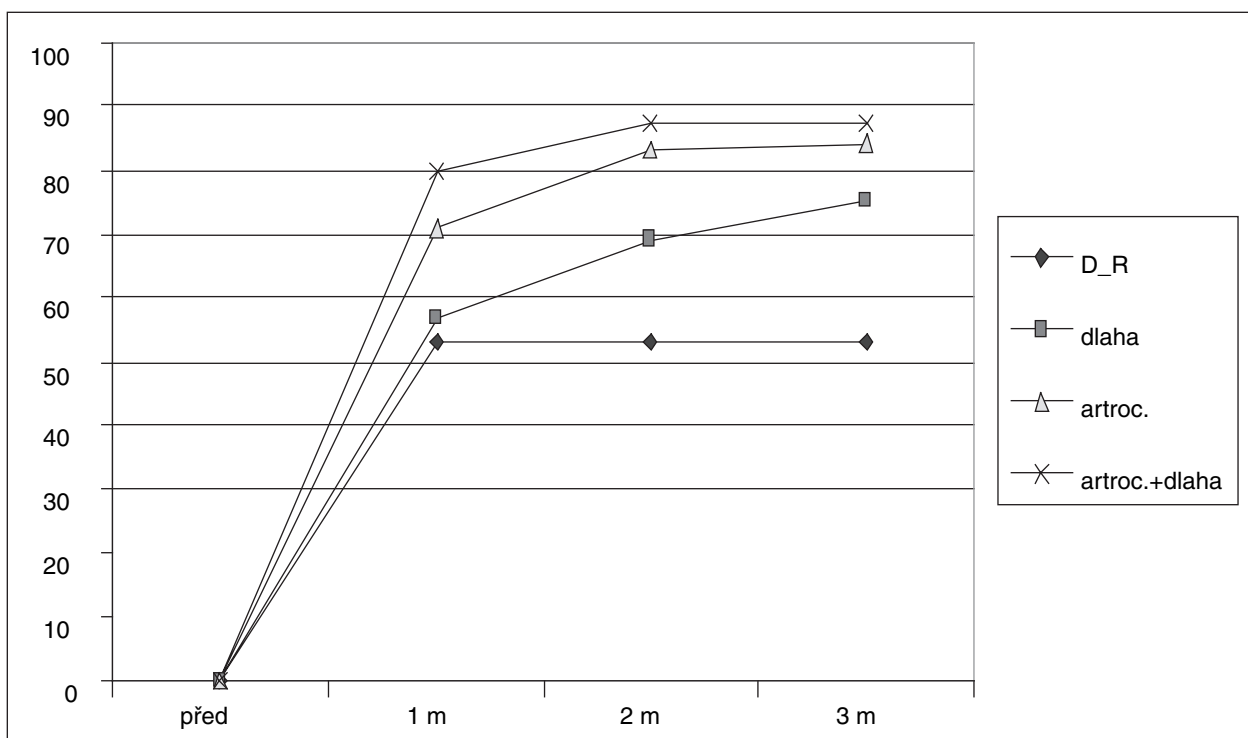
Nákusná dlahu + laváž 87,5 %

Celková úspěšnost léčby 3 měsíce po jejím zahájení:

73,8 %.

DISKUSE

Aseptický zánětlivý proces v kloubu vzniká nejčastěji v důsledku nadměrného přetěžování. Dochází k uvolňování cytokinů, které dráždí volná nervová zakončení v synovii kloubního pouzdra v retrodiskální, ke zvýšené produkci TNF alfa synoviálními buňkami, což stimuluje tvorbu dalších cytokinů (IL1, PGE2, IL6) [4]. V důsledku zánětu dochází ke změně synoviální tekutiny, což se při déletrvajících procesech projevuje degenerativními změnami kloubní chrupavky. [1, 5-8]. Hlavním klinickým příznakem je bolest, která však nemusí být jen v místě postiženého kloubu, ale může se šířit do spánku, do ucha, do krku, do horní nebo do dolní čelisti, což



Graf 1. Úspěšnost jednotlivých léčebných metod.

může být někdy problémem pro určení správné diagnózy [11].

Léčba zánětlivých onemocnění čelistního kloubu je dvojitá: [14-16]

- symptomatická (která se zaměřuje na snížení bolesti a zvýšení otevírání)
- snížení predisponujících faktorů (zejména omezení přetěžování kloubu).

Do symptomatické terapie patří v první řadě nechirurgické (konzervativní) metody:

omezení otevírání, medikace (analgetika, antiflogistika), termoterapie, svalová cvičení a nákusné dlahy.

Teprve v případě neúspěšné konzervativní terapie je doporučena chirurgická - miniinvazivní terapie (která spočívá v provedení artrocentézy, intraartikulární aplikace léčiva). [1, 5]. Jak vyplynulo z práce autora, v nechirurgické terapii je důležitým léčebným prvkem nákusná dlahy [10, 16], která snižuje přetížení na kloub, čímž omezuje působení traumatizujících faktorů, vede ke zklidnění zánětu, a tím k omezení bolesti. V práci autora byla úspěšnost po 3 měsících po zahájení terapie 75%. Pouhý šetřící režim a analgoterapie vedl ke zlepšení asi u poloviny pacientů (zlepšení po 3 měsících u 53 % pacientů).

V porovnání s konzervativními metodami byl účinek artrocentézy výraznější, již při hodnocení 1 měsíc po zahájení terapie byla úspěšnost artrocentézy 71% oproti terapii nákusnou dlahou (57%) a klidovému režim s analgoterapií (53%), stejně tak byla úspěšnost artrocentézy vyšší oproti uvedeným dvěma léčebným metodám při kontrole 3 měsíce od zahájení léčby.

Význam artrocentézy je zejména ve snížení bolesti, a to v důsledku vyplavení zánětlivých mediátorů a mediátorů bolesti v kloubu, odplavení volných částecí. Součástí laváže může být taktéž intraartikulární podání léčiv (s antiflogistickým účinkem). Úspěšnost samotné laváže je udávána nad 70 %. [5, 8, 11, 12].

Nejlépe pak v práci autora vychází léčebná metoda s užitím nákusné dlahy a artrocentézy (zlepšení u 87,5 % pacientů) - laváž kloubu vede k výraznému snížení bolesti, dlahy pak působí proti přetěžování kloubu - omezuje účinnost predisponujících faktorů. [15,17]. Jestliže řada autorů [2, 5, 7] doporučuje nejdříve konzervativní a teprve při neúspěchu chirurgickou (miniinvazivní) terapii, pak autor se domnívá, že velmi výhodné je využití artrocentézy jako prvního léčebného kroku, a to jak samotné, tak v kombinaci artrocentézy a nákusné dlahy jako prvního terapeutického kroku u pacientů s diagnózou arthritidy.

Dříve velice oblíbenou metodu léčby zánětlivých stavů - pomocí mezičelistní fixace - považuje autor vzhledem k možnostem artrocentézy za obsoletní a nevhodnou (graf 1).

ZÁVĚR


Zánětlivé stavy (artritidy) patří k častým onemocněním čelistního kloubu, užívaná léčba byla zejména konzervativní (analgetika, mezičelistní fixace, nákusná dlahy). Jak vyplynulo z práce autora, artrocentéza společně s užitím nákusné dlahy je ideálním léčebným krokem při léčbě pacientů s diagnózou arthritidy, dosahuje nejrychlejšího zlepšení stavu, stejně tak celkově nejlep-

ších výsledků ve srovnání s konzervativními metodami.

LITERATURA

1. **Barkin, S., Weinberg, S.:** Internal derangements of the temporomandibular joint: The role of arthroscopic surgery and arthrocentesis. J. Can. dent Assoc., 66, 2000, s. 199-203.
2. **Bumann, A., Lotzman, U.:** TMJ disorders and orofacial pain. The role of dentistry in a multidisciplinary diagnostic approach. Stuttgart – New York: Thieme, 2002, 360 s.
3. **Emshoff, R., Innerhofer, K., Rudisch, A., Bertram, S.:** The biological concept of „internal derangement and osteoarthritis“: A diagnostic approach in patients with temporomandibular point pain? Oral. Surg. Oral. Med. Oral. Pathol. Oral. Radiol. Endod., 93, 2002, s. 39-44.
4. **Emshoff, R., Puffer, P., Rudisch, A., Gassner, R.:** Temporomandibular joint pain: relationship to internal derangement type, osteoarthritis and synovial fluid mediator level of tumor necrosis factor. Alpha. Oral Surg Oral Med Oral Pathol. Oral Radiol. Endod., 90, 2000, s. 442-449.
5. **Gaudot, P., Jaquinet, A. R., Hugonnet, S., Heafliker, W., Richter, M.:** Improvement of pain and function after arthroscopy and arthrocentesis of the temporomandibular joint: a comparative study. J. Cranio-Maxillofac. Surgery, 28, 2000, s. 39-43.
6. **Hirjak, D., Guban, V., Zajko, J.:** Patofyziológia vnútorných porúch a osteoartrózy temporomandibulárneho kĺbu. Stomatológ, 1995; V (10), s. 293-296.
7. **Isberg, A.:** Temporomandibular joint dysfunction. a practitioner's guide. Issis Medical Media Ltd., 2001.
8. **Kurita, K.:** Initial treatment for TMJ osteoarthritis with two consecutive arthrocentesis and range of motion exercises under NSAID. Int. J. Oral. Maxillofac. Surg., 32, 2003, (Suppl. 1) s. 53.
9. **Machoň, V.:** Terapie osteoarthritis temporomandibulárního kloubu. Choroby hlavy a krku, 2006, s. 3-4, 5-8.
10. **Machoň, V.:** Užití nákusné relaxační dlahy při terapii onemocnění temporomandibulárního kloubu. Čes Stomat., 2006, 3, s. 93-97.
11. **Machoň, V., Machálka, M., Bulik, O.:** Atypická bolest v oblasti hlavy a krku. Zánětlivě degenerativní onemocnění temporomandibulárního kloubu. Čes. Neurol. a Neurochir, 2005.
12. **Nishimura, M., Segami, N., Kaneyama, K., Suzuki, T.:** Prognostic factors in arthrocentesis of the temporomandibular joint: Evaluation of 100 patients with internal derangement. J. Oral. Maxillofac. Surg., 59, 2001, s. 874-877.
13. **Nitzan, D. W., Dolwick, M. F., Martinez, G. A.:** Temporomandibular joint arthrocentesis: A simplified treatment for severe limited mouth opening. J. Oral. Maxillofac. Surg., 48, 1991, s. 1163-1167.
14. **Van Put, E.:** Relation between occlusal disorders and TMJ complains, Int. J. Oral. Maxillofac. Surg., 32, 2003, Suppl.1, s. 58.
15. **Zajko, J., Hirjak, D., Guban, V.:** Liečba bolestivých ochorení temporomandibulárneho kĺbu. Choroby hlavy a krku (Head and Neck Diseases), 11, 2002, 2, s. 9-13.
16. **Zajko, J., Satko, I., Hirjak, D.:** Liečba dysfunkcie temporomandibulárneho kĺbu nákusnou dlahou. Prakt.zubní Lék., 1990, 5, s. 151-154.
17. **Zarb, G. A., Carlsson, G. E.:** Temporomandibular disorders: osteoarthritis. J. Orofac. Pain, 13, 1999, s. 295-306.

MUDr. Vladimír Machoň
Oddělení chirurgie hlavy a krku
Nemocnice Na Homolce
Roentgenova 2
150 30 Praha 5
e-mail: machonv@seznam.cz



ORTODONTICKÝ PRŮVODCE PRAKTICKÉHO ZUBNÍHO LÉKAŘE

Magdalena Kotová

Včasně rozpoznání ortodontické vady je předpokladem volby a realizace nejvhodnějšího terapeutického postupu. Pro praktického stomatologa jsou „ortodontické diagnostické rozpaky“ častou překážkou např. pro sestavení plánu protetické rekonstrukce chrupu.

Text upozorňuje zejména na:

1. úskalí včasné diagnostiky ortodontických anomálií,
2. strategii začlenění ortodontické terapie do plánu komplexního stomatologického ošetření pacienta včetně využití implantátů,
3. často nenápadné symptomy signalizující odchylky ve vývoji stomatognátní oblasti.

Publikace, která je určena zejména praktickým zubním lékařům, je doplněna bohatou názornou obrazovou doku mentací – na 140 obrázků (z toho 47 perokreseb).

Vydalo nakladatelství Grada Publishing v roce 2006, B5, brožovaná vazba, 116 stran, cena 245,-Kč, 376,-Sk, ISBN 80-247-1305-5, kat. číslo 1516

Objednávku můžete poslat na adresu: Nakladatelské a tiskové středisko ČLS JEP, Sokolská 31, 120 26 Praha 2, fax: 224 266 226, e-mail: nts@cls.cz