

Ústní hygiena a ortodoncie – jak na to?

Tichá R., Tichý J., Böhmová H.

Stomatologická klinika LF UK a FN, Plzeň,
přednosta doc. MUDr. A. Zicha, CSc.

Souhrn

Cílem této studie bylo zjistit, do jaké míry zhoršuje nalepení fixního ortodontického aparátu možnosti ústní hygieny pacienta a shrnout jak rizika plynoucí z nedostatečné ústní hygieny a jejich dopad na tvrdé i měkké tkáně ústní dutiny, tak i metody a hygienické pomůcky, které jsou pro ortodontické pacienty prospěšné. U pacientů byla sledována ústní hygiena a krvácení gingivy použitím modifikovaných indexů PBI a API a Ortho – plak indexu. U všech pacientů se po nasazení fixního aparátu objevila vyšší krvácivost gingivy a docházelo k větší kumulaci zubního plaku na ploškách s aparátem. Rovněž některé části aparátu vedly ke zhoršení (mPBI stoupl průměrně o 13,3 bodu a OPI o 10,6 %). Po sejmutí aparátu se do 3 měsíců hodnoty mPBI u 17 % pacientů vrátily na úroveň před léčbou, u 61 % bylo nalezeno zlepšení hodnot. U hodnot mAPI byl u 22 % nalezen návrat hodnot na úroveň před léčbou, u 72 % byly nalezeny nižší hodnoty.

Klíčová slova: ústní hygiena – white spot léze – hyperplastická gingiva – fluoridace

Tichá R., Tichý J., Böhmová H.: Oral Hygiene and Orthodontia: What Kind of Approach?

Summary: The objective was to determine to what extent the attachment of fixed orthodontic appliance enables oral hygiene in the patient and to summarize possible risks ensuing from insufficient oral hygiene and their impact on hard and soft tissues of oral cavity as well as methods and hygienic agents useful for the patient. The patients were followed up as far as the oral hygiene and gingival bleeding were concerned using modified PBI and API indices, respectively and the Ortho-plaque index. Higher gingival bleeding was associated with attachment of the fixed appliance in all appliance and there was also a higher accumulation of dental plaque on the contact gingival surfaces with the preparation. Likewise, some parts of the appliance resulted in deterioration (mPBI increased by 13.3 points on the average and OPI increased by 10.6%). Three months after the removal of the appliance the mPBI values returned to the level before therapy in 17% of patients, and improvement was observed in 61% of patients. The mAPI values returned to the level before therapy in 22 and in 72% there were lower values.

Key words: oral hygiene – white spot lesion – hyperplastic gingivitis – fluoridation

Čes. Stomat., roč. 107, 2007, č. 3, s. 57–61.

ÚVOD

Ortodontická léčba může přinést estetické i funkční zlepšení chrupu, ale zároveň i zvýšené riziko vzniku zubních kazů a parodontopatií, pokud není splněna základní podmínka pro léčbu fixním aparátem – adekvátní hygiena ústní dutiny. Po nasazení fixního aparátu vzniká mnoho nových retenčních míst pro zubní plak a jeho bakterie [1, 2], proto je jeho pravidelné a správné prováděné odstraňování důležitým faktorem jak z hlediska prevence poškození tvrdých i měkkých tkání ústní dutiny během fixní ortodontické léčby [1, 3], tak i pro kvalitní výsledek léčby [4, 5].

Základními etiologickými faktory zubního kazu jsou dvě vlastnosti zubního plaku: jeho

množství a hladina mutantních streptokoků. Centrem hromadění zubního plaku a zbytků potravy jsou díky svému hrubému a členitému povrchu součásti fixního aparátu (ortodontické kroužky, zámky, oblouky – zejména kličkové, ligatury elastické i drátěné, pružinky apod.), které zároveň brání důkladnému mechanickému čištění zubů [1, 2, 3, 4, 6–15]. To vše umožňuje vznik sklovinných dekalciфикаcí a gingiválního zánětu [3, 10].

Sklovinné dekalciфикаce jsou způsobeny nerovnováhou mezi procesem demineralizace a remineralizace skloviny při dlouhodobém nedodržování adekvátní ústní hygieny a hromadění zubního mikrobiálního plaku na povrchu zubů [5, 11, 16]. Výsledkem jsou tzv. white spot léze, neboli křídové skvrny, které jsou pokládány za předstupeň

sklovinných kazů [4, 5, 10, 11]. Tyto neestetické bílé skvrny jsou způsobeny uvolňováním minerálů ze skloviny kyselinami, které jsou produkovány bakteriemi plaku. Jsou to oblasti lehce měkčí než okolní sklovina; bílý vzhled je způsoben optickým fenoménem vyvolaným ztrátou podpovrchových tkání [4, 5].

Určité zuby a zubní plošky jsou k demineralizacím vnímavější [4]. Zubní plak se hromadí nejčastěji na rozhraní sklovina – adhezivní materiál – na kompozitním povrchu, pod obloukem a pod kroužky, ze kterých se vyplavil cement [6, 10, 12]. Proto jsou demineralizace nejčastěji nalézány kolem baze zámků, zejména v oblasti mezi zámkem a gingivou [11, 12], pod kroužky a kolem jejich okrajů [10] a na místech pod obloukem [6]. Nejohroženějším místem je plocha nenaleptané vestibulární skloviny, která je pokryta kompozitní pryskyřicí a kde pryskyřice k nenaleptané sklovině pevně nelne a vytváří spáru [4].

Největší výskyt demineralizací byl nalezen v horním frontálním (15 %) a dolním distálním úseku (14 %). Nejčastěji postiženými zuby jsou horní řezáky, první moláry a dolní špičáky a premoláry [4, 6, 9]. Nejvíce citlivé ke vzniku demineralizací jsou horní postranní řezáky [17]. Horní střední řezáky bývají postiženy téměř 3x méně než řezáky postranní [4].

Během fixní ortodontické léčby vzniká i navzdory dobré ústní hygieně u většiny pacientů krátce po nasazení aparátu mírná reverzibilní forma gingivitis [18], která se však může rozvinout do chronické hyperplastické gingivitis s nepravými choboty. Reakce parodontálních tkání na nalepení fixního aparátu mohou souviset se subgingiválním hromaděním plaku, mechanickým drážděním subgingiválně rozšířeného a nesprávně přiadaptovaného ortodontického kroužku nebo cytotoxickým efektem adhezivního materiálu nebo materiálu kroužku [19].

Forsberg zkoumal vliv 2 různých způsobů fixace ortodontického oblouku k zámkům – elastických ligatur a drátěných ligatur – na kolonizaci mutantními streptokoky a laktobacily. Ve své studii dospěl k závěru, že fixace oblouku elastickými vazbami je spojena s větším množstvím plaku a mikrobů než u vazeb drátěných [2].

Svou úlohu ve zvýšené kumulaci plaku hraje kromě fixního aparátu i adhezivní materiál použitý k jeho fixaci. Přebytky kompozitního adheziva kolem baze zámků jsou kritickým místem pro kumulaci plaku díky svému drsnému povrchu a štěrbině na rozhraní kompozit – sklovina. Obvyklým místem vzniku demineralizací je právě rozhraní mezi tmelícím materiálem a sklovinou, nejčastěji gingiválně od zámků [12, 20].

Prevence poškození tvrdých a měkkých tkání dutiny ústní během fixní ortodontické léčby zahrnuje motivaci, hygienickou instruktáž pacienta

a pravidelné reinstruktáže, pravidelné kontroly ústní hygieny, profesionální čištění zubů, adekvátní domácí péči o fixní aparát, dietní poradenství a také používání fluoridů a jiných chemických činidel ovlivňujících vznik demineralizací, gingiválního zánětu a krvácení [16, 21, 22].

Ortodontická léčba přináší trvalé zlepšení ústní hygieny [23, 24]. Důvodem je, že během několik let trvající terapie kladou ortodontisté důraz na adekvátní ústní hygienu během fixní ortodontické léčby, poskytují pacientům bezprostřední odezvu na kvalitu jejich čištění, opravují jejich chyby v technice a poskytují jim podporu a motivaci [24].

PROFESIONÁLNÍ PÉČE O CHRUP PACIENTA

MOTIVACE pacienta je prvotním faktorem všech hygienických programů [17, 25, 26]. Velký význam v tomto směru mají dentální hygienisté [27].

HYGIENICKÁ INSTRUKTÁŽ se provádí individuálně v jednotlivých návštěvách. Jednou z možných metod je použití detekčního roztoku na obarvení zubního plaku [16, 25, 28]. Ještě efektivnější je profesionálně vyčistit před aplikací indikátoru jeden, nejlépe horní přední zub. Po obarvení je vidět rozdíl mezi tímto jedním zubem a zbylou částí chrupu.

PROFESIONÁLNÍ ČIŠTĚNÍ všech nánosů na zubech, ať už stomatologem, dentálním hygienistou nebo speciálně vyškoleným asistentem, je považováno za základ individuálních programů ústní hygieny. Provádí se pečlivě buď manuálně nebo mechanicky gumovým kalíškem či kartáčkem a pastou s obsahem fluoridů.

Mezi metody profesionálního čištění zubů patří rovněž AIR POLISHING SYSTEM, který používá k čištění zubních plošek abrazivní prášek (nejčastěji uhlíčitán sodný), aplikovaný prostřednictvím vodního spreje a stlačeného vzduchu [29, 30].

DOMÁCÍ PÉČE O CHRUP S FIXNÍM APARÁTEM

ZUBNÍ KARTÁČKY používané v ústní hygieně ortodontických pacientů s fixním aparátem jsou pro ruční nebo mechanické použití [25]. Variantou ručního kartáčku vyrobenou speciálně pro použití ortodontickými pacienty je kartáček s několika řadami kratších vláken uprostřed hlavy, které se vyhýbají fixnímu aparátu. Užitečným hygienickým doplňkem jsou rovněž ruční jednosvazkové kartáčky, protože se s nimi snadněji čistí oblasti kolem kroužků a zámků, pod

ortodontickým obloukem, pod pružinami a gumovými i drátěnými ligaturami. Variantou mechanického kartáčku je typ s tzv. ortodontickou hlavou [6].

K čištění fixního aparátu, vestibulárních zubních plošek a širokých aproximálních prostorů lze s výhodou používat interdentální kartáček. Díky svému tvaru a velikosti se snadno dostává pod ortodontický oblouk a jeho vlákna proniknou i do prostor v profilu ortodontického zámku.

Jiným prostředkem pro čištění aproximálních plošek zubů je klasická DENTÁLNÍ NIT, její varianta superfloss je použitelná k čištění oblastí kolem baze ortodontických zámků a je schopná dosáhnout i subgingiválního okraje kroužku [6].

FLUORIDOVÉ PREPARÁTY se v ortodoncii používají nejčastěji ve formě fluoridů aplikovaných lokálně na zuby, mezi které patří zubní pasty, ústní roztoky, gely, laky a různé stomatologické materiály, které dlouhodobě uvolňují fluoridy. Nejvíce doporučovanou formou je kombinace každodenního použití fluoridované zubní pasty a roztoku k výplachům úst. Tyto roztoky obsahují nízkou hladinu fluoridů (nejčastěji 0,025 až 0,05 % NaF), jejich používání je ale závislé na dobré spolupráci pacienta [17]. V opačném případě je vhodné dodávat fluoridy jiným způsobem, např. profesionální aplikací gelů nebo laků nebo fixací ortodontického aparátu adhezivem uvolňujícím fluoridy.

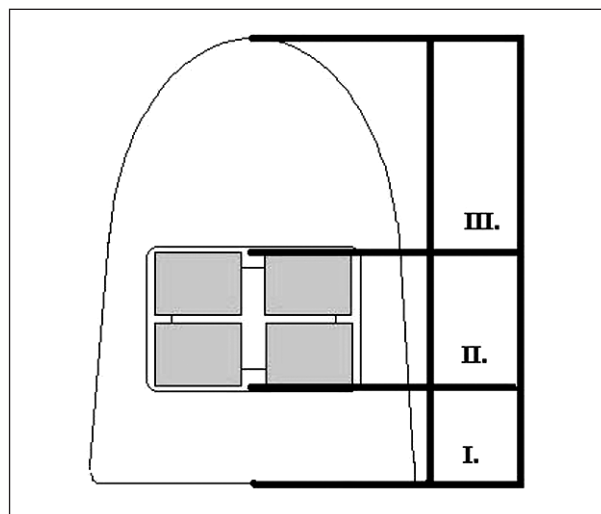
CHLORHEXIDIN je jedním z nejbezpečnějších a nejefektivnějších antiseptik [6], působí buď bakteriostaticky nebo baktericidně. Je používán ve vodném roztoku v koncentraci 0,02 % nebo 0,12 % k výplachům úst [25]. Je málo toxický, ale při dlouhodobém používání se vyskytují nežádoucí vedlejší účinky, jako je hnědočerné zbarvení zubů, kompozitních výplní, ortodontických adheziv a hřbetu jazyka, poruchy chuti ve směru pocitu hořkosti, narůstající tvorba zubního kamene a někdy také bolestivá deskvamace gingivy [6, 7, 25]. Aplikuje se ve formě ústního roztoku, gelu nebo laku a je součástí některých zubních past.

METODY

Soubor tvořilo 18 pacientů ve věku 15 – 27 let s adekvátní úrovní ústní hygieny (PBI do 15 bodů, API do 25 %).

Byla sledována ústní hygiena a změny krvácení gingivy při léčbě fixním ortodontickým aparátem a jejího eventuálního ovlivnění různými použitými součástmi fixního aparátu a pomocnými prostředky v ústní hygieně. Byly použity následující indexy: modifikovaný PBI a modifikovaný API (modifikace = hodnocení parametrů pouze vestibulárně) a Ortho – plak index (OPI).

OPI využívá k detekci plaku barvicí roztok,



Obr. 1. Schematické rozdělení korunky zubu pro hodnocení Ortho-plak indexu na 3 oblasti: okluzální – centrální – cervikální.

který se nanese na vestibulární plošky zubů s fixním aparátem, a poté se hodnotí přítomnost obarveného zubního plaku systémem ANO – NE ve 3 oblastech vestibulární zubní plošky (obr. 1). Každá oblast svůj faktor obtížnosti čištění (okluzální oblast = 1 = snadno dostupná; cervikální oblast = 2 = dostupná s určitou obtížností; centrální oblast = 3 = špatně dostupná).

Výsledný index získáme podle vzorce:

$$\text{OPI (\%)} = \frac{\text{součet hodnot z obarvených míst}}{\text{celkový počet zubů} \times 6} \times 100.$$

Stav úrovně ústní hygieny se vyhodnotí podle následujícího schématu:

- 0–30 % = výborná hygiena,
- 30–50 % = průměrná hygiena,
- nad 50 % = nedostatečná hygiena.

Časové členění studie:

- A – před zahájením fixní ortodontické léčby
- B – po nalepení fixního ortodontického aparátu
- B1 – po 1 měsíci (jednoduchý oblouk, drátěné ligatury)
- B2 – po 2 měsících (jednoduchý oblouk, drátěné ligatury)
- B3 – jednoduchý oblouk + 2 typy ligatur (1. a 3. kvadrant elastické, 2. a 4. kvadrant drátěné ligatury)
- B4 – kličkový oblouk nebo přídatné součásti (intruzní oblouk, gumové tahy, elastické řetízky, tlačné nebo tažné pružiny...) + 2 typy ligatur (viz B3)
- B(CHX) - výplachy 0, 12% roztokem chlorhexidinu po dobu 14 dnů
- B(NaF) - výplachy 0, 05 % roztokem fluoridu sodného po dobu 14 dnů
- C – po sejmutí fixního ortodontického aparátu

VÝSLEDKY

Po nasazení fixního aparátu došlo ke zhoršení krvácivosti gingivy (hodnoty mPBI stouply průměrně o 21 bodů) a k vyšší kumulaci plaku na vestibulárních ploškách zubů. K významnému vzestupu obou parametrů došlo rovněž po použití složitější konstrukce fixního aparátu, kdy mPBI stoupl průměrně o 13, 3 bodu a OPI o 10, 6 %.

Po sejmutí fixního aparátu se do 3 měsíců hodnoty mPBI u 17 % pacientů vrátily na úroveň před léčbou, u 61 % pacientů bylo nalezeno zlepšení. U hodnot mAPI byl u 22 % pacientů nalezen návrat hodnot na úroveň před léčbou, u 72 % byly nalezeny nižší hodnoty.

Po použití fluoridového roztoku byl u 78 % pacientů zaznamenán pokles krvácivosti gingivy v průměru o 16 % a u všech pacientů poklesly hodnoty OPI průměrně o 35 %. Po použití chlorhexidinového roztoku klesly u všech pacientů hodnoty mPBI v průměru o 40 %, hodnoty OPI klesly u 83 % pacientů průměrně o 22 %.

Při sledování rozdílu mezi použitím drátěných a elastických ligatur byl nalezen mírný vzestup množství zubního plaku kolem zámků přivázaných elastickými ligaturami.

DISKUSE

Výsledky této i dalších studií ukazují, že fixní aparát má vliv na snazší hromadění zubního plaku a na stav parodontu a vyžaduje důslednou ústní hygienu [1, 2, 6, 7, 18]. Výsledky ale také prokázaly, že při dodržování ústní hygieny nezpůsobuje fixní aparát trvalé poškození zubů ani parodontu, naopak může působit pozitivně změnou hygienických návyků pacienta, což se shoduje se závěry jiných studií [6, 23, 24].

Dále byl sledován vliv přítomnosti drátěných a elastických ligatur na retenci zubního povlaku a krvácivost gingivy. Nalezený mírný vzestup plaku při použití elastických ligatur částečně potvrdily nálezy Forsberga [2].

Zjištěná efektivita výplachů roztokem fluoridu nebo chlorhexidinu byla rovněž v souladu s jinými studiemi [17, 25]. Brightman popsala ve své studii větší pokles indexu plaku a gingiválního indexu při aplikaci chlorhexidinového roztoku, což mohlo být způsobeno delší dobou užívání [7].

Výsledky této i dalších studií ukazují, že fixní aparát má vliv na snazší hromadění zubního plaku a stav parodontu [1, 2, 7, 18]. Nicméně dodržováním určitých zásad ze strany lékaře i pacienta je možné riziko vzniku demineralizací a parodontopatií výrazně snížit.

LITERATURA

1. **Sengun, A., Sari, Z., Ramoglu, S. I., Malkoc, S., Duran, I.:** Evaluation of the dental plaque pH recovery effect of a xylitol lozenge on patients with fixed orthodontic appliances. *Angle Orthodont.*, 74, 2004, č. 2, s. 240-244.
2. **Forsberg, C. M., Brattström, V., Malmberg, E., Nord, C. E.:** Ligation wire and elastomeric rings: two methods of ligation, and their association with microbial colonization of *Streptococcus mutans* and *Lactobacilli*. *Eur. J. Orthodont.*, 13, 1991, č. 5, s. 416-420.
3. **Hickman, J., Millett, D. T., Sander, L., Brown, E., Love, J.:** Powered versus manual tooth brushing in fixed appliance patients: A short term randomized clinical trial. *Angle Orthodont.*, 72, 2002, č. 2, s. 135-140.
4. **Gorelick, L., Geiger, A. M., Gwinnett, A. J.:** Incidence of white spot formation after bonding and banding. *Amer. J. Orthodont.*, 81, 1982, č. 2, s. 93-98.
5. **Ogaard, B., Rolla, G., Arends, J.:** Orthodontic appliances and enamel demineralization. Part 1. Lesion development. *Amer. J. Orthodont. Dentofacial Orthop.*, 94, 1988, č. 1, s. 68-73.
6. **Heintze, S. D., Jost-Brinkmann, P. G., Finke, Ch., Miethke, R. R.:** Oral health for the orthodontic patient. Illinois: Quintessenz Publishing Co, Inc, 1999.
7. **Brightman, L. J., Terezhalmay, G. T., Greenwell, H., Jacobs, M., Enlow, D. H.:** The effects of a 0.12% chlorhexidine gluconate mouthrinse on orthodontic patients aged 11 through 17 with established gingivitis. *Amer. J. Orthodont. Dentofacial Orthop.*, 100, 1991, č. 4, s. 324-329.
8. **Diamanti-Kipiotti, A., Gusberti, F. A., Lang, N. P.:** Clinical and microbiological effects of fixed orthodontic appliances. *J. Clin. Periodontol.*, 14, 1987, č. 6, s. 326-333.
9. **Ogaard, B.:** Prevalence of white spot lesions in 19-year-olds: A study on untreated and orthodontically treated persons 5 years after treatment. *Amer. J. Orthodont. Dentofacial Orthop.*, 96, 1989, č. 5, s. 423-427.
10. **Mizrahi, E.:** Enamel demineralization following orthodontic treatment. *Amer. J. Orthodont.*, 82, 1982, č. 1, s. 62-67.
11. **O'Reilly, M. M., Featherstone, J. D. B.:** Demineralization and remineralization around orthodontic appliances: An in vivo study. *Amer. J. Orthodont. Dentofacial Orthop.*, 92, 1987, č. 1, s. 33-40.
12. **Gwinnett, A. J., Ceen, R. F.:** Plaque distribution on bonded brackets: A scanning microscope study. *Amer. J. Orthodont.*, 75, 1979, č. 6, s. 667-677.
13. **Gelgör, I. E., Büyükyilmaz, T.:** A practical approach to white spot lesion removal. *World J. Orthodont.*, 4, 2003, č. 2, s. 152-156.
14. **Miwa, H., Miyazawa, K., Goto, S., Kondo, T., Hasegawa, A.:** A resin veneer for enamel protection during orthodontic treatment. *Eur. J. Orthodont.*, 23, 2001, č. 6, s. 759-767.
15. **Shannon, I. L.:** Prevention of decalcification in orthodontic patients. *J. Clin. Orthodont.*, 15, 1981, č. 10, s. 694-706.
16. **Zimmer, B.:** Empfehlungen für eine erfolgreiche Entmineralisierungsprophylaxe bei der Behandlung mit fest-sitzenden Geräten. *Kieferorthop.*, 18, 2004, s. 107-115.
17. **Geiger, A. M., Gorelick, L., Gwinnett, A. J., Griswold, P.G.:** The effect of a fluoride program on white spot formation during orthodontic treatment. *Amer. J. Orthodont. Dentofacial Orthop.*, 93, 1988, č. 1, s. 29-37.
18. **Boyd, R. L., Baumrind, S.:** Periodontal consideration in the choice between banded or bonded molars in adults and adolescents. *Angle Orthodont.*, 62, 1992, č. 2, s. 117-126.

19. **Sadowsky, P. L., BeGole, E. A.:** Long-term effects of orthodontic treatment on periodontal health. *Amer. J. Orthodont.*, 80, 1981, č. 2, s. 156-172.
20. **Sukontapatipark, W., El-Agroudi, M. A., Selliseth, N. J., Thunold, K., Selvig, K. A.:** Bacterial colonization associated with fixed orthodontic appliances. A scanning electron microscopy study. *Eur. J. Orthodont.*, 23, 2001, č. 5, s. 475-484.
21. **Zimmer, B.:** Systematic decalcification prophylaxis during treatment with fixed appliances. *Fortschr. Kieferorthop.*, 60, 1999, č. 3, s. 205-214.
22. **Hind, V.:** Fluoride Mouthrinses. *Brit. J. Orthodont.*, 26, 1999, 26, č. 3, s. 242-243.
23. **Kamínek, M.; Štefková, M.:** Ortodoncie I. Olomouc, Univerzita Palackého v Olomouci, 2001.
24. **Feliu, J. L.:** Long-term benefits of orthodontic treatment on oral hygiene. *Amer. J. Orthodont. Dentofacial Orthop.*, 82, 1982, č. 6, s. 473-477.
25. **Kilian, J.:** Základy preventivní stomatologie. Praha, Karolinum, 1996.
26. **Loos, B., Claffey, N., Crigger, M.:** Effects of oral hygiene measures on clinical and microbiological parameters of periodontal disease. *J. Clin. Periodontol.*, 15, 1988, č. 4, s. 211-216.
27. **Mandall, N. A.; Read, M. J. F.:** The effectiveness and efficiency of hygienists in carrying out orthodontic auxiliary procedures. *J. Orthodont.*, 26, 1999, č. 3, s. 229-232.
28. **Heintze, S. D., Jost-Brinkmann, P. G., Loundos, J.:** Effectiveness of three different types of electric toothbrushes compared with a manual technique in orthodontic patients. *Amer. J. Orthodont. Dentofacial Orthop.*, 110, 1996, č. 6, s. 630-638.
29. **Gerbo, L. R.; Barnes, C. M.; Leinfelder, K. F.:** Applications of the air-powder polisher in clinical orthodontics. *Amer. J. Orthodont. Dentofacial Orthop.*, 103, 1993, č. 1, s. 71-73.
30. **Barnes, C. M., Russell, C. M., Gerbo, L. R., Wells, B. R., Barnes, D. W.:** Effects of an air-powder polishing system on orthodontically bracketed and banded teeth. *Amer. J. Orthodont. Dentofacial Orthop.*, 97, 1990, č. 1, s. 74-81.

*MUDr. Radka Tichá
Raisova 11
301 00 Plzeň*

ABSTRAKTA

Přežívání pacientů pro superradikálních resekcí zhoubných nádorů v oblasti hlavy a krku a krytí volným lalokem

Molitor M., Dražan L., Veselý J., Kostřica R., Hložek J.

Oddělení plastické a estetické chirurgie FN Olomouc
Klinika plastické a estetické chirurgie FN u sv. Anny Brno
Klinika ORL a chirurgie hlavy a krku FN u sv. Anny Brno
Abstract, X. olomoucké onkologické dny (8.–9. 2. 2007)

Cílem chirurgické léčby zhoubných nádorů hlavy a krku je odstranit nádor, ošetřit spádový lymfatický systém a zrekonstruovat defekt. Chirurgická léčba je zásadní minimálně ve 2/3 případech solidních nádorů v oblasti hlavy a krku. Superradikální resekce tumorů v oblasti hlavy a krku s krytím defektů volným lalokem jsou prováděny z důvodu odstranění rozsáhlého nádoru a vyléčení pacienta, nebo alespoň prodloužení života s vyhovující kvalitou. V přednášce jsme zpracovali soubor 109 pacientů s touto operací z hlediska dlouhodobého (pětiletého) přežívání.

V našem souboru je pětileté přežívání u kůže obličeje 51%, nosu a paranazálních dutin 50%, rtů a ústní dutiny ústní 13%, laryngu 17% a faryngu 0%. Většina pacientů byla ve stadiu III a IV, nebo se jednalo o úporně recidivující nádory nižších stadií.

Rozsáhlý chirurgický výkon s krytím volným lalokem je jednoznačně přínosný pro pacienty s novotvarem kůže obličeje a nosní dutiny a dutin paranazálních. U ostatních lokalit je nutno chirurgický výkon zvážit z hlediska kvality života a délky přežívání pacientů.

Paliativní výkony pro zlepšení kvality života pacientů s orofaciální malignitou

Zálešák B., Brázda A.

OPECh FN Olomouc
Klinika ÚČOCH LF UP a FN Olomouc
Abstract, X. olomoucké onkologické dny (8.–9. 2. 2007)

Radikální resekce a následná rekonstrukce defektu je optimálním řešením z hlediska dlouhodobé prognózy. Ne všichni pacienti ovšem mohou nebo chtějí podstoupit takto radikální výkon. Ulcerace tumoru se všemi důsledky je logickým důsledkem tohoto „(ne)postupu“. Pacient je v této fázi již zařazen do kategorie inoperabilní a dožívá s výrazně sníženou kvalitou života. Neradikální operace, redukce tumoru s rekonstrukcí kožního krytu, umožní těmto pacientům důstojné dožití s úmrtím na jinou komorbitu. Autoři prezentují možnosti chirurgické intervence na malé skupině pacientů.