

Cementované a šroubované náhrady při ošetření defektů chrupu implantáty

Šimůnek P.¹, Dostálová T.¹, Foltán R.²

¹Dětská stomatologická klinika 2. LF UK a FN Motol, Praha,
přednostka prof. MUDr. T. Dostálová, DrSc., MBA

²Stomatologická klinika 1.LF UK a VFN Praha,
přednostka prof. MUDr. J. Mazánek, DrSc.

Věnováno k významnému životnímu jubileu prof. MUDr. Evy Rozkocové, DrSc.

Souhrn

Fixní náhrady mohou být k implantátům připojeny pomocí spojovacích dílů, tzv. abutmentů, a to malými šroubky nebo tmelením. Jinou možností je připojení náhrady šroubky přímo k implantátům, tedy bez abutmentů. Rozhodnutí, který způsob fixace zvolit, je na ošetřujícím lékaři. Výše uvedené postupy mají své výhody i nevýhody a řadu omezení. Jejich znalost je však důležitá pro sestavení plánu léčby a návrhu dlouhodobě stabilní a funkční zubní náhrady.

Klíčová slova: dentální implantáty – abutment – šroubované náhrady – cementované náhrady

Šimůnek P., Dostálová T., Foltán R.: Cement-retained and Screw-retained Implant-supported Protheses in Treatment of Dental Arch Defects

Summary: Fixed dentures could be connected to implants by abutments, through tightening of small screws or cementation. Another option is the direct screw connection without abutments. Dentist should decide which method of connection is appropriate for a given situation. Knowledge of advantages, disadvantages and limitations of methods above is important for treatment plan and design of stable and functional denture.

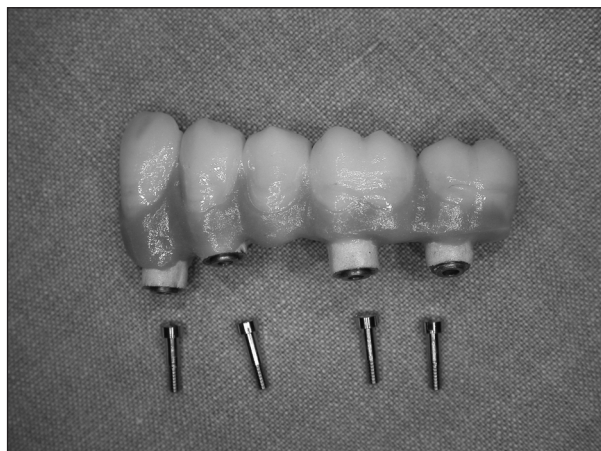Key words: dental implants – abutment – screw-retained dentures – cement-retained dentures

Čes. Stomat., roč. 107, 2007, č. 3, s. 51–56.

ÚVOD

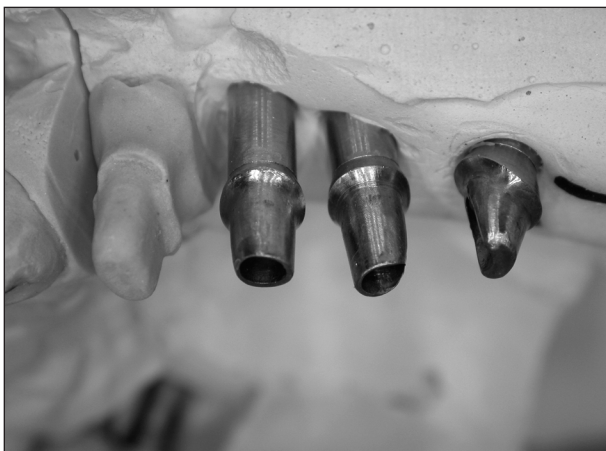Ošetření defektu chrupu zubní náhradou nesenou implantáty dnes představuje jednu ze základních metod ošetření v protetice. Protože se často jedná o komplikovaný, dlouhodobý a nákladný postup, vyvstává řada důležitých otázek týkajících se použitých materiálů, technik a technologií v klinické praxi.

Jednou z nich je i způsob připevnění fixní zubní náhrady k implantátům. Korunkové a můstkové náhrady chrupu mohou být k implantátům připojeny přímo – fixace velkým šroubkem (obr. 1) anebo nepřímo prostřednictvím abutmentů (cementace (obr. 2, obr. 3) nebo fixace malým šroubkem (obr. 4, obr. 5). Abutmenty jsou továrně vyráběné prefabrikáty a představují jakýsi spojovací díl mezi implantátem a náhradou (protetický pilíř).

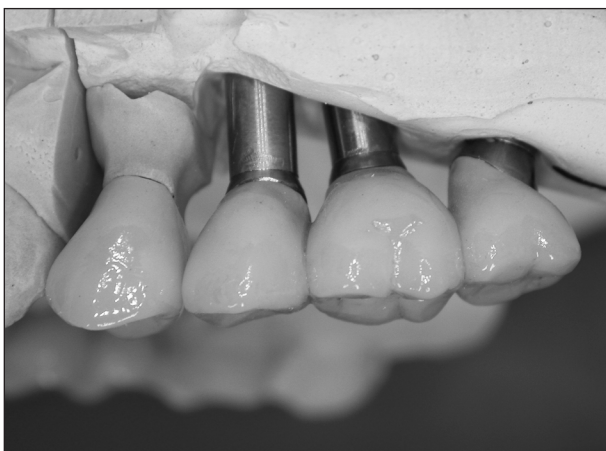


Obr. 1. Šroubovaná suprastruktura pro přímé spojení s implantáty.

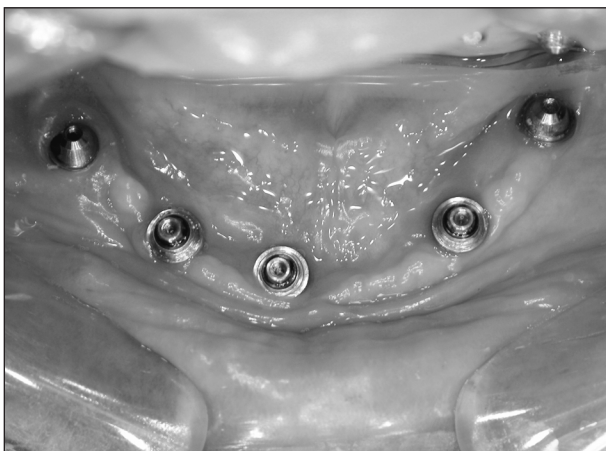V literatuře je popsáno jen velmi málo o srovnání způsobů upevnění náhrady na implantáty. Přehledný referát posuzující některé výhody



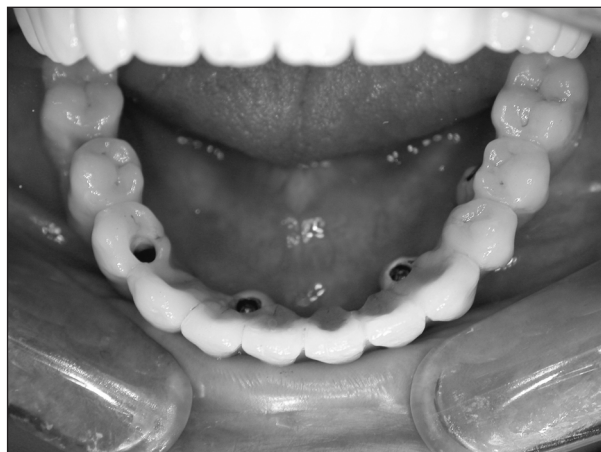
Obr. 2. Pracovní model se třemi upravenými abutmenty na replikách implantátů.



Obr. 3. Tentýž pracovní model s trojblokem metalokeramických korunek a samostatnou korunkou v místě 24.



Obr.4. Abutmenty pro šroubovanou suprastrukturu připojené k pěti implantátům v bezzubé dolní čelisti.



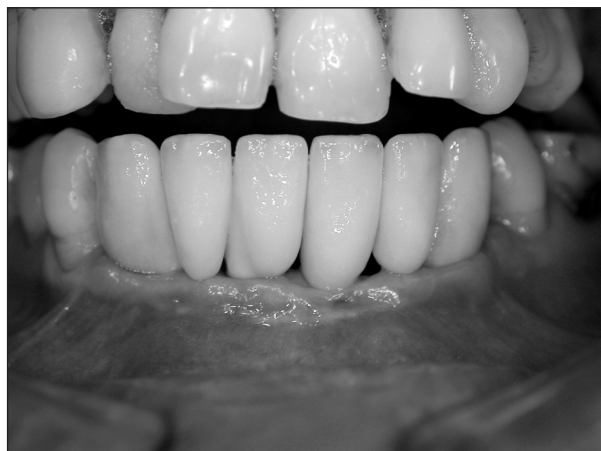Obr.5. Metalokeramický můstek připojený šroubky.

a nevýhody zvoleného způsobu fixace shrnul ve svém přehledu Michalakis a kol. [1]. Oba způsoby připevnění, tedy šroubované a cementované náhrady, hodnotil z hlediska následujících faktorů: snadnosti zhotovení a nákladů na ošetření, pasivní přesnosti konstrukce, retence náhrady, stability okluzního povrchu, estetiky, způsobu odevzdání a možnosti opětovného sejmutí náhrady.

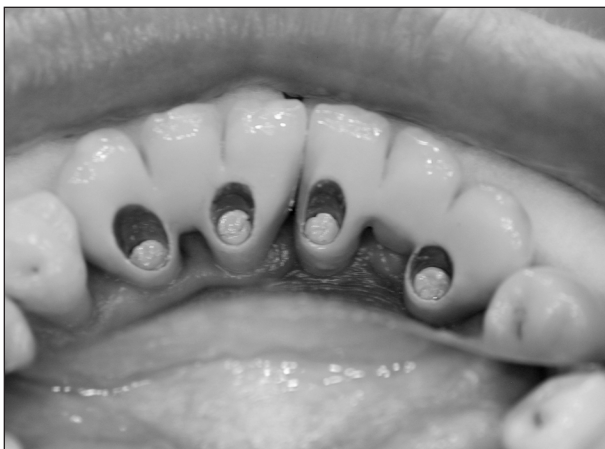Cílem tohoto sdělení bylo podat podobný přehled technik s přihlédnutím k některým odlišným klinickým aspektům a současně vyvolat diskusi ohledně možného dopadu způsobu připevnění náhrady na její stabilitu a dlouhodobou funkci.

Spojení implantátů a protetické náhrady bez abutmentů

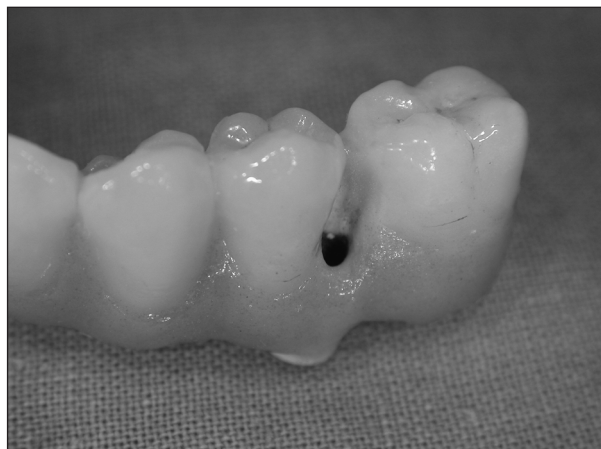V současné době se stále více uplatňuje přímé napojení náhrady na implantáty bez abutmentů, a to v široké škále indikací (korunkové náhrady, krátké můstky, úplné náhrady chrupu). Šroubo-



Obr. 6. Metalokeramický můstek přímo připojený k implantátům v místě 33, 31, 41 a 43.



Obr. 7. Vstupy pro velké šroubky jsou z orální strany a uzavírají se gutaperčou a kompozitní pryskyřicí.



Obr. 8. Vstupní otvor pro fixační šroubek umístěný vestibulárně mezi 35 a 36.

vanou suprastrukturu je možno v budoucnu kdykoli sejmout a opětovně připojit (obr. 6, obr. 7).

Lewis v roce 1988 byl první, kdo popsal novou techniku zhotovení náhrady připojené přímo na implantáty *Brånemark System*, bez použití tradičních transmukózních cylindrických abutmentů, a to z důvodu omezeného vertikálního prostoru mezi čelistmi [2].

Dalším praktickým důvodem, proč zvolit tento způsob zvláště u náhrad ve frontálním úseku chrupu, je nedostatek sliznice pokrývající implantát z vestibulární strany (1,5 mm a méně). Okraj korunkové náhrady v tomto případě nasedá na okraj implantátu.

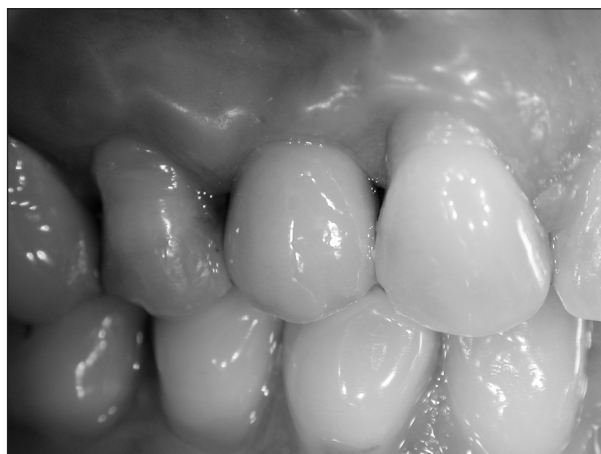Tento typ spojení má ale řadu omezení i nevýhod. Limitujícími faktory jsou zejména nepříznivý vestibulární sklon implantátu, což bývá zejména u náhrad řezáků pravidlem. Vstupní otvor pro šroubek umístěný na vestibulární ploše náhrady lze tolerovat jen v málo případech. U bezzubé čelisti je to v úrovni růžové části náhrady či umělé papily, v postranních úsecích může zasahovat i na vestibulární plochu umělého zubu (obr. 8). Dalším limitem je velká tloušťka sliznice nad implantáty (4 mm a více), která může bránit snadnému a pečlivému dosazení náhrady. Při ordinačních fázích pracovního postupu je obvykle nutná důkladná hygiena vnitřního závitů implantátu, kde mohou být zbytky koagul, popř. měkkých tkání. Rovněž otiskovací fáze, manipulace s konstrukcí, vlastní náhradou a opakované snímání a nasazování provizoria není pro pacienta v těchto případech zcela bezbolestné.

Mezi některé nevýhody těchto řešení bývá uváděn i nedostatek dlouhodobých klinických zkušeností, neboť abutment měl plnit i úlohu jakéhosi nárazníku v přenosu sil při funkci náhrady. Při tomto způsobu spojení je dále velmi náročná laboratorní fáze zhotovení konstrukce a její přesný dosed.

Nepřímé spojení – tmelení

Cementované náhrady se v mnoha případech staly ošetřením volby pro pacienty s implantáty (obr. 9). Definitivní náhrada je cementována na upravené abutmenty stejným způsobem, jako je tomu při fixaci můstku na obroušené zubní pahýly. V současnosti je k dispozici řada prefabrikovaných abutmentů určených pro cementování náhrady, jsou preparovatelné a vyrobené z titanu nebo z pevné keramiky. Někteří prodejci rovněž nabízejí výrobu abutmentů podle počítačové analýzy z modelu situace. Tyto abutmenty mohou být navíc při zkoušce v ústech přibroušeny tak, aby se přizpůsobily změnám měkkých tkání. Preparaci těchto abutmentů je nutno provádět při důkladném chlazení a přerušovaně z důvodu kumulace tepla. K implantátům jsou fixovány pomocí velkých šroubků, dotažením momentovým klíčem je vytvořeno požadované spojení obou prvků v jeden celek.

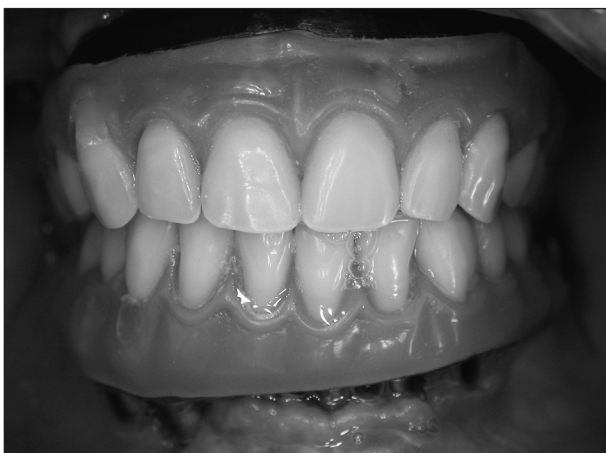Výroba cementované náhrady je v porovnání



Obr. 9. Metalokeramická korunka 14 po cementování na abutment.

s náhradou šroubovanou jednodušší, jelikož je v podstatě použit podobný postup jako u konvenčních náhrad a v zásadě není potřeba podrobného školení pro zubního technika.

Z praktického hlediska je vhodný tento způsob připevnění u jednotlivých korunkových náhrad a krátkých můstků. V případě ošetření bezzubé čelisti s větším počtem implantátů je vhodný pouze tehdy, není-li příliš velká divergence implantátů a dále pokud není nutno nahrazovat chybějící část alveolárního výběžku (růžová keramika nebo plast (obr. 10). Faktem je, že abutmenty pro cementaci musí mít zachovanou určitou výšku a sklon stěn podobně jako při preparaci zubních pilířů, aby nedošlo k uvolnění náhrady při funkci. Proto je suprastruktura celkově objemnější a zabírá více místa zejména na orální straně v porovnání s náhradou šroubovanou.



Obr. 10. Výlučně šroubované suprastruktury u značně pokročilé atrofie alveolárních výběžků.

Velikost kónusu je faktor, který výrazně postihuje retenční schopnost u cementované práce. Jorgensen si ověřil, že pro preparaci na korunku je ideální konus 6° . Jeho studie ukázala, že hodnota 15° poskytuje cca 1/3 původní retence a u 25° je dokonce snížena o 75 % v porovnání se 6° kónusem [3]. Řada výrobců zhotovuje své abutmenty s kónusem 6° . Dosáhneme tím až trojnásobně vyšší retence v porovnání s kotvením na přirozených zubech, neboť většina stomatologů preparuje zubní pilíře na konus mnohem větší než 6° [4].

Cementy používané pro tmelení klasických korunek a můstků jsou buď definitivní nebo provizorní. Definitivní cementy se používají pro zvýšení retence a poskytují dobré pečetění okrajů náhrady. Při tmelení fixní náhrady na abutmenty je možno použít zinkfosfátový, skloionomerní či kompozitní cement.

U šroubované suprakonstrukce je pro ověření přesnosti dosednutí na implantáty před závěrečným dotažením šroubků někdy vyžadován kon-

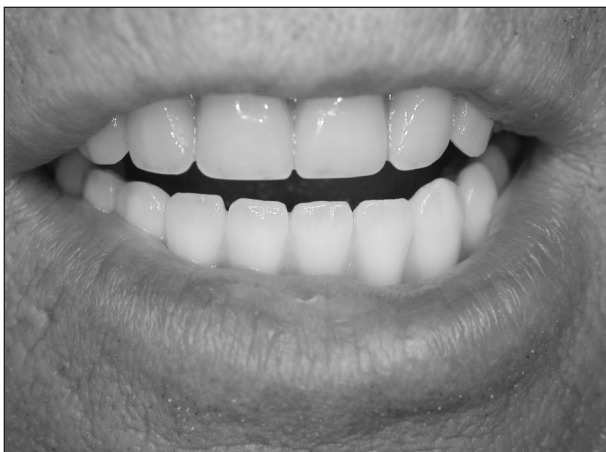trolní rentgenový snímek. U cementovaných náhrad je kromě kontrolního snímku zapotřebí pečlivě odstranit přebytky tmelícího cementu. Tato procedura může mít kritické následky pro periimplantální tkáň. Jak publikoval Waerhaug u přirozených zubních pilířů hrubý povrch cementu v subgingivální oblasti zvyšuje akumulaci plaku [5]. U implantátu mohou zbytky cementu vést k periimplantitidě spojené s otokem, bolestí, prohloubením sulku, krvácením a/nebo exsudací při sondáži a rentgenologicky prokazatelným úbytkem kosti [6]. Odstranění přebytků cementu není jednoduché, zejména pokud jsou okraje náhrady zanořeny pod úroveň sliznice. Toto ukázal Agar, že zde obvykle zůstává decentní množství cementu, pokud jsou okraje zanořeny obvyklých 1,5 až 3,0 mm submukózně [7]. Lékař by měl pozvat pacienta ke kontrolní návštěvě nejpozději do týdne po odevzdání náhrady, kdy lze detekovat případné časné změny či reakce periimplantálních tkání, za kterými mohou být skryta rezidua ponechaného cementu.

Hlavní nevýhodou cementovaných náhrad je jejich obtížná odstranitelnost. Ačkoli je nutnost sejmutí zdaleka méně častá pro značně vyšší procento úspěšnosti dnešních implantátů, potřebu sejmutí pevné náhrady v budoucnu nelze přehlížet. Z tohoto důvodu někteří autoři doporučují používat ke tmelení v implantologické protetice provizorní cementy. Z hlediska dlouhodobého použití v ústech však tyto cementy nejsou stálé, v prostředí dutiny ústní se rozpouštějí a s časem klesá retence náhrady. Z vlastních klinických zkušeností je možno konstatovat, že při použití provizorního cementu u korunkových náhrad a krátkých můstků sejmutí možné je, u rozsáhlých náhrad spíše pokud jsou abutmenty kratší a zbroušeny do většího kónusu.

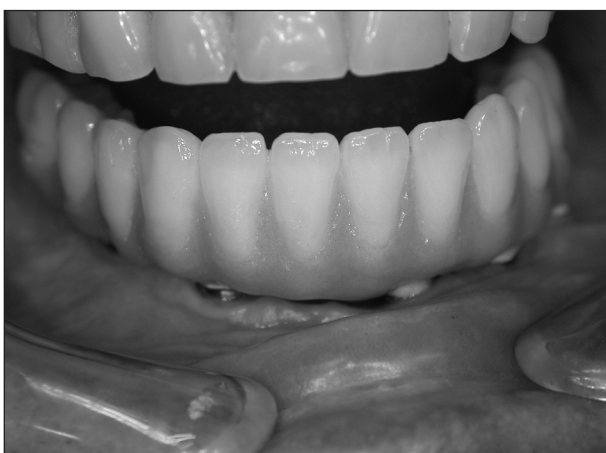Nepřímé spojení – šroubovaná suprastruktura

Připojení náhrady k abutmentům pomocí šroubků představuje klasický koncept ošetření (obr. 11, obr. 12). Taková suprastruktura stejně jako v případě přímého spojení může být kdykoli v budoucnu relativně jednoduše sejmuta a opětovně připevněna. Po sejmutí náhrady je navíc možná detailní kontrola stavu implantátů, abutmentů a okolních tkání (obr. 13).

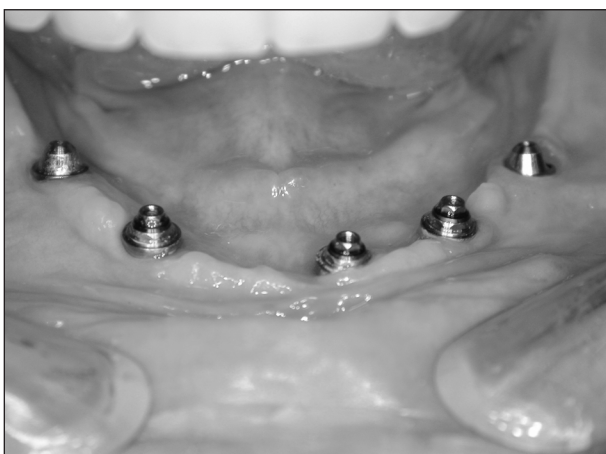V porovnání s cementovanými pracemi je však pracovní postup u šroubované náhrady obtížnější, zvláště pro náročné zhotovení dosedu na abutmenty implantátů, podobně jako je tomu u přímého spojení. Řada autorů poukazuje na to, že i nepřesná konstrukce nemusí nutně znamenat ztrátu implantátu. Na druhou stranu je zde však v takovém případě zjevně vyšší riziko např. uvol-



Obr. 11. Metalokeramický můstek v bezzubé dolní čelisti – obnažení „bílé“ části při úsměvu.



Obr. 12. Můstek z obr. 11 při prohlídce – obnažení „růžové“ části a abutmentů.



Obr. 13. Pacient z obr. 11 – stav po sejmutí šroubované suprastruktury.

ňování či zlomení fixačního protetického šroubku [8].

Další nevýhodou šroubovaného typu náhrady na abutmenty jsou nároky na vertikální prostor v postranních úsecích, neboť protetické šroubky

jsou stejně jako šrouby abutmentů dotahovány pomocí momentového klíče a ten je potřeba nasadit v ose závitů.

Okluze je dalším faktorem, který ovlivňuje výběr šroubované nebo cementované náhrady. V ideální situaci při náhradě postranního zubu by měl být implantát umístěn do oblasti centrální jamky kvůli axiálnímu zatížení. Šíře horních premolárů je ve směru vestibuloorálním cca 9 mm, zatímco u horních prvních a druhých molárů je tento rozměr cca 11 mm [9]. Okluzní ploška premolárů má průměr 4,5 mm a u molárů 5-6 mm. Hlavička šroubku má průměr 3 mm, takže průměr štolky pro tento šroubek musí být více než 3 mm. Tyto 3 mm představují 50 % okluzní plošky molárů a více než 50 % okluzní plošky premolárů [10]. Ve výsledku se může stát, že dosažení ideálních okluzních kontaktů u šroubované náhrady není možné, protože vstupní otvory pro šroubky zaujímají velkou část okluzní plochy. Vytvoření optimálních okluzních kontaktů je pak na kompozitní pryskyřici, která se obvykle používá k uzavření těchto vstupních otvorů. Na druhou stranu, jak dokumentovali Ekfeldt a Iilo, tento kontakt nemá dlouhodobou stabilitu, zejména pokud je v protilehlé čelisti keramická náhrada [11]. U cementovaných náhrad je naopak možné vytvořit ideální okluzní kontakt a tento zůstává dlouhodobě stabilní.

V této souvislosti je nutno zmínit i fakt, že vstupy pro šroubek jsou neestetické. Řada autorů z tohoto důvodu upřednostňuje cementované práce. Využití kompozit s opakéry pro uzavírací výplně jistě může snížit šedavé zbarvení, ale velmi zřídka se to povede zcela. Většina pacientů však hodnotí uzávěry vstupů v oblasti premolárů a molárů pozitivně a nevnímá je jako neestetický prvek.

ZÁVĚR

Autoři sdělení netrvají na zvýhodňování jednoho typu náhrady před druhým, ale posuzují výhody a nevýhody šroubovaných a cementovaných náhrad. Ošetřující lékař by měl zejména zohlednit omezení a nevýhody každého z těchto typů a zvolit ten nejlepší pro danou klinickou situaci.

Šroubované náhrady jsou v literatuře dobře zdokumentovány a jsou s úspěchem používány při ošetření zcela bezzubých čelistí [12]. Při ošetření menších defektů chrupu, např. zkráceného zubního oblouku či mezery, se stále více uplatňuje cementování suprakonstrukcí, i když tento postup nemá v literatuře tak bohatou historii [13]. Výjimečné postavení v tomto směru představují korunkové náhrady, které se až na výjimky na umělé pilíře (abutmenty) cementují. Hlavní předností trendu cementování fixních náhrad na

implantáty je estetika a stabilita okluze a jednodušší zhotovení pasivně dosedající konstrukce.

Práce vznikla za podpory projektu IGA MZ ČR 8104-3.

LITERATURA

1. **Michalakis, K. X., Hirayama, H., Garefis, P. D.:** Cement-retained versus screw-retained implant restoration: A critical review. *Int. J. Oral Maxillofac. Implants*, 18, 2003, s. 719-728.
2. **Lewis, S., Beumer, J., Hornburg, W., Moy, P.:** The „UCLA“ abutment. *Int. J. Oral Maxillofac. Implants*, 3, 1988, s. 183-189.
3. **Jorgensen, K. D.:** The relationship between retention and convergence angle in cemented veneer crowns. *Acta Odontol. Scand.*, 13, 1955; s. 35-40.
4. **Eames, W. B., O'Neal, S. J., Monteiro, J., Miller, C., Roan, J. D., Cohen, K. S.:** Techniques to improve the seating of castings. *J. Am. Dent. Assoc.*, 96, 1978, s. 432-437.
5. **Waerhaug, J.:** The effects of rough surfaces upon gingival tissues. *J. Dent. Res.*, 35, 1956, s. 323-325.
6. **Pauletto, N., Lahiffe, B. J., Walton, J. N.:** Complications associated with excess cement around crowns on osseointegrated implants: a clinical report. *Int. J. Oral Maxillofac. Implants*, 14, 1999, s. 865-868.
7. **Agar, J. R., Cameron, S. M., Hughbanks, J. C., Parker, M. H.:** Cement removal from restorations luted to titanium abutments with simulated subgingival margins. *J. Prosthet. Dent.*, 78, 1997, s. 43-47.
8. **Albrektsson, T.:** A multicenter report on osseointegrated oral implants. *J. Prosthet. Dent.*, 60, 1988, s. 75-84.
9. **Kraus, B. S., Jordan, R. E., Abrams, L.:** Dental anatomy and occlusion. Baltimore: Williams&Wilkins, 1969, s. 61-110.
10. **Hebel, K. S., Gajjar, R. C.:** Cement-retained versus screw-retained implant restoration: achieving optimal occlusion and esthetics in implant dentistry. *J. Prosthet. Dent.*, 77, 1997, s. 28-35.
11. **Eckfeldt, A., İilo, G.:** Occlusal contact wear of prosthodontic materials. An in vivo study. *Acta Odontol. Scand.*, 46, 1988, s. 159-169.
12. **Brånemark P. I., Svensson, B., van Steenberghe, D.:** Ten-year survival rates of fixed prostheses on four or six implants ad modum Brånemark in full edentulism. *Clin. Oral Implants Res.*, 6, 1995, s. 227-231.
13. **Singer A., Serfaty V.:** Cement-retained implant-supported fixed partial dentures: a 6-month to 3-year follow up. *Int. J. Oral Maxillofac. Implants*, 11, 1996, s. 645-649.

*MUDr. Petr Šimůnek
Dětská stomatologická klinika FNM
V Úvalu 84
150 06 Praha 5 - Motol*

ABSTRAKTA

BLEL a chirurgická léčba

Poruban D., Galbavý Š., Longauerová I.
Stomatologická klinika LF UK a OÚSA, Bratislava
Abstract, X. olomoucké onkologické dny (8.–9. 2. 2007)

Autori uvádějí klinické jednotky súvisiace s BLEL a na súbore pacientov dokumentujú problematiku diagnostiky a chirurgickej liečby. Zaoberajú sa tiež racionálnym algoritmom vyšetrení a efektom chirurgickej liečby spolu s hodnotením jej komplikácií a následkov.

Paravasální aplikace cytostatik – noční můra pacientů a zdravotníků

Zálešák B.
OPECh FN Olomouc
Abstract, X. olomoucké onkologické dny (8.–9. 2. 2007)

Paravasální aplikace cytostatik je nepříjemnou komplikací agresivní chemoterapie. Lokálně toxické koncentrace a současně systémové podávání vede ke vzniku nekrotických a torpidních, nehojících se defektů. Dochází k expozici šlach a jiných struktur s jejich následnou nekrotizací. Výrazná bolestivost brání rehabilitaci bezprostředně nepostížených struktur a chronický otok dále zhoršují funkční výsledky.

Přes obecně známou skutečnost, že tyto defekty jsou spontánně nezhoditelné, jsou tito pacienti dlouhodobě léčeni lokálními převazy a k plastickému chirurgovi přicházejí pozdě a spíše náhodně. Včasná, radikální nekrektomie a bezprostřední krytí zdravou tkání přináší nejlepší výsledky. Autoři se zamýšlejí nad příčinami zpoždění adekvátní terapie a prezentují výsledky malého souboru pacientů, u nichž byly využity regionální laloky.