

Extraartikulární posttraumatická ankylóza (Kazuistické sdělení)

Zbořil V.¹, Pazdera J.¹, Novotný J.²

¹Klinika ústní, čelistní a obličejové chirurgie LF UP a FN, Olomouc,
přednosta prof. MUDr. J. Pazdera, CSc.

²Radiodiagnostické oddělení VN, Olomouc,
primář MUDr. J. Novotný

Souhrn

Autoři demonstrují případ extraartikulární ankylózy, vzniklé na základě nadměrné tvorby osteoidní tkáně (callus luxurians), jako následek traumatického postižení oblasti větve dolní čelisti a možná diagnostická a terapeutická úskalí, spojená s tímto onemocněním.

Klíčová slova: čelistní kloub – extraartikulární ankylóza – callus luxurians – čelistní kontraktura

Zbořil V., Pazdera J., Novotný J.:

Extraarticular Posttraumatic Ankylosis (Case Report)

Summary: The authors demonstrate the case of extraarticular ankylosis, originated on the basis of superfluous formation of osseous tissue (callus luxurians) as a consequence of traumatic affection of the area of the ramus of mandible and possible diagnostic and therapeutic obstacles, connected with this disease.

Key words: mandibular joint – extraarticular ankylosis – callus luxurians – mandibular contracture

Čes. Stomat., roč. 106, 2006, č. 6, s. 163–167.

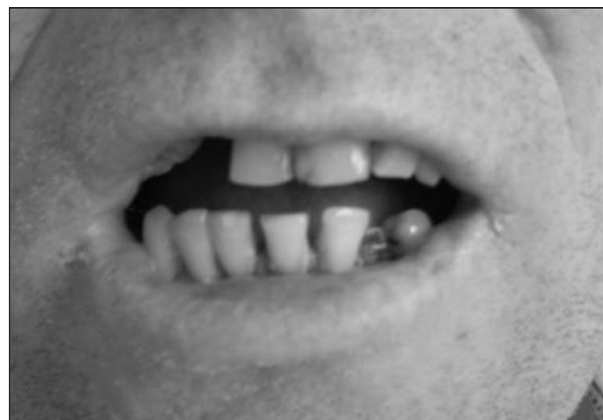ÚVOD

Temporomandibulární ankylózu definujeme jako těžké nebo úplné omezení hybnosti v čelistním kloubu, podmíněnou vazivovými nebo kostěnými srůsty v oblasti kloubní štěrbiny. Většina temporomandibulárních ankylóz vzniká na traumatickém podkladě. K predisponujícím momentům jejich vzniku patří stáří nemocného (častější u dětí), lokalizace a průběh lomné štěrbiny (tříštivé, intraartikulární zlomeniny), přidružená poranění menisku a délka imobilizace zlomeniny. Extraartikulární (nepravá) ankylóza vzniká na základě traumatického nebo zánětlivého postižení struktur mimo čelistní kloub. Jedná se nejčastěji o vazivové spojení koronoidního výběžku s jařmovým obloukem, které může postupně osifikovat. Nepřímo tak dochází k omezení pohyblivosti kloubní hlavice a v extrémních, neléčených případech k zániku kloubní štěrbiny.

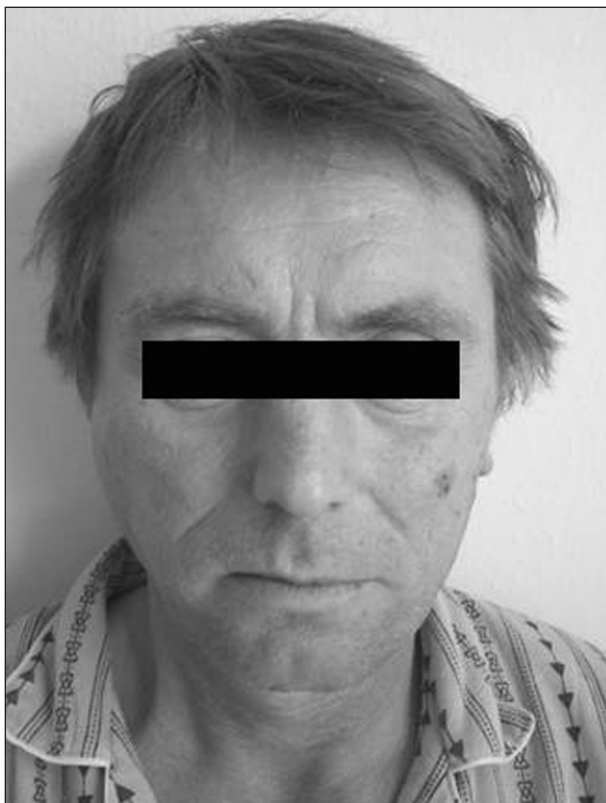KAZUISTIKA

Na ambulanci Kliniky ústní, čelistní a obličejové

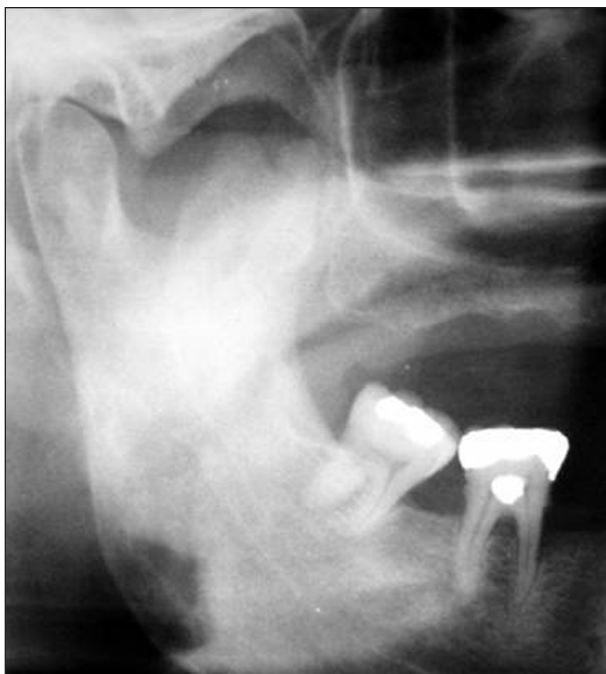
chirurgie LF UP a FN v Olomouci se na doporučení otorinolaryngologa dostavil 41letý muž s asi tři měsíce trvajícím, extrémně omezeným otevíráním úst (obr. 1) a neostře ohraničeným zduřením, deformujícím pravou tvář (obr. 2). Rozsah abdukce mezi řezacími hranami frontálních zubů při aktivním i pasivním otvírání úst nepřesáhl 5 mm. Na pracovišti ORL bylo vyjádřeno podezření na zánětlivý nebo neoplastický



Obr. 1. Čelistní kontraktura.



Obr. 2. Zduření praeaurikulárně vpravo.



Obr. 3. Stín promítající se do oblasti muskulárního výběžku vpravo.

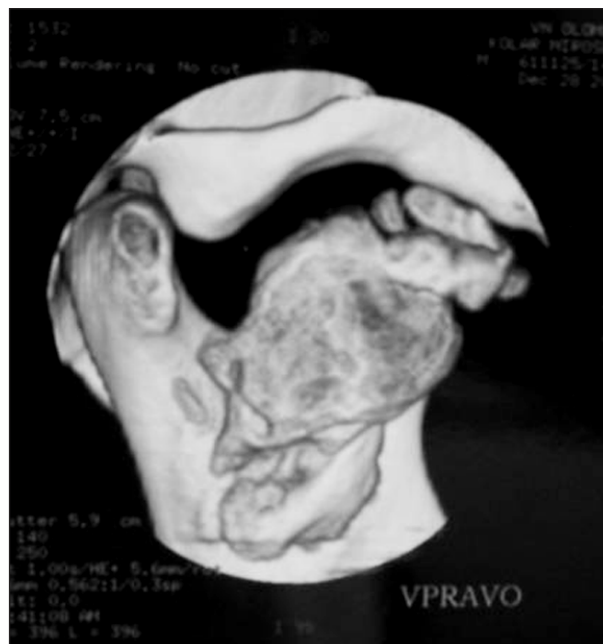
původ potíží. Pro tuto hypotézu svědčilo tuhé zduření v oblasti infra a praeaurikulárně vpravo a průkaz paketu osteoidní tkáně na MRI, odporovala jí však absence zvýšených teplot, normální hodnoty FW, CRP, AP a zvýšené množství leukocytů. Na ortopantomogramu (obr. 3) byl patrný

poměrně rozsáhlý stín deformující koronoidní výběžek a větev dolní čelisti vpravo.

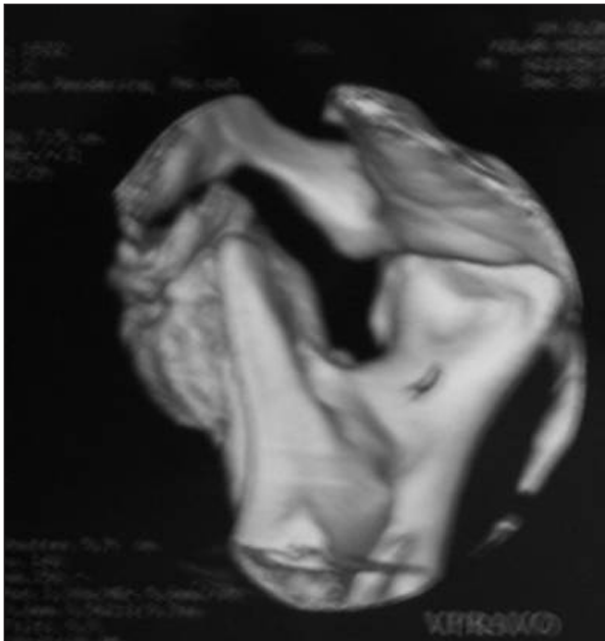
Cílenou osobní anamnézou jsme se snažili zjistit možnou příčinu potíží nemocného. V osobní anamnéze udával hypertenzní chorobu a v roce 1997 úraz hlavy s intrakraniálním krvácením a s následnou posttraumatickou epilepsií. Vzhledem k jeho laxnímu přístupu k medikamentózní léčbě obou onemocnění, zejména epilepsie, a k jeho kladnému vztahu k alkoholu se epileptické záchvaty poměrně často opakovaly. Při jednom z nich (asi 4 měsíce před počátkem potíží) si pádem na obličej způsobil tržnou ránu v oblasti tváře vpravo, která mu byla ošetřena suturou ve spádovém zdravotnickém zařízení. Rentgenové vyšetření skeletu lebky tehdy nebylo provedeno. Poranění měkkých tkání se zhojilo ale přetrvávalo zduření v postižené oblasti a postupně se zhoršující otevírání úst, které po čtyřech týdnech vedlo téměř v úplné omezení abdukce mandibuly.

Na základě těchto anamnestických údajů, které nás opravňovaly k podezření na klinickou manifestaci extraartikulární ankylozy, jsme indikovali specializované CT vyšetření s 3D rekonstrukcí a využitím metody „volume rendering“, které provedlo Radiodiagnostické oddělení VN Olomouc (obr. 4, obr. 5). Závěry vyšetření naší domněnku potvrdily.

Po interním a neurologickém vyšetření, jejichž cílem bylo stabilizovat subkompenzovanou hypertenzní chorobu a eliminovat manifestaci posttraumatické epilepsie, bylo jako terapeutický výkon navrženo snesení hyperplastické osteoidní tkáně z oblasti větve dolní čelisti vpravo. V celko-



Obr. 4. Paket osteoidní tkáně v oblasti větve – CT – 3D rekonstrukce (volume rendering). Pohled z laterální strany.



Obr. 5. Paket osteoidní tkáně v oblasti větve- CT - 3D rekonstrukce (volume rendering). Pohled z mediální strany.

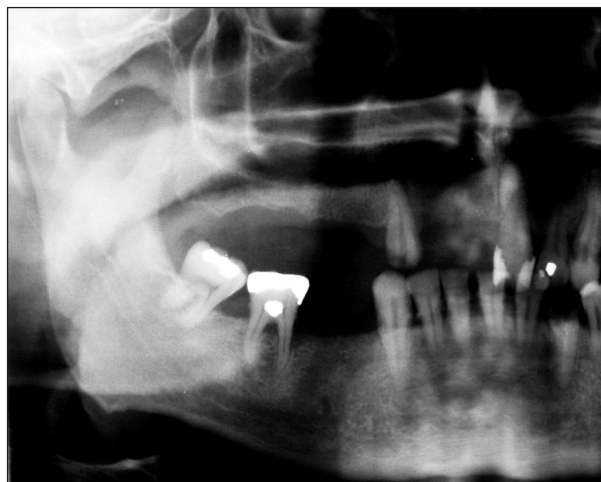vé nasotracheální anestezii (intubace za pomoci flexibilního bronchoskopu) a v antibiotické cloně (Dalacin) jsme kombinovaným extraorálním (subangulárním a praeaurikulárním řez) a intraorálním (slizniční řez v pravé horní ústní předsíni) přístupem pronikli k osteoidním masám, pevně nasedajícím na zevní plochu větve mandibuly a koronoidní výběžek. Po snesení těchto hmot (obr. 6) jsme remodelovali tvar větve mandibuly a resekovali muskulární výběžek ve výši semilunární incisury. Rozsah pasivní abdukce mezi řezáky v závěru operace byl 45 mm. Operaci jsme zakončili zavedením aktivního sání a suturou měkkých tkání. Pooperační průběh byl hladký, bez komplikací. Jeho prioritou byla účinná a pečlivá aktivní i pasivní rehabilitace otvírání úst za



Obr. 6. Operační preparát.



Obr. 7. Rozsah otvírání úst za dva týdny po operaci.



Obr. 8. Výřez z RTG snímku (OPG), stav po snesení osteoidní tkáně.

účelem prevence recidivy onemocnění, a tím udržení výsledku náročného operačního výkonu.

Za osm týdnů po operaci byla abdukce mandibuly 43 mm (obr. 7) a efekt operačního výkonu na čelisti kontrolován rentgenologicky (obr. 8). Později byl chirurgicky sanován defektní chrup a k dalšímu protetickému a konzervačnímu ošetření byl pacient předán stomatologovi v místě bydliště. Kontrolní vyšetření na ambulanci naší kliniky s časovým odstupem šesti měsíců nepotvrdila recidivu onemocnění.

DISKUSE

Extraartikulární ankylóza temporomandibulárního kloubu je poměrně vzácná. Obvykle bývá spojena s nerozpoznanou nebo non-lege artis léčenou dislokovanou zlomeninou arcus zygomaticus.

cus a následným spojením dislokovaných kostních fragmentů s kloubním nebo muskulárním výběžkem mandibuly [5, 6], případně (velmi vzácně) s dislokovanou zlomeninou koronoidního výběžku mandibuly. Výjimečně může komplikovat ortognátní korekci čelistní anomálie [8]. Vznik tohoto onemocnění bývá vysvětlován rozsáhlejším poškozením periostu a jeho následné reakci – heterotopní osifikací (callus luxurians) např. při tříštivých zlomeninách [10], nebo přestavbou krevního koagula v blízkosti periostu v osteoidní tkáň [7]. Jestliže je v některých případech (zejména u dětí) remodelační schopnost poraněné mandibuly nespornou výhodou, může při pozdním příchodu nemocného k ošetření, při špatném stanovení diagnózy, nevhodné terapii nebo zanedbání pourazové rehabilitace dojít ke vzniku intra – nebo extraartikulární ankylózy [6]. Zvýšená pravděpodobnost této komplikace je zejména u nemocných, primárně po úrazu ošetřovaných na pracovištích, která nemají dostatečnou zkušenost v oblasti maxilofaciální traumatologie (ORL nebo všeobecně chirurgická oddělení). Pravděpodobnost diagnostického omylu je proto vyšší, neboť oblast jařmového oblouku, koronoidního i kondylárního výběžku je na prostých rentgenogramech lebky v obvyklých projekcích někdy obtížně hodnotitelná. Optimální zobrazení je možné na ortopantomogramu, jehož dostupnost na výše uvedených ambulancích oddělení běžných nemocnic nebývá pravidlem.

Kloubní ankylóza nemusí být nutně pouze důsledkem traumatu. Trauma je však nejčastějším provokujícím momentem. Následné změny bývají někdy označovány jako reaktivní mesenchymální proliferace. Schulte a van der Houl [9] referují o 113 případech, evidovaných Holandským výborem pro kostní tumory, kdy byla ankylóza způsobena v 62 případech osifikující myositidou, v 21 případech osifikujícím hematodem a v 30 případech pseudomaligním osifikujícím tumorem měkkých tkání. Trauma předcházelo v jednotlivých diagnostických skupinách u 37 %, 46 %, resp. 7 % pacientů. Myositis osifikans dle údajů autorů postihovala nejčastěji velké svalové skupiny nohy a horní části paže. Osifikující hematomy byly nejčastější v oblasti dolních končetin. Pseudomaligní tumor byl diagnostikován v oblasti ruky, plosky nohy a pánve.

Další možnou příčinou vzniku ankylózy může být osifikující progresivní fibrodysplazie [3]. V těchto případech bývají chirurgické ablační výkony považovány jen za paliativní. Změnu k lepšímu by v budoucnu mohla přinést aplikace BMP (bone morphogenetic protein) cytokinů, indukujících reparaci kostní tkáně.

Zajímavý názor vyslovili Domarus a Scheunemann [4], kteří pozorovali případ sourozenců, postižených ankylózou temporomandibulárního

kloubu. I přes nekomplikovaný porod a absenci traumatu jako vyvolávajícího mechanismu, došlo u obou jedinců k manifestaci temporomandibulární ankylózy. Na základě tohoto zjištění autoři vyslovují hypotézu o možném kongenitálním původu onemocnění a trauma nebo zánět označují v těchto případech jen jako iniciační faktor.

Protože každá kloubní ankylóza je onemocněním, které více nebo méně snižuje kvalitu života, existuje řada chirurgických postupů, jejichž cílem je zabránit případným pooperačním recidivám. Zkušenosti s modifikovanou operační technikou při řešení extraartikulárních ankylóz kolenního kloubu publikovali Wang a spol. [11], kteří v rámci prevence vzniku pooperačních adhezí vkládají mezi kost a příslušnou svalovou skupinu vepřovou biomembránu. Metodiku, vesměs s dobrými výsledky, prakticky ověřili při ošetření 23 pacientů, kdy po rozvolnění srůstů vkládali zmíněnou membránu mezi femur a stehenní svalové skupiny.

Obtížné otevírání úst, které nastupuje zvolna a nenápadně, může být tedy průvodním příznakem celé řady onemocnění, nevyjímaje nádory. Pečlivé vyšetření nemocného, včetně exaktního rentgenologického vyšetření postižené oblasti s využitím moderních zobrazovacích metod, je proto nezbytností. Správně stanovená diagnóza je pak výchozím bodem pro adekvátně zvolený terapeutický postup a následnou rehabilitaci.

ZÁVĚR

V kazuistickém sdělení autoři demonstrují poměrně vzácnou komplikaci poranění měkkých tkání obličeje a periostu v oblasti větve dolní čelisti, které v důsledku vzniku callus luxurians manifestovalo v téměř totální čelistní kontraktuře. Autoři upozorňují na nezbytnost řádného ošetření primárního úrazu a zodpovědně prováděné pourazové rehabilitace, na příčinné souvislosti mezi úrazovým dějem, psychosociálním a zdravotním uvědoměním nemocného a na úskalí diferenciální diagnostiky. Zdůrazňují nezbytnost exaktního rentgenologického vyšetření a přínos moderních zobrazovacích metod.

LITERATURA

1. **Corchero-Martín, G., Gonzalez-Terán, T., García-Reija, M. F., Sánchez-Santolino, S., Saiz-Bustillo, R.:** Bifid condyle. Case report. *Med. Oral Patol. Oral Cir. Bucal*, 10, 2005, s. 277-279.
2. **Halmoš, J., Kufner, J.:** Traumatológia čelustí a tváře. Osveta, Martin, 1983.
3. **Herford, A. S., Boyne, P. J.:** Ankylosis of the jaw in a patient with fibrodysplasia ossificans progressiva. *Oral Surg. Oral Med. Oral Pathol. Oral Radiol. Endod.*, 96, 2003, 6, s. 680-684.

4. **Domarus, H., Scheunemann, H.:** Congenital preauricular tempero-mandibular ankylosis in two siblings. *Journal of Cranio-Maxillofacial Surgery*, 18, 1990, 7, s. 299-303.
5. **Lukáš, J., Diblík, P., Voska, P. a kol.:** Poranění obličeje z pohledu otorinolaryngologa, oftalmologa a maxilofaciálního chirurga. Grada Publishing, Avicenum, Praha, 2001.
6. **Mazánek, J.:** Traumatologie orofaciální oblasti. Grada Publishing, 1999.
7. **Naraghi, F. F., DeCoster, T. A., Moneim, M. S., Miller, R. A., Rivero, D.:** Heterotopic ossification. *Orthopedics*, 19, 1996, 2, s. 145-151.
8. **Shabtaie, R., Schwartz, H.:** Extra-articular ankylosis of the mandible after failed orthognathic surgery: report of a case. *J. Oral Maxillofac. Surg.*, 58, 2000, 12, s. 1452-1454.
9. **Schulte, H. F., van der Hou, R. O.:** Reactive mesenchymal proliferation. *J. Belge Radiol.*, 75, 1992, 4, s. 297-302.
10. **Urban, F., Sazama, L.:** Úrazy obličejových kostí. Praha, Avicenum, 1972.
11. **Wang, Y., Greenwald, R., Dang, G.:** New surgical technique for treatment of extraarticular knee ankylosis. *Clinical Orthopedics & Related Research. Evaluation of Evolving Technology for Spinal Surgery for the Zdar*, 337, 2000, s. 172-179.

MUDr. Vítězslav Zbořil, Ph.D.

Klinika ústní, čelistní a obličejové chirurgie

LF UP a FN

J. P. Pavlova 6

775 20 Olomouc