

# Aspergilomy čelistních dutin

Průdek Z.

Nemocnice Kyjov – oddělení ústní, čelistní a obličejové chirurgie

## Souhrn

Autor v práci uvádí zkušenosti s onemocněním mykotickou sinusitis, upozorňuje na rozmanitost klinické symptomatologie, diskutuje o možné příčině onemocnění a jeho léčení. Podkladem práce je klinický obraz nemoci pěti pacientů léčených v průběhu tří let na oddělení ústní, čelistní a obličejové chirurgie nemocnice v Kyjově.

**Klíčová slova:** aspergilom – čelistní dutina – mykotická sinusitis

## Průdek Z.:

### Aspergillomas of Maxillary Sinus

**Summary:** The variety of clinical findings, possible causes of the illness and its treatment described in this work refer to the patients of the Oral, Jaw and Face Surgery Ward of the hospital in Kyjov and cover a period of three years.

**Key words:** aspergilloma – of maxillary sinus – treatment

Čes. Stomat., roč. 106, 2006, č. 5, s. 144–148.

## ÚVOD

V období od roku 2002 do roku 2004 bylo na oddělení ústní, čelistní a obličejové chirurgie nemocnice v Kyjově vyšetřeno a léčeno pět pacientů s onemocněním mykotickou sinusitis. Impulzem k popsání a publikaci této problematiky byla výjimečnost klinické symptomatologie tohoto onemocnění a problematika spojená s diagnostikou a následně i s terapií tohoto onemocnění. V posledních letech dochází k nárůstu onemocnění mykotickou sinusitis, tato skutečnost má příčinu v častějším užívání širokospektrých antibiotik, v užívání kortikosteroidů, cystostatik a imunosupresiv.

## SOUČASNÁ PROBLEMATIKA

V odborné literatuře je citován Sluyter, který v roce 1847 jako první popsal aspergilovou infekci plic a onemocnění nazval „pneumonomycosis“. Označení termínem aspergilóza pochází od Fresenia, datuje se rokem 1850.

Aspergily se v současné době uvádějí jako druhý nejčastější patogen oportunních mykóz. Jsou ubikvitárním saprofytem, v souvislosti s infekcí u člověka byly prokázány např. v kořeni, čaji, suchých květinách, ve zdivu starých budov, také ve ventilačních systémech nemocničních

oddělení. V různém procentu kolonizují dolní cesty dýchací. Existuje na 300 různých druhů aspergilových plísní, pro člověka je z toho počtu patogenních asi dvacet, reálně jsou označovány zpravidla jenom tři – as. Fumigatus, as. Niger, as. Flavus. V přírodě přežívají ve formě spór, které mohou pronikat až do plicních alveolů, jejich velikost činí 2–3 mikrometry. Predilekční oblastí aspergilózy v lidském organismu jsou právě plice, z extrapulmonálních projevů je významná aspergilóza paranazálních dutin.

## MYKOTICKÉ SINUSITIDY

Nejvíce plísňových onemocnění v oblasti paranazálních dutin je způsobeno Aspergilem. Rozlišujeme několik klinických forem onemocnění:

I. *Neinvazivní forma* – svými klinickými projevy se podobá bakteriální chronické sinusitis.

II. *Invazivní forma* – charakteristické je šíření do okolních anatomických struktur.

III. *Fulminantní forma* - nejzávažnější forma choroby, charakterizována je rychlým vznikem a penetrací zánětu do okolí, postihuje zpravidla imunodeficientní nemocné.

IV. *Alergická forma* – klinicky se projevuje jako pansinusitis, není však patrná tkáňová nebo kostní invaze.

*Uznávaná kritéria diagnostiky jsou následující:*

- chronické zánětlivé změny na sliznici v místě mykotických elementů,
- histologicky prokázána nepřítomnost invaze hub do sliznice,
- zastření paranazální dutiny na skiagramu /buď s kalcifikacemi nebo i bez nich/,
- mukopurulentní nebo kaseózní obsah v dutině.

## DIAGNOSTIKA

Z klinického hlediska podporuje podezření na mykotickou infekci febrilní stav bez odpovědi na antibiotickou terapii. Pozornost je třeba věnovat i rizikovým faktorům, které podporují vznik infekce houbami, subjektivním příznakům uváděným nemocným a skutečností zjištěným při fyzikálním vyšetření pacienta /např. přítomnost slizniční kandidózy, příznaky sinusitid, kožní exantémy, bolesti hlavy apod /.

Zobrazovací metody jako rtg vyšetření, CT vyšetření, ultrasonografie mají jenom pomocný význam, přínosnými jsou endoskopické metody – rinoskopie, sinusoskopie. Tyto totiž vedle vlastní diagnostiky umožňují i současné chirurgické řešení nemoci. Nevýhodou endoskopických technik je na druhé straně špatná vizualizace alveolárního recesu maxilárního sinu. Dominantním prvkem v diagnostice je bioptické vyšetření, které potvrdí klinické podezření na onemocnění mykózou a prokáže invazi do hlubších tkáňových prostor. V mikroskopickém obraze je patrná houbová koule tvořená myceliovými vlákny navzájem propletenými, hustota mycelia je variabilní, vlákna nepronikají epitelem výstelky paranazální dutiny. Při aspergilóze jsou vlákna izolovaná, často je patrné jejich větvení, jsou situovaná volně ve tkáni a obklopená polynukleáry anebo jsou uvnitř granulomu.

Pro diagnostiku onemocnění je významným prvkem i serologické vyšetření. Aspergily jsou velmi dobrými antigeny, vyvolávají tvorbu protilátek, které lze prokázat agarovou precipitací, elektroforézou, imunofluorescencí.

Součástí současné moderní diagnostiky onemocnění jsou i metody molekulárně genetické, přínosné je i alergologické vyšetření.

## TERAPIE

Léčení aspergilových infekcí je svízelné, hlavním problémem je pozdní stanovení přesné diagnózy. V některých případech je nutný i explorativní chirurgický výkon, který může být provázen značným krvácením během výkonu v důsledku fibrinolytické aktivity aspergilových exoenzymů.

Spektrum účinných antimykotik je také velmi

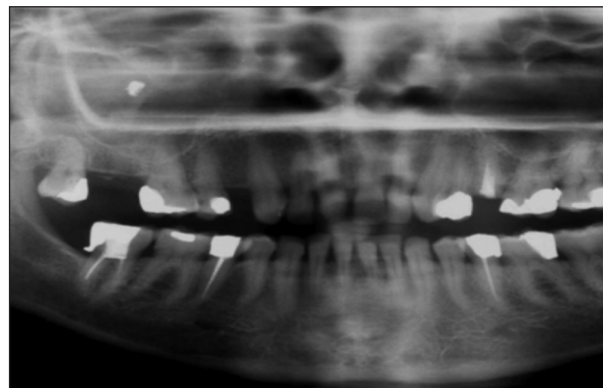
omezené. V případě disseminované infekce je k dispozici Amfotericin B k parenterální aplikaci, přípravek může být podán i v aerosolu k inhalaci nebo intrathekálně, lze jej instilovat i do dutin. Při systémovém podání lze přípravek kombinovat zejména s flucytozinem nebo s rifampicinem. Itrakonazol, u něhož byla účinnost proti aspergilům prokázána, je vzhledem k nestandardní resorpci a z toho vyplývajícímu nejistému efektu léčby lékem až druhé řady. V terapii alergických forem onemocnění jsou lékem první volby kortikosteroidy, určitých pozitivních výsledků se dosahlo při současném dlouhodobém podávání intrakonazolu. Z chirurgických metod se při onemocnění paranazálních dutin využívá endoskopických technik léčení anebo se indikuje klasická operace podle Luca-Caldwella. Chirurgická drenáž paranazální dutiny se zajištěním její dostatečné ventilace je dostačujícím opatřením u neinvazivních forem onemocnění. K průkazu, respektive k vyloučení invazivního procesu, je bezpodmínečně nutné provedení peroperační biopsie ze sliznice dutiny. Při známkách peroperační bakteriální superinfekce je nutné podat antibiotika.

Invazivní a fulminantní formy onemocnění vyžadují radikální chirurgické postupy doplněné účinnou antimykotickou terapií. Ke snížení rizika recidivy onemocnění se po ukončení výše uvedené parenterální léčby doporučuje pokračovat v perorálním podávání Nizoralu /ketokonazol/ a Sporanoxu /itakonazol/. Při alergické formě je základem léčby aplikace kortikosteroidů, chirurgický výkon je třeba zajistit širokospektrými antibiotiky.

## VLASTNÍ POZOROVÁNÍ

### Kazuistika č.1

45letá žena s nevýznamnou rodinnou a osobní anamnézou se dostavila v listopadu 2002 na ORL nemocnici s mírným otokem a bolestmi v pravé

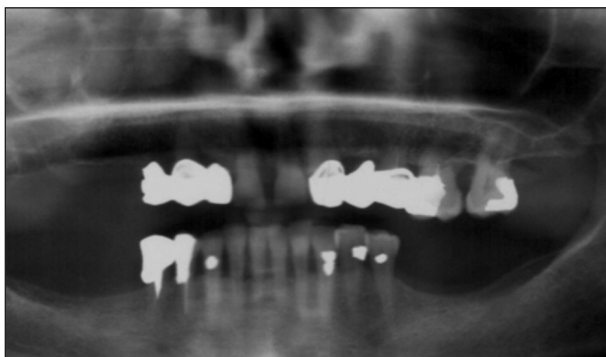


**Obr. 1. (Kazuistika č. 1) OPG - stín kovové sytosti promítající se do laterální části alveolárního recesu pravé antrální dutiny.**

tváři, udává i poruchy čichu, teploty nemá. Pacientka léčena konzervativně – ordinována ATB - Augmentin, antihistaminika, nosní kapky. Skiagrafickým vyšetřením lbi prokázán stín kovové sytosti v pravé čelistní dutině, pacientka doporučena k další péči na odd. ústní, čelistní a obličejové chirurgie. Vzhledem k chronicitě potíží indikována operace podle Luca-Caldwella. V antrální dutině byly nalezeny kaseózní hmoty spolu s hyperplastickou výstelkou dutiny, sliznice odebrána na mykologické a histologické vyšetření. Pracovní diagnóza, podezření na mykotickou příčinu zánětu, byla potvrzena histologickým vyšetřením, kdy v kaseózních hmotách byly nalezeny části aspergilomu, kultivačně byl prokázán *Staphylococcus aureus* (obr. 1).

### Kazuistika č. 2

61letá žena s hypertenzí, ischemickou chorobou srdeční, vředovou chorobou gastroduodenálním a vertebrogenním algickým syndromem byla na oddělení doporučena praktickým zubním lékařem k ošetření oroantrální komunikace vzniklé po extrakci zubu 17, v ráně ponechány zalomené bukální kořeny zubu, z extrakční rány vytékal hnis. V první fázi léčení byla dokončena extrakce zubu, proveden výplach čelistní dutiny vzniklou komunikací, ve výplašku nalezeny kaseózní hmoty hnědočerné barvy. Na skiagramu v poloaxiální projekci bylo patrné masivní zastření pravé čelistní dutiny, na panoramatickém snímku chrupu v levém horním kvadrantu toliko zbytkový chrup 11, 13, zuby nejsou endodonticky ošetřené. Pacientce byla podávána antibiotika – Augmentin a adstringentní nosní kapky, opakovaně jsme provedli výplach čelistní dutiny s cílem převést probíhající zánět čelistní dutiny do chronické fáze. S třítydenním odstupem pak byla provedena operace podle Luca-Caldwella spolu s uzavěrem oroantrální komunikace podle Wassmunda- peroperačně lze konstatovat, že výstelka čelistní dutiny je hyperplastická, dutina byla vyplněna kaseózními hmotami hnědočerné

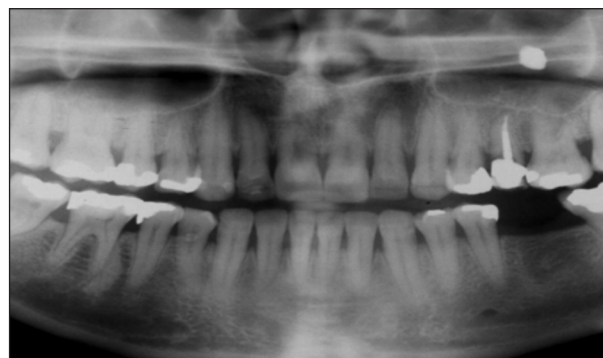

**Obr. 2. (Kazuistika č. 2) OPG – v pravém horním kvadrantu zbytkový chrup endodonticky neléčený.**

barvy. Diagnóza onemocnění byla potvrzena histologickým vyšetřením /nález mycetomu/, bakteriologickým vyšetřením konstatována běžná bakteriální flóra (obr. 2).

### Kazuistika č.3

43letá žena, v osobní anamnéze významný jenom údaj hyperfunkce štítné žlázy korigované medikamentózně, byla po dobu pěti roků léčena v ORL ambulanci pro recidivy zánětu paranasálních dutin. Na oddělení byla doporučena pro chronickou bolest hlavy s žádostí o vyloučení zubní příčiny. Na skiagramu lbi v poloaxiální projekci pořízeném při vstupním vyšetření byl konstatován sytý stín kovového charakteru v levé čelistní dutině, na panoramatickém snímku zubů byla patrná kořejová výplň zubu 25, který byl endodonticky léčen před patnácti roky. S ohledem na skiagrafický nález provedena explorativní pravostranná antrostomie, při výkonu byla konstatována nezměněná sliznice čelistní dutiny, z alveolárního recesu bylo odstraněno cizí těleso polotuhé konzistence bíle zbarvené. Histologickým vyšetřením cizího tělesa a sliznice z jeho okolí byl nález uzavřen patologem jako neinfekční granulocitární reakce kolem krystalů mastných kyselin, mykologické vyšetření bylo negativní, mineralogickým vyšetřením cizího tělesa byl prokázán 100% síran bárnatý (obr. 3).



**Obr. 3. (Kazuistika č. 3) OPG – zub 25 endodonticky léčený – stín kovové sytosti promítající se kraniodorzálně od zubu 25.**

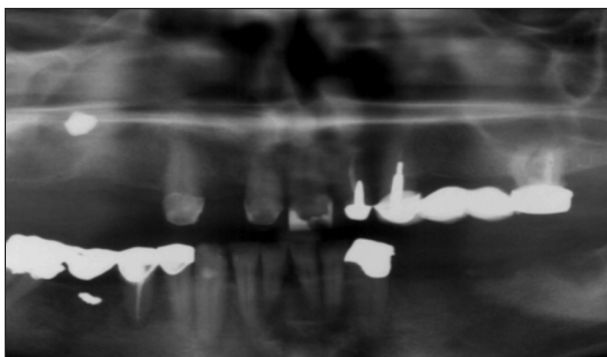
### Kazuistika č. 4

58letá žena, v anamnéze s údajem o hysterektomii, byla na oddělení doporučena s náhodným nálezem sytého stínu v pravé čelistní dutině, nález konstatován na panoramatickém rentgenovém snímku, který byl zhotoven v souvislosti s extrakcemi 12 a 15, zuby byly předtím léčené endodonticky.

Při provedené explorativní pravostranné antrostomii byla konstatována hyperplastická sliznice, která vyplňovala celou čelistní dutinu a kaseózní hmoty černé barvy. Histologickým

vyšetřením byla prokázána diagnóza aspergilomy /v polypózně změněné hyperplastické sliznici se zánělivou celulizací a fibroplazií v lamina propria nalezen mycetom/, mikroskopickým vyšetřením bylo prokázáno mycelium s charakteristickým větvením, mineralogickým vyšetřením byly prokázány proteiny.

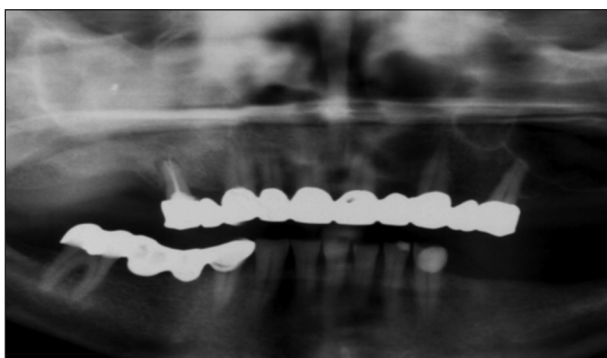
S ročním odstupem byl pacientce pořízen kontrolní skiagram lbi, kde vedle zastření byl v alveolárním recesu konstatován sytý stín. Při reoperaci byla opět zjištěna zbytnělá sliznice spolu s kaseózními hmotami, histologicky zjištěna chronickým zánětem zbytnělá sliznice, aspergiolom neprokázán, mineralogická analýza udává, že v cizím tělese je obsažen 100% síran bárnatý (obr. 4).



**Obr. 4. (Kazuistika č. 4) OPG - nález stínu kovové sytosti v pravé antrální dutině lokalizovaný do alveolárního recesu - stav po sejmutí můstku a extrakci zubů 12 a 15.**

#### Kazuistika č. 5

55letá žena v rodinné anamnéze uvádí onemocnění matky adenokarcinomem ledviny, otec léčen pro bronchogenní karcinom, sestra pro adenokarcinom prsní žlázy, v osobní anamnéze vředová choroba gastroduodenální, revmatická artritida, stav po apendektomii. Na oddělení byla odeslána s žádostí o řešení chronické slizniční píštěle s purulentní exsudací, píštěl perzistuje



**Obr. 5. (Kazuistika č. 5) OPG - zub endodonticky léčený - zastření pravé antrální dutiny s náznakem stínu kovové sytosti v centrální části antrální dutiny.**

několik měsíců, vznikla v souvislosti s extrakcí zubu 16, na inraorálním skiagramu je patrné endodontické ošetření zubu 15, zub je s periapikálním nálezem. Sondáží jsme prokázali spojení píštěle s čelistní dutinou, při výplachu získány ve výplašku černé kaseózní hmoty. Při explorativní pravostranné antrostomii jsme našli hyperplastickou sliznici čelistní dutiny spolu s kaseózními hmotami černé barvy. Histologickým vyšetřením sliznice byl prokázán aspergiolom, kulturačně nalezena běžná bakteriální flóra (obr. 5).

## DISKUSE

V klinické praxi se v posledních letech stále více setkáváme s aspergilomy čelistních dutin.


Na této nárůstající incidenci onemocnění se podílejí především predispoziční faktory, ale i zlepšení a zkvalitnění diagnostických metod. Postižení paranazálních dutin se uvádí v souvislostech s patologickými procesy oblasti OMJ. Obvykle popisované nálezy kovového stínu jsou definovány různě, tak např. podle Beck-Mannagettiho a Pohla se jedná o kořenovou výplň a nález dokazuje průkazem zinku, Stamberger pokládá konkrementy za kalcifikující část aspergilomu. S nálezy mykotické sinusitis se velmi často setkáváme u imunokompetentních pacientů. Onemocnění probíhá většinou pod klinickým obrazem chronické sinusitis s atakami akutních exacerbací. Vždy suspektním faktorem v diferenciální diagnostice je nález sytého stínu kovového charakteru na skiagramech lbi. Podobné nálezy se popisují také u pacientů s endodonticky léčenými zuby. V souvislostech s diagnostikou a léčením nemoci zaujímá významné postavení chirurgický výkon, velmi důležitá je dokonalá vizualizace celé čelistní dutiny, včetně recessus alveolaris. Odstranění přítomného mycetomu spolu s postiženou sliznicí antra a zajištění dokonalé ventilace dutiny se u neinvasivních forem onemocnění považuje za dostatečné léčebné opatření. Z výše uvedených klinických zkušeností vyplývá bezpodmínečná důležitost mezioborové spolupráce odborníků stomatology, stomatochirurgie, rentgenologie, patologie, otolaryngologie a mikrobiologie, případně i dalších.

## LITERATURA

1. Beck, J., Managetta Pohla.: Zinkoxidhaltiges Wurzelfüllung material – eine Ursache der Kief Hohlen – Aspergillose. Springer Verlag, Wien, New York 1985, s. 217-224.
2. Haber, J. et al.: Systémové mykózy a jejich léčba. Galén, Praha, 1995.
3. Hope, R. A., Longmare, J. M.: Oxfordská příručka klinické medicíny, Victoria Publishing, a.s., 1993, s. 340.

4. **Manych, J.:** Aspergilosa. Lekařské repetitorium. Avicenum, Praha 1981, s. 304.
5. **Marek, J. a kol.:** Farmakoterapie vnitřních nemocí. Avicenum, Praha, 1995, s. 127-128.
6. **Škodová, I., Vlčková, I.:** Mykotické sinusitidy. Choroby hlavy a krku, 3-4, 2000, s. 13-15.
7. **Tomšíková, A.:** Speciální mikrobiologie – mykologie. Skripta LF UK, Plzeň, 1977.

MUDr. Zdeněk Průdek  
Nemocnice Kyjov, odd. UČOCH  
Strážovská 976  
697 33 Kyjov




## ANTIMIKROBIÁLNÍ TERAPIE (2. vydání)

Anna Jedličková

Od zavedení prvního a dodnes nejznámějšího antibiotika – penicilinu – uplynulo více než 50 let. Dnes dosáhl počet běžně užívaných antibiotik několika set a je možné bez nadsázky říci, že lze najít antibiotikum proti každé bakterii. Velký počet dostupných antibiotik však klade před lékaře zvýšené nároky na výběr, neboť užití nesprávného antibiotika přináší značná rizika. Publikace naší přední odbornice v oblasti antimikrobiální terapie klade důraz na praktičnost a rychlou orientaci.

Vydal Maxdorf v roce 2004, edice Jessenius, formát 110 x 190 mm, váz.  
ISBN 80-85912-63-5, 356 str., cena 395 Kč

Objednávku můžete poslat na adresu: Nakladatelské a tiskové středisko ČLS JEP, Sokolská 31, 120 26 Praha 2, fax: 224 266 226  
e-mail: nts@cls.cz



## PROTEINY AKUTNÍ FÁZE

Fyziologie, diagnostika, klinika

Pavel Maruna

Proteiny akutní fáze jsou integrální součástí zánětlivé odpovědi. Během posledních 30 let si našly pevné místo ve vyšetřovacích algoritmech řady zánětlivých stavů. Přesto nebyla dosud problematika těchto proteinů v české (a podle autorových poznatků ani v cizojazyčné) literatuře komplexně zpracována formou monografie. Předložená práce má tak vyplnit mezeru, která se po vydání několika monografií věnovaných cytokinům (Klener: Cytokiny ve vnitřním lékařství, Grada, 1997, Gürlich a Maruna: Cytokiny v chirurgii, Galén, 2001) otvírá v této vysoce aktuální oblasti vědeckého výzkumu. Autor se snaží nejnovější fyziologické a patofyziologické poznatky o APP zasadit do kontextu dalších zánětlivých ukazatelů. Jeho cílem je nabídnout nejen vědcům, ale především klinickým lékařům komplexní přehled o těchto mediátorech a jejich diagnostickém využití v nejrůznějších lékařských podoborech spolu s kritickým zhodnocením jejich výhod i omezení.

Kniha je v první řadě určena lékařům se zaměřením na intenzivní medicínu a těm odborníkům, kteří se často setkávají s diferenciální diagnostikou zánětlivých procesů (onkologové, hematologové). Věříme, že užitečné informace zde naleznou i další lékaři přicházející do kontaktu se zánětlivými stavy, jako jsou pediatři a chirurgové. S vědomím toho, že problematika proteinů akutní fáze v současné době hluboce zasahuje také do neurologie, kardiologie, pneumologie nebo gastroenterologie, jsme přesvědčeni, že naše kniha bude inspirativní a poučná i pro lékaře těchto a dalších oborů.

Vydal Maxdorf v roce 2004, edice Jessenius, formát A5, váz.  
ISBN 80-85912-05-8, 288 str., cena 390 Kč

Objednávku můžete poslat na adresu: Nakladatelské a tiskové středisko ČLS JEP, Sokolská 31, 120 26 Praha 2, fax: 224 266 226, e-mail: nts@cls.cz