

# Užití nákusné relaxační dlahy při terapii onemocnění temporomandibulárního kloubu

*Machoň V.*

Dětská stomatologická klinika, FN Motol, Praha,  
přednosta doc. MUDr. J. Kozák, CSc.

## Souhrn

Autor se zabývá hodnocením úspěšnosti terapie dysfunkcí temporomandibulárního kloubu při užití nákusné relaxační dlahy. V uvedené studii byla dlaha zhotovena z termoplastické folie vakuovou technikou, ve všech případech na dolní zubní oblouk. Délka trvání terapie byla 3 měsíce.

Při hodnocení 6 měsíců od zahájení terapie nákusnou dlahou byla tato léčebná metoda nejvíce úspěšná u extrakapsulárních onemocnění (100 %), naopak nejmenší efekt byl u intrakapsulárních onemocnění (dislokace disku s repozicí – 31 %, dislokace disku bez repozice – 55 %) – zde má dlaha výrazný efekt na snížení bolesti, nicméně minimální na repozici dislokovaného disku. U zánětlivě-degenerativních onemocnění (arthritis, osteoarthritis) byla úspěšnost 65 %.

**Klíčová slova:** onemocnění temporomandibulárního kloubu – nákusná relaxační dlaha

## Machoň V.:

### The Use of Occlusion Relaxation Splint during Therapy of Temporomandibular Joint Diseases

**Summary:** The author deals with the evaluation of successfulness in the therapy of dysfunction of temporomandibular joint with the application of occlusion relaxation splint. The described study applied a splint made from a thermoplastic foil by a vacuum technique, treating the lower dental arch in all cases. The therapy lasted three months.

In the evaluation of six months from the beginning of the treatment with the occlusion splint, the therapy was most successful in extracapsular diseases (100%), whereas the works effect was observed in intracapsular diseases (dislocation of the disc with reposition – 31%, disc dislocation without reposition – 55%. In these cases the splint proved to have a marked effect in decreasing pain, whereas a minimum effect was observed on the reposition of the dislocated disc. In the inflammatory-degenerative diseases (arthritis, osteoarthritis) the successfulness proved to be 65%.

**Key words:** diseases of temporomandibular joint – occlusion relaxation splint

*Čes. Stomat., roč. 106, 2006, č. 3, s. 93–97.*

## ÚVOD

Terapie onemocnění čelistního kloubu je vždy na prvním místě konzervativní. Spočívá v šetrícím klidovém režimu, analgoterapii, izometrických cvičení, masáží žvýkacích svalů, termoterapii a v neposlední řadě v užití okluzních dlah.

Okluzní dlaha (occlusal splint) je odstranitelný okluzní povrch z plastického materiálu (nejčastěji pryskyřice), o síle v průměru 1,5–2,5 mm. Dlaha musí zabezpečovat souměrný oboustranný artikulační kontakt zubních oblouků, musí být dostatečně pevná, s hladkými okraji, s dobrou retencí. Dlaha pokrývá pouze zuby, nesmí dráždit periodoncium, nesmí být funkční překážkou, omezovat pohyb jazyka, fonaci a polykání. Může být zhotovena na horní nebo dolní zubní oblouk,

přičemž se upřednostňuje dolní zubní oblouk – dlaha je více skryta a nenarušuje tak estetický vzhled pacienta (eventuálně se doporučuje užívání dlah, které nepřekrývají incizální oblast). Okluzní dlaha se užívá v první fázi onemocnění temporomandibulárního kloubu v průběhu dne i noci, a to v průměru po dobu 3, maximálně 6 měsíců. Neslouží však k trvalému užívání, které může způsobit ireverzibilní změny v mastikačním systému, poškození periodoncia, může vést ke změnám morfologie čelistního kloubu.

V současné době se užívá celá řada druhů okluzních dlah, přičemž nejčastější je:

– Nákusná relaxační dlaha, vytvořená z teplem formovatelné folie. Její funkce spočívá v eliminaci předčasných kontaktů zubních oblouků a ve zvýšení skusu – tím dochází k vyvážení

okluze a artikulace, ke snížení intraartikulárního tlaku v kloubech, eliminaci neuromuskulárního spasmu žvýkacích svalů.

- Anterorepoziční dlahy - protruzní repoziční dlahy. Jejím cílem je zejména vytvoření normálního vztahu kondyl – disk. Vysouvá čelist ventrálně o 1–3 mm, čímž se dislokovaný disk může reponovat zpět na kloubní hlavici. Poté je protruzní postavení na dlaze postupně obrušováno, mandibula se pomalu vrací do normální polohy. Anterorepoziční dlahy je ovšem nutné indikovat obezřetně, vzhledem k možným vedlejším účinkům (změny okluze ve smyslu laterálního otevřeného skusu) [1, 2, 3, 4].

## MATERIÁL A METODY

Celkem bylo hodnoceno 101 pacientů, kteří podstoupili léčbu dysfunkce čelistního kloubu pomocí nákusné relaxační dlahy. Pacienty jsme podle RCA/TMD (Research Diagnostic Criteria for Temporomandibular Disorders) rozdělili do skupin (G-groupe):

G I- extrakapsulární onemocnění (9 pacientů),

G II- intrakapsulární poruchy (57 pacientů: 19 s diagnózou dislokace disku s repozicí, 38 s diagnózou dislokace disku bez repozice),

G III- zánětlivě degenerativní onemocnění (35 pacientů: 20 s diagnózou artritidy, 15 s diagnózou osteoaritidy).

### GI:

#### **Extrakapsulární onemocnění**

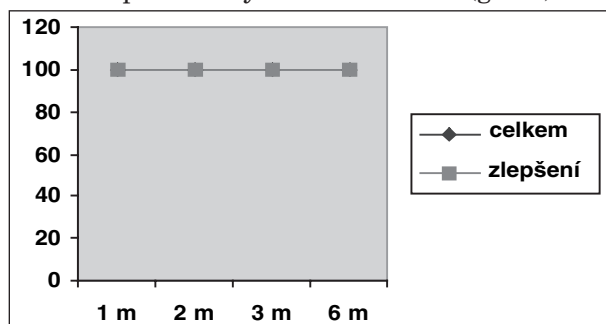
(9 pacientů, 1 muž – 8 žen, průměrný věk: 30,1)

1 měsíc po nasazení dlahy: zlepšení: 60 % ..... průměrná doba trvání potíží 10 týdnů  
bez zlepšení: 40 % ..... průměrná doba trvání potíží 30 týdnů

2 měsíce po nasazení dlahy: zlepšení: 100 %

3 měsíce po nasazení dlahy: zlepšení: 100 %

Recidiva potíží nebyla zaznamenána (graf 1)



Nákusná relaxační dlahy byla zhotovena na dolní zubní oblouk, a to v laboratoři z termoplastické folie o síle 1,5 mm vakuovou technikou na sádrovém modelu.

Pacienti užívali dlahy 1 měsíc – po většinu času, minimálně však v noci. Jakmile nastalo zlepšení v průběhu užívání nákusné dlahy - užívala se ještě po dobu 3 týdnů a poté se v době dalších 3 týdnů - začala postupně vynechávat, s tím, že poté bylo užívání dlahy zcela vynecháno.

Hodnocení pacientů probíhalo 1 měsíc, 2 měsíce, 3 měsíce po nasazení dlahy a nakonec 6 měsíců od začátku terapie, kdy se kontrolovalo rozmezí otevírání a bolest.

Bolest pacient klasifikoval stupnicí 0–5 (0 – bez bolesti, 1 – mírná, 2 - výraznější, 3 – střední, 4 – výrazná, 5 – nesnesitelná). Rozmezí otevírání bylo hodnoceno lékařem (měřena byla vzdálenost řezákových bodů horní a dolní čelisti).

Pro označení „zlepšení“ byl stav s bolestí 0–1, s otevíráním nad 35 mm.

## VÝSLEDKY

G I (extrakapsulární onemocnění)- zlepšení celkem: 100 %

G II (intrakapsulární onemocnění)- zlepšení celkem: 43 %

GIII (zánětlivě degenerativní onemocnění)- zlepšení celkem: 65 %

Graf 1. Účinnost nákusné relaxační dlahy při terapii extrakapsulárních onemocnění.

### GII:

#### **Dislokace disku s repozicí (provázána bolestí)**

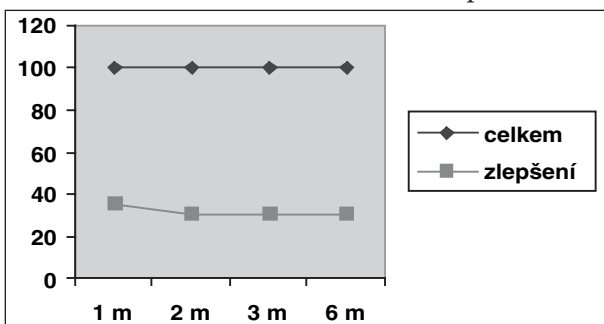
(19 pacientů, pouze ženy, průměrný věk: 28)

1 měsíc po nasazení dlahy: zlepšení: 36 % ..... průměrná doba trvání potíží 5 týdnů  
bez efektu: 64 % ..... průměrná doba trvání potíží 7 týdnů

2 měsíce po nasazení dlahy: zlepšení: 31 %

bez efektu: 69 % (5% recidiva potíží)

3 měsíce po nasazení dlahy: zlepšení: 31 %  
 bez zlepšení: 69 %  
 6 měsíců po nasazení dlahy: zlepšení: 31 %  
 bez zlepšení: 69 % (graf 2)

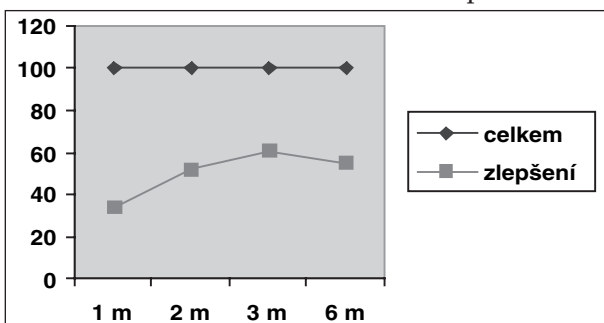


Graf 2. Účinnost nákusné relaxační dlahy při terapii dislokace disku s repozicí.

### Dislokace disku bez repozice

(38 pacientů, 6 mužů – 32 žen, průměrný věk: 25,2)

1 měsíc po nasazení dlahy: zlepšení: 34 % ..... průměrná doba trvání potíží 6 týdnů  
 bez zlepšení: 66 % ..... průměrná doba trvání potíží 11 týdnů  
 2 měsíce po nasazení dlahy: zlepšení: 52 %  
 bez zlepšení: 48 %  
 3 měsíce po nasazení dlahy: zlepšení: 60 %  
 bez zlepšení: 40 % (5% recidiva potíží)  
 6 měsíců po nasazení dlahy: zlepšení: 55 %  
 bez zlepšení: 45 % (8% recidiva potíží) (graf 3)



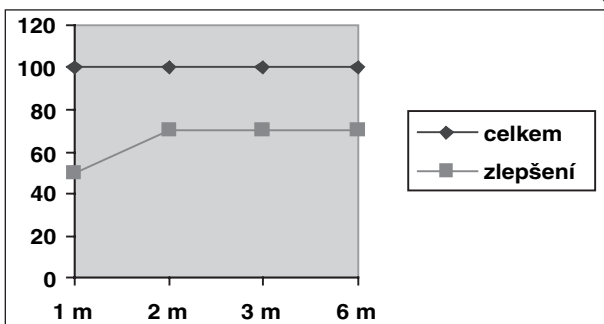
Graf 3. Účinnost nákusné relaxační dlahy při terapii dislokace disku bez repozice.

### GIII:

#### Arthritis

(20 pacientů, 3 muži – 17 žen, průměrný věk: 35,85)

1 měsíc po nasazení dlahy: zlepšení: 50 % ..... průměrná doba trvání potíží 7 týdnů  
 bez efektu: 50 % ..... průměrná doba trvání potíží 18 týdnů  
 2 měsíce po nasazení dlahy: zlepšení: 70 %  
 bez efektu: 30 % (5% recidiva potíží)  
 3 měsíce po nasazení dlahy: zlepšení: 70 %  
 bez efektu: 30 %  
 6 měsíců po nasazení dlahy: zlepšení: 70 %  
 bez efektu: 30 % (graf 4)



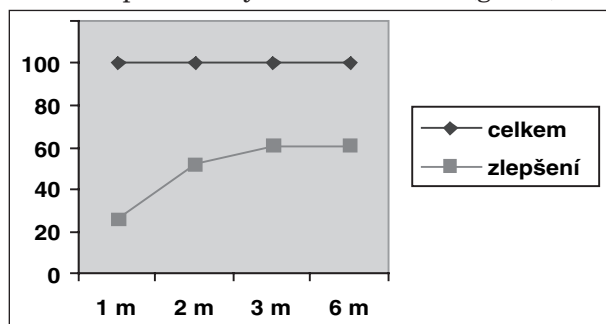
Graf 4. Účinnost nákusné relaxační dlahy při terapii arthritidis.

**Osteoarthritis**

(15 pacientů, 3 muži – 12 žen, průměrný věk: 50,4)

1 měsíc po nasazení dlahy:	zlepšení: 26 % .....	průměrná doba trvání potíží 17 týdnů
	bez efektu: 74 % .....	průměrná doba trvání potíží 21 týdnů
2 měsíce po nasazení dlahy:	zlepšení: 52 %	
	bez efektu: 48 %	
3 měsíce po nasazení dlahy:	zlepšení: 60 %	
	bez efektu: 40 %	
6 měsíců po nasazení dlahy:	zlepšení: 60 %	
	bez efektu: 40 %	

Recidiva potíží nebyla zaznamenána (graf 5)



Graf 5. Účinnost nákusné relaxační dlahy při terapii osteoarthritis.

**DISKUSE**

Okluzní dlahu splní své poslání tehdy, když vymizí bolesti, zvukové fenomény, spasmy žvýkacích svalů. Jak ukázaly výsledky práce, léčebný efekt nákusné (relaxační) dlahy byl prokázán celkově u všech typů onemocnění, celkově byla dlahu úspěšná v 63,2 %, což v podstatě souhlasí s dalšími autory [5,6]

Největší terapeutický efekt byl dosažen u onemocnění zařazených do skupiny G I (extrakapsulární onemocnění) – terapie byla úspěšná u všech pacientů (100%). Tyto výsledky jen potvrzují, že nákusná relaxační dlahu je plně indikována pro svalová onemocnění. [2, 3, 7, 8] Nákusná dlahu zvyšuje skus, vyrovnává okluzní nesoulad, čímž eliminuje neuromuskulární spasmus žvýkacích svalů. [2, 3]

Naopak nejmenší účinnost měla nákusná dlahu u skupiny onemocnění G II (intrakapsulární onemocnění ve smyslu dislokace disku s repozicí, dislokace disku bez repozice). Celkem byla úspěšná u 43 % pacientů. Výraznější efekt byl u dislokace disku bez repozice (55%), zatímco u dislokace disku s repozicí došlo v 95 % ke snížení bolesti, ale zvukový fenomén (související s dislokací disku) vymizel pouze u 31 % pacientů. To potvrzuje skutečnost, že při terapii nákusnou dlahou nedochází k repozici disku. Léčebný efekt spočívá ve snížení intraartikulárního tlaku, ve snížení bolesti. Při anteriorní dislokaci disku je retrodiskální tkáň vystavena kontinuálnímu tlaku. Nákusná dlahu pak způsobí vzdálení pozice kondylu a uvolnění zatížení na vysoce inervovanou a vaskularizovanou retrodiskální tkáň. Během terapie dlahou následně dochází k adaptačním a reparačním změnám, které vedou k fib-

rotizaci a avaskularitě retrodiskální tkáň. Tento proces pochopitelně souvisí se snížením bolesti, což umožní rehabilitaci otevírání. [2, 7, 9, 10, 11, 12] Vzhledem k tomu, že nákusná relaxační dlahu pouze zvyšuje skus, je u pacientů s dislokací disku častěji indikována dlahu anterorepoziční, u které se předpokládá, že umožní repozici disku [7, 11, 13]. Nicméně úspěšnost repozice disku při užití anterorepoziční dlahy je hodnocena 16–40 % [11, 13]. Navíc u anterorepoziční dlahy je nutné vzít v úvahu vyšší riziko nežádoucích účinků [11].

U onemocnění zařazených do skupiny GIII (zánětlivě-degenerativní onemocnění) byla úspěšnost celkem 65 %. Tento fakt je dán samotným mechanismem účinku nákusné relaxační dlahy – odlehčuje kloub, snižuje intraartikulární tlak. Se snížením intraartikulárního tlaku pochopitelně souvisí snížení destruktivních změn chrupavky [4, 8, 14].

Úspěšnost léčby nákusnou dlahou souvisí také s včasným zahájením terapie. Stiesch a Scholz [5] zaznamenali u pacientů s nebolestivou dislokací disku bez repozice zlepšení po terapii dlahou u 84 % pacientů s akutními potížemi, 63 % a 64 % u pacientů se subakutními a chronickými potížemi. Ostatně výsledky autora tuto teorii potvrzují, po jednom měsíci terapie nákusnou dlahou nastalo zlepšení u pacientů, u nichž trvání potíží bylo v průměru 9 týdnů. Oproti tomu bez efektu 1 první měsíc terapie nákusnou dlahou u pacientů s potížemi trvajících v průměru 17,4 týdne.

Rozdíly panují v publikovaných pracích v souvislosti se silou dlahy. Kotráň [2] doporučuje dlahu zvyšující skus o 4–6 mm v interinciziválním rozměru, má-li být odlehčení účinné. Nicméně autor se přiklání k názoru, že plně dostatečná

je dlaho o síle 1-2 mm [7, 8], přičemž upřednostňuje užívání na dolní zubní oblouk vzhledem k snadnějšímu zakrytí dolním rtem.

## ZÁVĚR

Užití nákusné relaxační dlahy je plnohodnotnou léčebnou metodou onemocnění temporomandibulárního kloubu. Účinek relaxační dlahy je zaměřen především na snížení bolesti.

Pro užití nákusné relaxační dlahy o síle 1,5 mm jsou absolutní indikací extrakapsulární onemocnění, kdy je možné dosáhnout výborných výsledků.

U zánětlivě degenerativních onemocnění a intrakapsulárních onemocnění je úspěšnost terapie relaxační dlahou nižší, nicméně patří do základních postupů konzervativní terapie. Dlaho se u těchto onemocnění užívá jako jedna z prvních terapeutických možností, a teprve v případě neúčinnosti léčby se indikují další léčebné postupy (miniinvazivní terapie, operační řešení).

Při užití dlahy jsou lepší výsledky dosaženy s včasným zahájením terapie.

## LITERATURA

1. **Bumann, A., Lotzman, U.:** TMJ disorders and orofacial pain. Tyjeme Stuttgart-New York, 2002, 360 s.
2. **Kotráň, M., Paško, E.:** Náhrzové živcové dlahy v protetickém liečbe artropatií temporomandibulárneho kĺbu. Stomatolog., 1994; 3, s. 83-85.
3. **Van Put, E.:** Relation between occlusal disorders and TMJ complains, Int. J Oral Maxillofac Surg 2003; Suppl 1, 58
4. **Zajko, J., Hirjak, D., Guban, V.:** Liečba bolestivých ochorení temporomandibulárneho kĺbu. Choroby hlavy a krku. 2002; 2, s. 9-13.
5. **Stiesch-Scholz, M., Tschernitschek, H., Rossbach, A.:** Early begin of splint therapy improves treatment outcome in patiens with temporomandibular point disc displacement without reduction. Clin Oral Investic. 2002; 6, s. 119-23.
6. **Wahlund, K., List, T., Larson, B.:** Treatment of temporomandibular disorders aminy adolescents: a comparison between occlusal appliance, relaxation training, and brief information. Acta Odontol.,Scand., 61, 2003; s. 203-211.
7. **Wassell, R.,V., Adams, N., Kelly, J., P.:** Treatment of temporomandibular disorders by stabilising splints in general dental practice: results after initial treatment, Brt. Dent. J., 197, 2004; s. 35- 41.
8. **Zajko, J., Satko, I., Hirjak, D.:** Liečba dysfunkcie temporomanibulárneho kĺbu nákusnou dlahou. Prakt.zub. Lék., 1990; 5, s. 151-154.
9. **Ekberg, E., Nilner, M.:** A 6- and 12- month follow-up of appliance therapy in TMD patiens: a follow- up of a controlled trial. Int. J. Prosthodont., 15, 2002, s. 564- 570.
10. **Hersek, N., Canay, S., Caner, B., Ulutuncel, N.:** Bone SPECT imagig of patiens with internal derangement of temporomandibular point before and after splint therapy. Oral Surg. Oral Med. Oral Pathol. Oral Radiol Endod., 94, 2002; s. 576- 580.

11. **Krug, J., Jirousek, Z., Bartáková, V., Žižka, M.:** Lupání v čelistním kloubu-konzervativní terapie. Choroby hlavy a krku, 2001; 1, s. 5-10.
12. **Tanaka, E., del Pozo, R., Sugiyama, M., Tanne, K.:** Biomechanical response of retrodiscal tissue in the temporomandibular point under compression. J. Oral Maxillofac Surg., 60, 2002; s. 546- 551 .
13. **Fayed, M.,M., El-Mangoury, N., H., El-Bokle, D.,N., Betal, A.,I.:** Occlusal splint therapy and magnetic resonance imaging. World J. Orthod., 2004; 5, s. 133-140.
14. **Kardoš, J.:** Terapie ochorenia temporomandibulárneho kĺbu. Prakt.zub.Lék., 1991; 4, s. .122-125.

MUDr. Vladimír Machoň  
 Dětská stomatologická klinika LF UK  
 a FN Motol  
 V Úvalu 84  
 150 05 Praha 5  
 e-mail: machonv@post.cz  
 www.celistnikloub.cz

**Timplant®**

dentální implantáty

**Nanoimplant®**

první na světě

[www.timplant.cz](http://www.timplant.cz)