

Použití laryngální masky k zajištění dýchacích cest u pacientů s kolemčelistním zánětem

Foltán R.,¹ Macháč J.,² Donev F.,¹ Hoffmannová J.¹

¹Stomatologická klinika 1. LF UK a VFN, oddělení ústní, čelistní a obličejové chirurgie, Praha,
přednosta prof. MUDr. J. Mazánek, DrSc.

²Klinika anesteziologie a resuscitace 1. LF UK a VFN, Praha,
přednosta MUDr. M. Strítěský

Souhrn

Autoři retrospektivně studují výhody, nevýhody, rizika a komplikace použití laryngální masky (LM) při zajištění dýchacích cest u pacientů s kolemčelistním zánětem. Bylo sledováno 23 pacientů ve věku 19-68 let a sledovány parametry byly věk pacientů, pohlaví, velikost kontraktury žvýkacích svalů před a po úvodu do anestezie (podle maximálního možného otevření úst) a přidružené choroby. LM byla zavedena bez použití laryngoskopu a byly sledovány neúspěchy, tj. opakované intubace, použití laryngoskopu, nutnost endotracheální intubace, příznaky distenze žaludku, regurgitace žaludečního obsahu, aspirace žaludečního obsahu a nedostatečná hloubka anestezie.

Studie dokázala, že LM může být použita k bezpečnému udržení dýchacích cest a že umožňuje dosáhnout požadované hloubky anestezie při léčbě kolemčelistních zánětů odontogenního původu. LM je možné i při stavech spojených s obtížným otevřením úst a při potencionálních deformacích faryngu zánětlivým edémem.

Klíčová slova: laryngální maska - kolemčelistní zánět - laryngoskopie - endotracheální intubace

Foltán R., Macháč J., Donev F., Hoffmannová J.:

Application of Laryngeal Mask for Securing Respiratory Pathways in Patient with Circumjaw Inflammation

Summary: The authors retrospectively studied the advantages, disadvantages, risk and complications in the application of laryngeal mask (LM) to secure respiratory pathways in patients with circummaxillary/circummandibular inflammation. The authors followed 23 patients at the age 19-68 years from the point of view of age of the patients, sex, size of contracture of masticatory muscles before and after diseases. LM was introduced without the application of laryngoscope and failures, i.e. repeated intubations, the use of laryngoscope, necessary endotracheal intubation, symptoms of stomach distension, regurgitation of stomach content, aspiration of stomach content and insufficient depth of anesthesia, were followed.

The study demonstrated that LM may be used for a safe maintenance of respiratory pathways and makes it possible to sufficient depth of anesthesia in the therapy of circummaxillary/circummandibular inflammation of odontogenic origin. LM may be applied even in conditions associated with difficult opening of mouth and potential deformities of pharynx by inflammatory edema.

Key words: laryngeal mask - circummaxillary/circummandibular inflammation - laryngoscopy - endotracheal intubation

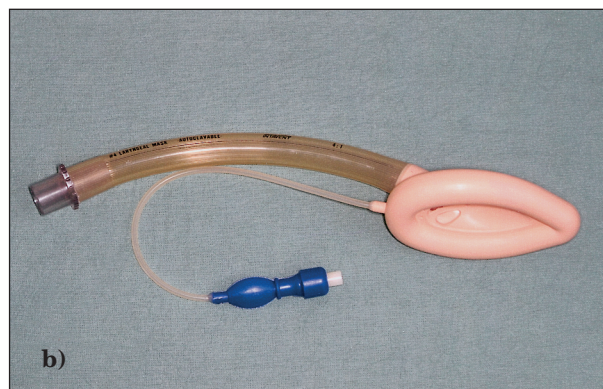
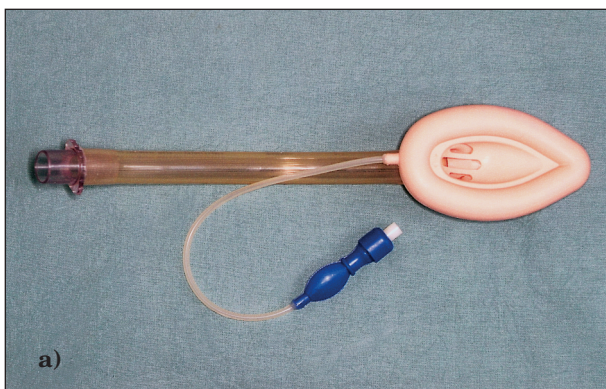
Čes. Stomat., roč. 106, 2006, č. 1, s. 22–26.

ÚVOD

Kolemčelistní záněty jsou i v době antibiotik poměrně vážnou a někdy i život ohrožující komplikací zanedbaného zubního kazu. Jsou vždy doprovázeny kontrakturou a otokem, který se propaguje nejen zevně, ale výrazně mění i anatomické uspořádání orofaryngu a hypofaryngu. Jelikož se jedná o nemocnění akutně ohrožující

život postiženého, jejich ošetření je často nutné provést neprodleně a vzhledem k bolestivosti je lépe použít celkovou anestezii.

Zajištění a udržení volných dýchacích cest (DC) při těchto akutních výkonech v maxilofaciální chirurgii je velmi často zatíženo různými komplikacemi. Výrazný otok anatomicky preformovaných kolemčelistních prostorů, bolest a následná kontraktura žvýkacích svalů jsou fak-



Obr. 1. a, b. Laryngální maska.

tory, které limitují a často úplně znemožňují provedení bezpečné laryngoskopie. Z poměrně velkého výběru alternativních metod udržení přístupných DC si zaslouží pozornost jejich zajištění pomocí laryngální masky (LM) (obr. 1 a, b).

LM byla uvedena do klinické praxe v roce 1981 výzkumným týmem pod vedením doktora Archie Braina. Jedná se bezesporu o jeden z největších vynálezů v anesteziologii v poslední době. LM byla od té doby zdrojem mnohých inovací a za dodržení bezpečnostních kautel poskytuje spolehlivou neinvazivní alternativu krvavých instrumentačních metod, jako jsou preventivní tracheostomie, retrográdní intubace, transtracheální ventilace či endoskopicky asistovaná intubace při zajišťování obtížných DC.

CÍL

Retrospektivně zhodnotit výhody, nevýhody, rizika a komplikace použití laryngální masky při zajištění dýchacích cest u pacientů s kolemčelistním zánětem.

SOUBOR PACIENTŮ

Retrospektivně jsme sledovali 23 pacientů léčených v období od 2/1998 - 2/2000 na oddělení maxilofaciální chirurgie Stomatologické kliniky 1. LF UK v Praze pro kolemčelistní záněty v různých lokalizacích (tab. 1).

U všech pacientů jsme striktně dodrželi minimální šestihodinové lačnění před operací a po zajištění dýchacích cest jsme pomocí LM zavedli tamponádu.

Sledovali jsme věk pacientů, pohlaví, velikost kontraktury žvýkacích svalů před a po úvodu do anestezie (podle maximálního možného otevření úst) a přidružené choroby (tab. 2). LM byla zavedena bez použití laryngoskopu a sledovali jsme neúspěchy, tj. opakované intubace, použití laryngoskopu, neúspěch intubace, nutnost endotrache-

ální intubace, příznaky distenze žaludku, regurgitaci žaludečního obsahu, aspiraci žaludečního obsahu a nedostatečnou hloubku anestezie.

Pooperační komplikace byly rozděleny na časné (laryngospasmus, bronchospasmus, krvácení) a pozdní (odynofagie, změny hlasu).

Zajištění dýchacích cest LM a vedení celkové anestezie

K zavedení LM bylo ve většině případů přistupováno jako k alternativní metodě, a proto byl úvod do anestezie obvykle přizpůsoben možnosti endotracheální intubace. Pacienti byli klasicky premedikováni Atropinem v rozmezí 0,5-1,0 mg i.m. dle váhy a Dolsinem v dávce 50-100 mg i.m. dle váhy. Úvod do anestezie spočíval v podání Fentanyl v dávce 100 mg i.v.. Po nezbytné době nástupu a důsledné preoxygenaci jsme podávali Thiopental (TP) v dávce až 400 mg i.v. a následně succinylcholinjodid (SCCH). Po nástupu fascikulací jsme se neprodleně pokusili o provedení přímé laryngoskopie.

Nejčastější komplikací v tomto bodě, znemožňující její provedení, byla výrazná svalová kontraktura, která neustoupila ani po podání svalového relaxancia. V takovém případě jsme upustili od dalších traumatizujících pokusů a neprodleně přistoupili k zavedení LM. Při správné manipulaci s maskou ji lze zavést při minimálním rozevření úst na 5 mm. Za pomoci asistované ventilace jsme pak převedli pacienta na spontánní dýchání směsí N₂O/O₂/ inhalačního anestetika (halotan, isofluran). Pro výkony v čelistní dutině jsme poté vždy rutinně zaváděli vydatnou tamponádu.

V případech, kdy jsme dopředu s jistotou předpokládali mimořádně obtížnou či neproveditelnou laryngoskopii, jsme přistoupili k zavedení LM bez pokusu o předchozí endotracheální intubaci. Pacient byl důkladně pro-oxygenován a LM byla zavedena v Propofolu v dávce 105-200 mg i.v. nařazeným dávkou Mesocainu 10 mg.

Spontánní dýchání nebylo žádným způsobem narušeno a jeho kvalita nám byla bezpečným vodítkem správného usazení masky in situ.

Tab. 1. Výsledky sledování 23 pacientů pro kolemčelistní záněty

Č.	Pohl.	Věk	Lokalizace zánětu	ASA	Maximální otevření v boděm stavu	Maximální otevření po podání myo-relaxantia	Reinzerce	Laryngoskopie	Endotach. iritubace	Min. deasat.	Délka operace	Distněte	Regurgitace	Aspirace	Laryngospasmus	Bronchospasmus	Krvácení	Odyno-largie	Změna hlasu	
1.	M	19	submnd. I.	15	19	ne	Ne	ne	ne	98%	7	ne	ne	ne	ne	ne	ne	ne	ne	ne
2.	M	43	submnd. II.	22	29	ne	Ne	ne	ne	97%	11	ne	ne	ne	ne	ne	ne	ne	ne	ne
3.	M	57	submnd. II.	31	40	ne	Ne	ne	ne	99%	15	ne	ne	ne	ne	ne	ne	ne	ne	ne
4.	Ž	46	pterygo. I.	10	18	ne	Ne	ne	ne	98%	24	ne	ne	ne	ne	ne	ne	ne	ne	ne
5.	M	37	pterygo. I.	8	21	ne	Ne	ne	ne	95%	21	ne	ne	ne	ne	ne	ne	ne	ne	ne
6.	Ž	58	pterygo. I.	12	34	ne	ne	ne	ne	97%	19	ne	ne	ne	ne	ne	ne	ne	ne	ne
7.	M	51	submnd. II.	18	33	ne	ne	ne	ne	95%	12	ne	ne	ne	ne	ne	ne	ne	ne	ne
8.	M	44	submnd.+ pterygo. I.	6	10	ne	ne	ne	ne	94%	30	ne	ne	ne	ne	ne	ne	ne	ne	ne
9.	Ž	68	submnd.+ pterygo. II.	12	20	ne	ne	ne	ne	96%	27	ne	ne	ne	ne	ne	ne	ne	ne	ne
10.	Ž	31	submnd. I.	24	30	ne	ne	ne	ne	100%	15	ne	ne	ne	ne	ne	ne	ne	ne	ne
11.	Ž	55	submnd. II.	30	40	ne	ne	ne	ne	99%	15	ne	ne	ne	ne	ne	ne	ne	ne	ne
12.	M	57	submnd.+ pterygo. II.	17	36	ne	ne	ne	ne	100%	31	ne	ne	ne	ne	ne	ne	ne	ne	ne
13.	M	62	submass. III.	13	19	ne	ne	ne	ne	95%	16	ne	ne	ne	ne	ne	ne	ne	ne	ne
14.	Ž	43	subment. I.	32	42	ne	ne	ne	ne	100%	15	ne	ne	ne	ne	ne	ne	ne	ne	ne
15.	Ž	66	submnd.+ pterygo. III.	17	24	ne	ne	ne	ne	96%	25	ne	ne	ne	ne	ne	ne	ne	ne	ne
16.	M	49	submass. I.	13	22	ne	ne	ne	ne	99%	24	ne	ne	ne	ne	ne	ne	ne	ne	ne
17.	M	20	submnd. I.	25	39	ne	ne	ne	ne	100%	19	ne	ne	ne	ne	ne	ne	ne	ne	ne
18.	M	28	submnd. I.	27	35	ne	ne	ne	ne	100%	16	ne	ne	ne	ne	ne	ne	ne	ne	ne
19.	Ž	53	pterygo. I.	10	22	ne	ne	ne	ne	94%	20	ne	ne	ne	ne	ne	ne	ne	ne	ne
20.	M	49	submnd. I.	12	21	ne	ne	ne	ne	99%	26	ne	ne	ne	ne	ne	ne	ne	ne	ne
21.	Ž	59	submnd. III.	29	36	ne	ne	ne	ne	98%	15	ne	ne	ne	ne	ne	ne	ne	ne	ne
22.	M	60	submnd.+ pterygo. I.	12	19	ne	ne	ne	ne	100%	30	ne	ne	ne	ne	ne	ne	ne	ne	ne
23.	M	58	submnd.+ pterygo. I.	9	17	ne	ne	ne	ne	95%	33	ne	ne	ne	ne	ne	ne	ne	ne	ne
48				18	27						20									

Vysvětlivky:
submnd. – submandibulární; pterygo. – pterygomandibulární; submass. – submasseterický; subment. – submentální.
M – muž; Ž – žena

VÝSLEDKY

V daném období jsme operovali pro kolemčelistní zánět odontogenního původu za použití LM 23 pacientů, z toho 9 žen a 14 mužů, v průměrném věku 48,4 let (rozmezí 19-68 let). Z toho 10 pacientů mělo zánět lokalizován submandibulárně, 1 submentálně, 4 pterygomandibulárně a 2 submasetericky. Šest pacientů mělo kombinované postižení submandibulárního a pterygomandibulárního prostoru a jeden pacient měl postižení submandibulárního a submentálního prostoru současně. Průměrná kontraktura žvýkacích svalů měřená podle vzdálenosti incizální hrany dolního a horního 1. pravého řezáku byla 17,6 mm při rozmezí 6-32 mm v bdělém stavu při asistovaném otvírání úst, po úvodu do anestezie za pomoci Heistrova rozvěrače 27,2 mm (rozmezí 10-42 mm). 15 pacientů bylo ASA I, 6 pacientů ASA II a 3 pacienti ASA III pro přidružené onemocnění kardiovaskulárního systému.

LM byla vždy zavedena naslepo a nikdy jsme nemuseli použít opakovanou inzerce, laryngoskopu nebo endotracheální intubace. Kontrola zavedení byla provedena auskultací stetoskopem a monitorací pCO₂ ve vydechovaném vzduchu. Všem pacientům byla umožněna spontánní ventilace. Nikdy jsme nepozorovali desaturaci pod 94 %. Pozice LMA nebyla nikdy chirurgickým zákrokem změněna.

Průměrná délka operace byla 20,3 minuty (rozmezí 7-33 min.). Během výkonu nebyla pozorována žádná komplikace. Nikdy jsme nepozorovali distenzi žaludku, regurgitaci nebo aspiraci žaludečního obsahu. LM skýtala dostatečný komfort pro chirurga a dostatečnou hloubku anestezie a bezpečnost při zajištění dýchacích cest.

Také v pooperačním období, jak časném, tak pozdním, jsme nepozorovali žádný laryngospasmus, bronchospasmus, krvácení, odynofagie nebo změny hlasu.

DISKUSE

Od roku 1991, kdy US Food and Drug Administration povolil používání LM., je ve světě tato metoda považována jako alternativa k endotracheální intubaci pro kontrolu dýchacích cest (1). Výhody zahrnují předcházení paralýze hlasivkových vazů, jednoduché použití a minimální bezprostřední kardiovaskulární odpověď na zavedení (2, 3). Lehčí stupeň anestezie je lépe snášen a pacienti jsou v menším nebezpečí bronchospasmu, laryngospasmu a pooperační odynofagie (1, 4-7). Potenciální komplikace vycházejí z endobronchiální a endoezofageální intubace. Obrovskou výhodou v maxilofaciální chirurgii je možnost použít i v případech změny přístupu

k dýchacím cestám, které jinak dělají endotracheální intubaci velmi obtížnou (8, 9).

Pro výkony, při kterých jsou nevyhovující anatomické poměry spolu s komorbiditou kontraindikací k použití i.v. sedace, je LM metodou volby. (8, 9). Například u pacientů s OSAS LM předchází apnoickým pauzám a desaturacím, které se jinak normálně vyskytují u těchto pacientů při i.v. sedaci. Další oblastí použití LM vidí autoři v kombinaci i.v. sedace a lokální anestezie při některých maxilofaciálních operacích. Pro anesteziologa nezkušeného v této oblasti je někdy obtížné vytitrovat hladinu sedace požadované chirurgem a zde je LM metodou volby pro její jednoduchost a možnost spontánního dýchání při nízké hloubce anestezie.

Aspirace žaludečního obsahu představuje potencionální komplikaci spojenou s použitím LM. Při použití přetlakové ventilace můžeme navodit insuflaci žaludku. Fibreoptické studie ukazují, že lumen esophagu není plně obturováno v 6-9 % případů anestezie za pomoci LM. To opět zvyšuje riziko jak insuflace žaludku, tak i aspirace v případě inzerce ezofageální porce LM do laryngu. Při endolaryngeální penetraci hrozí vyvolání zvracího reflexu a opět riziko aspirace (12, 13).

I přes tyto potencionální rizika je v literatuře popisováno extrémně malé množství aspirací žaludečního obsahu. Těm se dá účinně předejít přesným umístěním LM a také nezvyšováním dýchacího tlaku nad 20 mm Hg (14, 16). Tuto potencionální nevýhodu pak plně odstraňuje nový tzv. třicestný typ LM, který umožňuje aktivní odsávání případného regurgitovaného žaludečního obsahu. V naší studii jsme neměli ani jednu komplikaci způsobenou regurgitací.

Incidence kašle a laryngospasmu, spojená s použitím LM, je stejná jako při dráždění orofaryngu a je obvykle spojená s nedostatečnou hloubkou anestezie (17).

Z dalších komplikací byly ve světové literatuře popisovány tranzitorní dysfonie spojené s luxací arytenoidní chrupavky nebo způsobené paralýzou hlasivek, vyvolané nepřiměřeným nafouknutím manžety a její dislokací do pyrifonní fossy (18-20). Neuropatická jednostranná léze n. recurrens a tranzitorní léze n. lingualis a hypoglossus byly způsobeny přílišnou inflací manžety a dobou anestezie delší než 3,5 hodiny. Zde je třeba zdůraznit, že anestezie, potřebná pro léčbu kolemčelistních zánětů, je málokdy delší než 20 minut, a podle našich zkušeností nikdy nepřesáhne 30 minut.

Kontraindikací použití LM jsou obstrukce dýchacích cest pod úrovní laryngu, snížená plicní compliance vyvolávající zvýšený odpor dýchacích cest, stavy po plicních disekcích a požadavek na hlubokou anestezii s kompletní relaxací příčné

pruhovaných svalů. Za kontraindikace musíme také považovat zvýšené riziko regurgitace žlučedního obsahu jako tomu je u hiátové hernie a gastroezofageálním refluxu.

ZÁVĚR

Naše studie dokázala, že LM může být použita k bezpečnému udržení dýchacích cest a že umožňuje dosáhnout požadovanou hloubku anestezie při léčbě kolemčelistních zánětů odontogenního původu. Použití LM je možné i při stavech spojených s obtížným otevíráním úst a při potencionálních deformacích faryngu zánětlivým edémem. Naše studie dále ukázala velmi nízké riziko per i pooperačních komplikací souvisejících s použitím LM.

Práce vznikla za podpory grantu IGA MZ ČR č. NR - 8038-3.

Autoři děkují KARIM 1. LF UK a VFN v Praze.

LITERATURA

- Pennant, J.H., While P.F.:** The laryngeal mask airway. Its uses in anesthesiology. *Anesthesiology*, 76, 1993, 1, s. 144-163.
- Brain, A. I. J.:** The intravent laryngeal mask instruction manual. Henley on Thames, England, Intravent International SA, 1991.
- Hickey, S., Cameron, A. E., Asburry A. J.:** Cardiovascular response to insertion of Brian@s laryngeal mask. *Anaesthesia*, 45, 1990, 8, s. 626-633.
- Alexander, C.A., Leach, A. B.:** Incidence of sore throats with the laryngeal mask. *Anaesthesia*, 44, 1989, 9, s. 791.
- Coyne, B. J.:** The use of the laryngeal mask in a day case and short stage surgery. *Ir. J. Med. Sci.*, 159, 1990, 6, s. 185-186.
- Broderick, P.M., Webster, N. R., Nunn, J. F.:** The laryngeal mask airway: a study of 100 patient during spontaneous breathing. *Anaesthesia*, 44, 1989, s. 238-241.
- Dasey, N., Mansour, N.:** Coughing and laryngospasm with the laryngeal mask. *Anaesthesia*, 44, 1989, 10, s. 865.
- Asai, T., Fujise, K., Uchida, M.:** Use of the laryngeal mask in a child with tracheal stenosis. *Anesthesiology*, 75, 1991, 5, s. 903-904.
- Markakis, D. A., Sayson, S. C., Schreiner, M.S.:** Use of the laryngeal mask in awake infants with the Robin sequence. *Anesth., Analg.*, 75, 1992, 5, s. 822-824.
- Lopez-Gil M., Brimacombe, J., Alvarez, M.:** Safety and efficacy of the laryngeal mask airway. *Anaesthesia*, 51, 1996, 10, s. 969-972.
- Daum, R. E. O., O'Reilly, B. J.:** The laryngeal mask in ENT surgery. *J. Laryngol. Otol.*, 106, 1992, s. 28-30.
- Payne, J., Edwards, J.:** The use of the fiberoptic laryngoscope to confirm the position of the laryngeal mask. *Anaesthesia*, 44, 1989, s. 865.
- John, R. E., Hill, S., Hughes, T. J.:** Airway protection by the laryngeal mask. A barrier to dye placed in the pharynx. *Anaesthesia*, 46, 1991, 5, s. 366-367.
- Leach, A. B., Alexander, N. R.:** The laryngeal mask: an overview. *Eur. J. Anesthesiol.*, 1991, 4, s. 9-31.
- McCrirrick, A., Ramage, D. T. O., Pracilio, J. A., Hickman, J. A.:** Experience with the laryngeal mask in two hundred patients. *Anesth. Intensive Care*, 19, 1991, s. 256-260.
- Latorre, F., Eberle, B., Weiler, N., Mienert, R., Stanek, A., Goedecke, R., Heinrichs, W.:** Laryngeal mask airway position and the risk of gastric insufflation. *Anesth. Analg.*, 86, 1998, 4, s. 867-871.
- Marjot R.:** Trauma to the posterior pharyngeal wall caused by a laryngeal mask airway. *Anaesthesia*, 48, 1991, 7, s. 589-590.
- Cros, AS. M., Pitti, R., Conil, C., Giraud, D., Verhulst, J.:** Severe dysphonia after the use of a laryngeal mask airway. *Anesthesiology*, 86, 1997, 2, s. 498-500.
- Daya, H., Fawcett, W. J., Weir, N.:** Vocal fold palsy after use of the laryngeal mask airway. *J. Laryngol. Otol.*, 110, 1996, 4, s. 383-384.
- Rosenberg, M.K., Rontal, E., Rontal, M., Lebendom-Mansour, M.:** Arytenoid cartilage dislocation causes by a laryngeal mask airway treated with chemical splinting. *Anesth. Analg.*, 83, 1996, 6, s. 1335-1336.
- Laxton, C. H., Kipling, R.:** Lingual nerve paralysis following the use of the laryngeal mask airway. *Anaesthesia*, 51, 1996, 9, s. 869-870.
- Majumder, S., Hopkins, P. M.:** Bilateral lingual nerve injury following the use of the laryngeal airway. *Anaesthesia*, 53, 1998, 2, s. 184-186.
- King, C., Street, M. K.:** Twelfth cranial nerve paralysis following the use of a laryngeal mask airway. *Anaesthesia*, 49, 1994, 9, s. 766-787.

MUDr. René Foltán

*Stomatologická klinika 1. LF UK a VFN,
oddělení maxilofaciální chirurgie
U Nemocnice 2
128 00 Praha 2
e-mail:foltan@email.cz*