

Pouúrazová resorpce stálých zubů

Hecová H., Fiala P., Vais P., Merglová V.

Stomatologická klinika LF UK a FN, Plzeň,
přednosta doc. MUDr. A. Zicha, CSc.
Ústav anatomie LF UK, Plzeň,
vedoucí doc. RNDr. P. Fiala, CSc.

Věnováno doc. MUDr. Evě Záhlavové, CSc., k jejímu významnému životnímu jubileu.

Souhrn

Resorpce tvrdých zubních tkání jsou nejzávažnější pouúrazovou komplikací, která často končí ztrátou postiženého zubu. Po úrazech se setkáváme s vnitřní a zevní resorpcí. Cílem naší studie bylo analyzovat soubor 510 zubů s různým typem dentálního poranění. V našem souboru se zevní resorpce celkově vyskytla u 39 zubů, vnitřní resorptivní proces byl zjištěn u 10 zubů. Jedenáct zubů muselo být pro pokročilou resorpci kořene extrahováno.

Klíčová slova: stálý zub - resorptivní proces - endodontické ošetření

Hecová H., Fiala P., Vais P., Merglová V.: Posttraumatic Resorption of Permanent Teeth

Summary: The root resorption belongs to the most severe consequence after the injury. The aim of our study was to analyze a group of 510 teeth with different types of dental injuries. In the group of our patients we found 39 teeth with external resorption and 10 teeth with internal resorption process. Eleven teeth had to be extracted after establishing advanced resorption of the root.

Key words: permanent tooth – resorption process – endodontic treatment

Prakt. zub. Lék., roč. 54, 2006, č. 1, s. 3–8.

ÚVOD

Resorpce tvrdých zubních tkání představuje nejzávažnější pouúrazovou komplikaci, která, pokud není včas zjištěna a léčena, končí často ztrátou postiženého zubu. Proces resorpce tvrdých zubních tkání nebyl dodnes přesně objasněn. Předpokládá se, že resorpci působí obrovské vícejaderné buňky typu osteoklastů, které se aktivují v zánětlivém prostředí. Při resorptivním procesu se uplatňuje vliv i dalších faktorů jako jsou cytokininy, enzymy, prostaglandiny a hormony. Po úrazech zubů se setkáváme jak s vnitřní, tak s vnější resorpcí (7).

Vnitřní pouúrazové resorpce tvrdých zubních tkání je vzácnější a vzhledem k zánětlivé povaze procesu bývá označována jako vnitřní granulom. Vyskytuje se převážně u pacientů po poranění závažného aparátu. Podstatou procesu je přeměna zubní dřevě v granulární tkáň s obrovskými buňkami, které resorbují stěnu dřevěné dutiny nebo kořenového kanálku směrem k povrchu. Tento typ resorpce většinou probíhá asymptoma-

ticky a resorptivní defekt bývá zpravidla náhodným rentgenologickým nálezem. Na rentgenovém snímku se vnitřní zánětlivá resorpce projeví jako oválné projasnění v oblasti dřevěné dutiny nebo kořenového kanálku, případně jako rozšíření v celé jeho délce. Pokud nejsou po úrazu dostatečně dlouhou dobu prováděny pravidelné rentgenologické kontroly, zjistí se většinou až v době, kdy došlo k perforaci stěny kořene a k rozšíření zánětlivého resorptivního procesu do periodontální štěrby (5, 6, 7, 8).

Zevní resorpce tvrdých zubních tkání se dělí podle klinických a histologických projevů do tří základních kategorií. Nejméně závažná je zevní povrchová resorpce, kdy po poranění periodontálních vazů nebo cementu vznikají na zevní ploše kořene drobné resorptivní lakuny. Pokud zůstane uchována vitalita zubní dřevě, je tento úbytek tvrdých zubních tkání pouze dočasný a defekt se rychle vyplní novotvořeným cementem. Druhý typ zevní resorpce je charakterizovaný tím, že resorbovaná tvrdá zubní tkáň je postupně nahrazena novotvořenou kostí. Vysky-

tuje se buď ve formě ankylózy, kdy novotvořená kost nasedá přímo na tvrdé zubní tkáň a je s nimi pevně spojena, nebo ve formě metaplastické resorpce, kdy mezi zubní tkání a novotvořenou kostí zůstává mezera vyplněná vazivem, jež obsahuje velké množství osteoklastických buněk. Nejtěžší formu posttraumatické resorpce představuje zevní zánětlivá resorpce, která je vysvětlována jako následek chronického dráždění osteoklastů. Iritačním stimulem bývají bakterie a jejich toxiny, které do periodontální štěrbině pronikají buď z odumřelé zubní pulpy nebo přes poškozený epiteliální úpon v oblasti zubního krčku (1,7,8).

Cílem prezentované studie bylo zjistit výskyt vnitřní i zevní posttraumatické resorpce u jednotlivých typů dentálních poranění.

MATERIÁL A METODIKA

Během naší studie jsme na základě dokumentace retrospektivně vyhledali a následovně zkontrolovali soubor 225 pacientů (75 žen a 148 mužů), kteří byli v letech 1995-2002 pro dentální poranění ošetřeni na Stomatologické klinice LF UK a FN v Plzni. U pacientů jsme zjišťovali věk v době úrazu, druh a počet poraněných zubů a typ dentálního poranění. V průběhu kontrolních vyšetření jsme se zaměřili na vyhledání poúrazových následků souvisejících se ztrátou vitality a zejména pak na výskyt poúrazové resorpce.

Součástí našeho sledování byla i experimentální část, zaměřená na extrahované zuby z důvodů posttraumatické resorpce.

VÝSLEDKY

Věk pacientů v době úrazu

Věkové rozmezí pacientů v našem souboru bylo v době úrazu od 8 do 65 let. Nejvíce poraněných

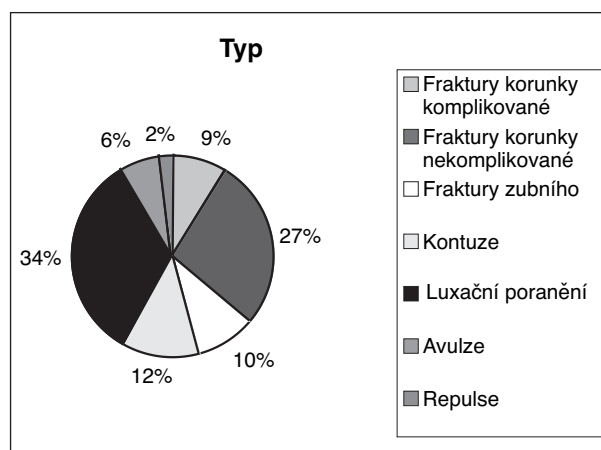
zubů, a to 164, bylo ošetřeno ve věkové kategorii 11 až 15 let .

Druh a počet poraněných zubů

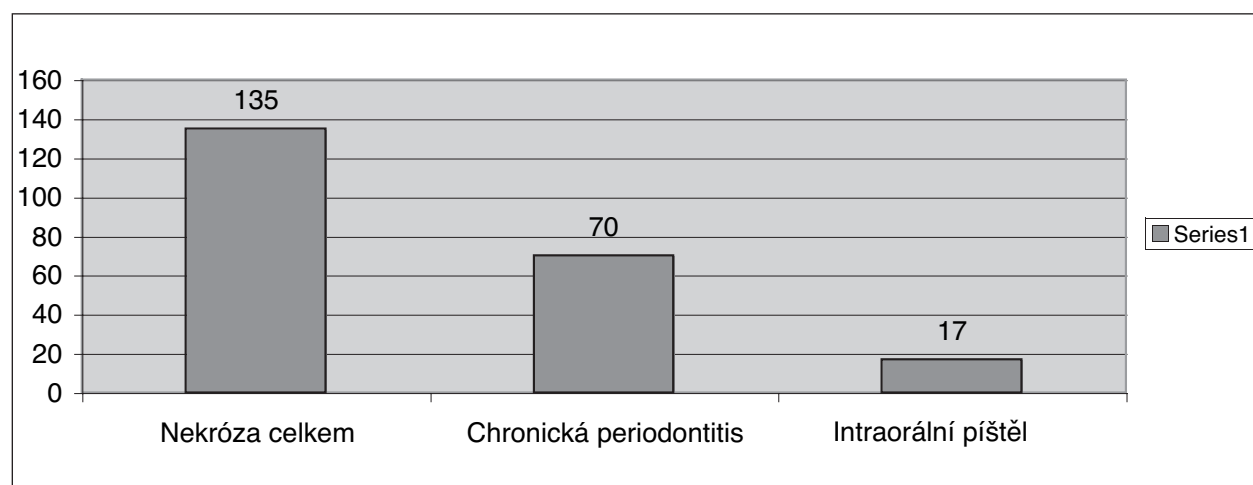
Celkově je do našeho souboru zařazeno 510 zubů. Nejčastěji poraněnými zuby byly horní velké řezáky (zub 11 ve 152 případech, zub 21 ve 138 případech). Nejvyšší počet poraněných zubů během jednoho úrazu se vyskytoval u 25letého pacienta, který si po pádu z kola způsobil poranění 9 zubů.

Charakteristika dentálních poranění

V našem souboru jsme se setkali se všemi typy dentálních poranění (graf 1). Nejčastěji se jednalo o laterální a extruzivní luxace (161 zubů, tj. 33,6 %) a nekomplikované fraktury zubní korunky (130 zubů, tj. 27,4 %). Nejméně často se vyskytovaly repulze (11 zubů, tj. 2,3 %). U části pacientů jsme se kromě úrazu zubů setkali s dalším přidruženým poraněním. Většinou se jednalo o poranění měkkých tkání, zlomeniny čelistních kostí nebo polytrauma.



Graf 1. Typy dentálního poranění.



Graf 2. Následky související se ztrátou vitality zubní dřeně.

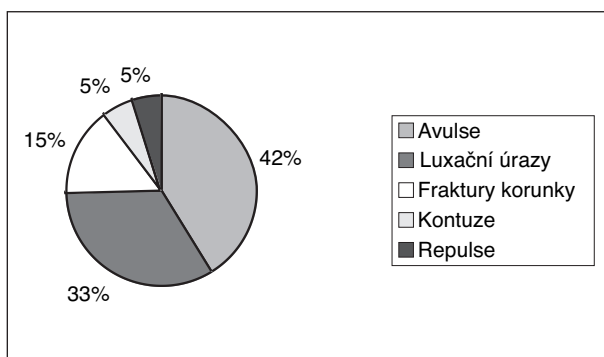
Výskyt posttraumatických následků souvisejících se ztrátou vitality

V rámci celkového hodnocení následků jsme sledovali především ztrátu vitality zubní dřene a s tím související další komplikace. Posttraumatická nekróza se v našem souboru vyskytla u 135 pacientů (tj. 31,2 % ze 433 původně vitálních zubů). Následné rentgenologické vyšetření prokázalo u 70 pacientů (tj. 51,9 %) současný výskyt chronické periodontitis. U 17 pacientů (tj. 12,6 %) byla posttraumatická nekróza spojena s výskytem intraorální píštěle (graf 2).

Výskyt zevní poúrazové resorpce

Zevní resorpce se v našem souboru celkově vyskytla u 63 zubů. Ve 24 případech se jednalo o resorpci na okrajích lomné linie u fraktur zubního kořene. Tyto úrazy představují specifickou problematiku v dentální traumatologii a nejsou proto do tohoto hodnocení zahrnuty.

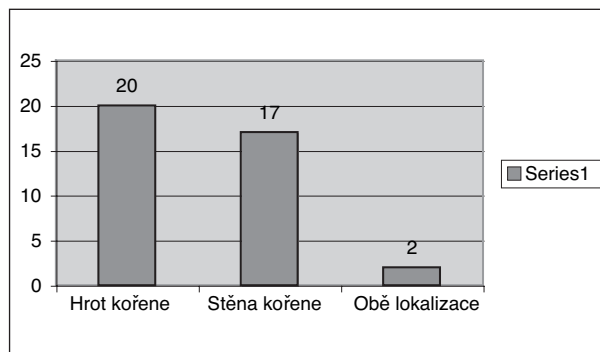
V našem souboru jsme hodnotili 39 zubů postižených zevní resorpcí. V 16 případech byla tato komplikace pozorována u avulzí. Z celkového počtu těchto poranění v našem souboru se vyskytla ve 42 %. Druhým typem úrazu s následkem zevní resorpce byly laterální a vertikální luxace (13 zubů). U fraktur zubní korunky byla tato komplikace zjištěna v 6 případech, z toho u 2 zubů se poranění tvrdých zubních tkání kombinovalo s poraněním závěsného aparátu. U kontuzí a repulzí se tento následek vyskytl vždy u 2 zubů (graf 3).



Graf 3. Výskyt zevní resorpce.

V našem souboru se zevní resorpce ve 20 případech vyskytovala na hrotu kořene, v 17 případech na jeho stěně. U 2 zubů postihla zubní resorpce obě lokalizace (graf 4).

Na základě rentgenologického vyšetření a klinické kontroly vitality zubní dřene jsme ve 29 případech hodnotili resorpci kořene jako zánětlivou, v 6 případech jako resorpci s náhradou kosti a u 4 zubů jako povrchovou (obr.1, obr. 2, obr. 3, graf 5). Z dokumentace jsme zjistili, že u 20 případů byla zevní resorpce diagnostikována mezi 4. až 6. měsícem po úrazu zubu. U 13 zubů byla tato

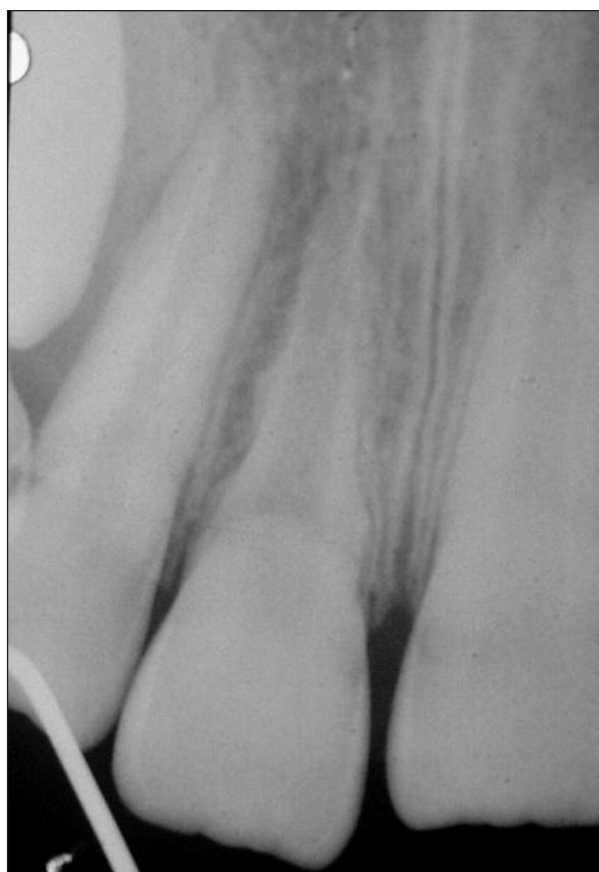

Graf 4. Lokalizace zevní resorpce.

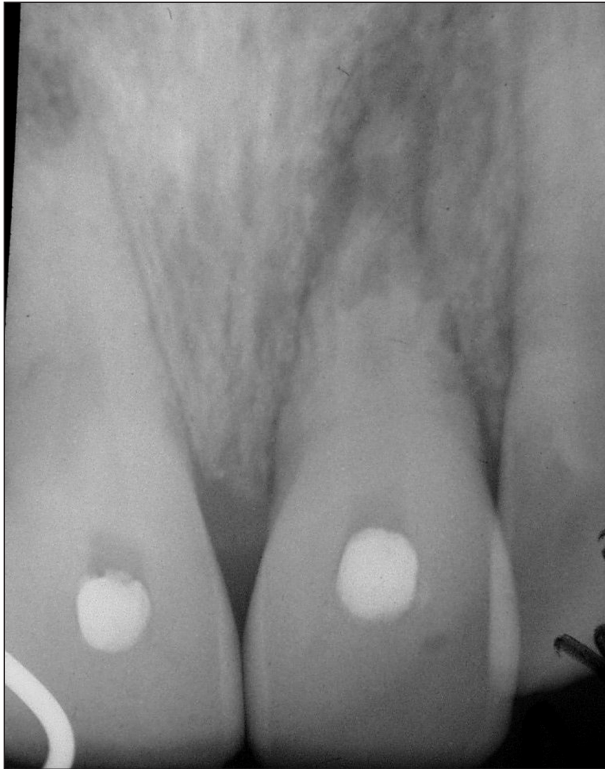komplikace zjištěna až při kontrolním vyšetření v rámci našeho projektu, to znamená nejméně 2 roky po úrazu.

Vnitřní poúrazová resorpce

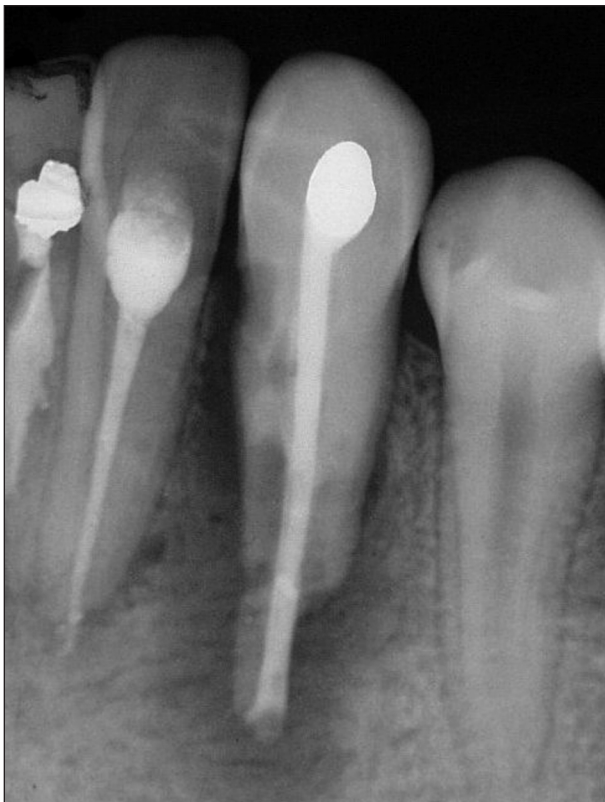Vnitřní resorpci se v našem souboru vyskytovala u 10 zubů. V 5 případech šlo o následek poranění závěsného aparátu, ve 3 případech vnitřní resorpci předcházelo poranění tvrdých zubních tkání, u 2 zubů byla pozorována současně se zevní resorpcí kořene po avulzi (obr. 4, obr. 5). U 7 zubů probíhal resorptivní proces uvnitř kořenového kanálku bez perforace jeho stěny, ve 2 případech došlo k perforaci vnitřního granulo-



Obr.1 Resorpce s náhradou kosti (typ ankylóza), 5 let po replantaci zubu 11.



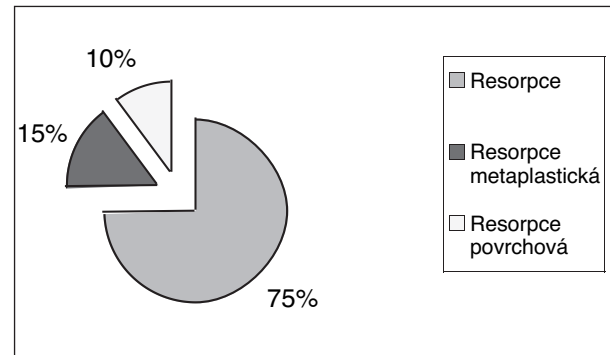
Obr. 2. Resorpce s náhradou kosti (metaplastická), 3 roky po replantaci zubu 21.



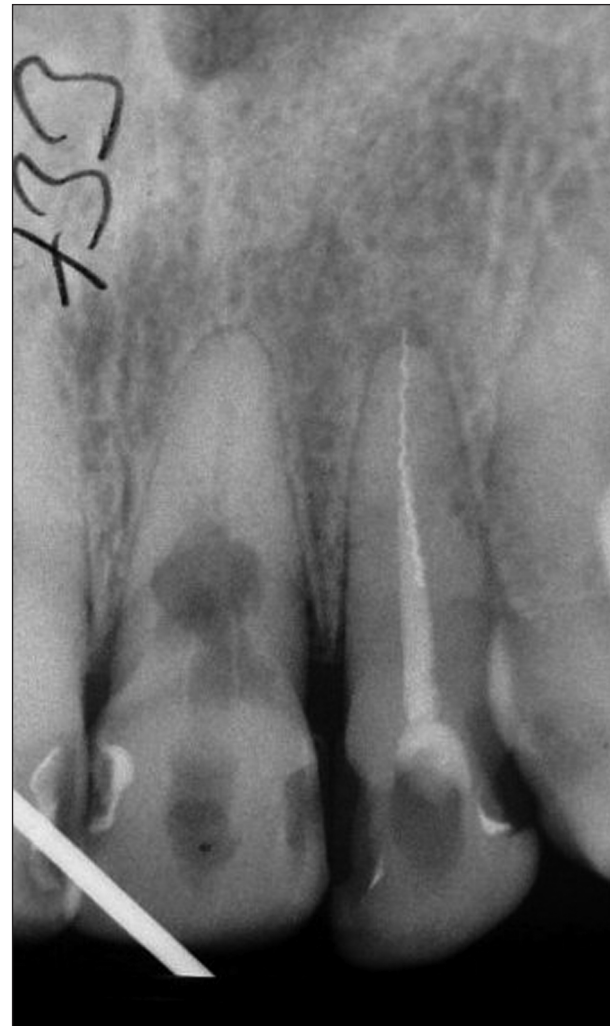Obr. 3. Zánětlivá resorpce kořene, 6 měsíců po replantaci zubu 33.

Tab. 1. Vnitřní resorpce

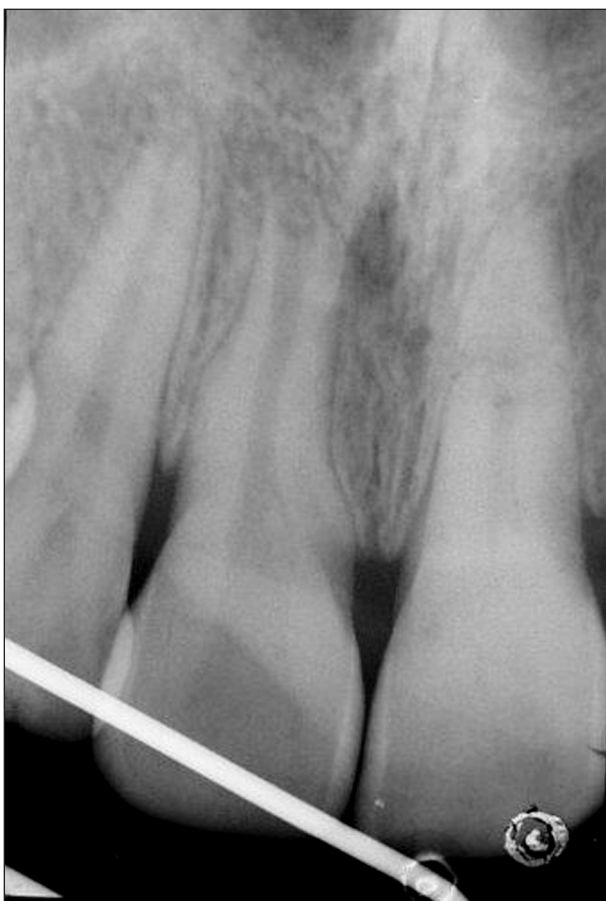Hodnocení zubů s vnitřní resorpcí	
Celkový počet resorpcí	10 zubů
Následek luxačních úrazů	5 zubů
Následek fraktur korunky	3 zuby
Následek avulze	2 zuby
Resorpce bez perforace stěny	7 zubů
Resorpce s perforací stěny	3 zuby



Graf 5. Typy zevní resorpce.



Obr. 4. Vnitřní resorpce, 7 let po extruzivní luxaci zubu .



Obr. 5. Vnitřní resorpce stěny kořenového kanálku, 3 roky po kontuzi zubu 11.

mu do periodontia, v 1 případě zeslabení stěny kořene resorptivním defektem vedlo k fraktuře radixu (tab. 1).

Výsledky ošetření zubů s poúrazovou resorpcí

Rozvoj poúrazové resorpce zubního kořene lze ovlivnit včasným endodontickým ošetřením. To spočívá v dokonalém odstranění vitální nebo nekrotické zubní dřevě, v mechanickém opracování stěny kořenového kanálku a v jeho opakovaném plnění hydroxidem vápenatým.

Endodontické ošetření zevní resorpce kořene bylo provedeno u 35 zubů našeho sledovaného souboru. Čtyři zuby s povrchovou resorpcí kořene měly vyhovující kořenovou výplň, a proto byly ponechány bez terapie.

U pacientů po replantaci bylo v osmi případech ošetření neúspěšné, zánětlivá resorpce se nezastavila a zuby bylo nutno extrahovat. U sedmi replantovaných zubů se po endodontické terapii zánětlivá resorpce zastavila a přeměnila v resorpci s náhradou kosti. Z tohoto počtu se u jednoho pacienta jednalo o ankylózu, jeden pacient s replantovaným zubem léčbu přerušil a ke kontrolám se nedostavil.

U 17 zubů s postižením apexu se zánětlivá


resorpce kořene v průběhu endodontické léčby zastavila a foramen apikále se uzavřel tvrdou mineralizovanou tkání. U všech 17 zubů se v kořenových kanálcích nacházela nekrotická nebo gangrenózní zubní dřevě, což vzhledem k nedostatečným poúrazovým kontrolám nebylo včas odhaleno.

Dva zuby v našem sledovaném souboru měly kořenové kanálky vyplněny nedokonalou kořenovou výplní, a kromě zevní resorpce prokázal rentgenový snímek i rozsáhlé periapikální projasnění. Reendodoncie v těchto dvou případech nebyla úspěšná, a proto byla léčba doplněna parodontologickým ošetřením za použití bioaktivních materiálů.

V případě vnitřních resorpcí bylo s úspěchem endodonticky ošetřeno sedm zubů. Zbylé tři zuby vzhledem k pokročilému resorptivnímu procesu bylo nutné extrahovat.

Experimentální pozorování

Experimentální pozorování pod světelným mikroskopem bylo provedeno u 7 extrahovaných zubů. Ve 3 případech šlo o zuby s pokročilou vnitřní resorpcí, ve 4 případech se jednalo o resorpci zevní. Zpracování extrahovaných zubů bylo provedeno na Anatomickém ústavu LF UK v Plzni. Neodvápněné zuby byly podélně řezány diamantovou pilou (firma MEDIM, BDR) na řezy o síle 100 μm a poté ručně dobroušeny sadou metalografických papírů různé gradace (firma SIA, Swiss) do tloušťky 50-60 μm . Takto připravené řezy byly barveny basickým fuchsinem. Fotografické snímky řezů byly zhotoveny na mikroskopu Olympus CX 41 s digitálním nastavným mikrofotografickým zařízením Camedia C 5060WZ (program Quickphoto Micro 2.0). Na řezech bylo pozorováno znatelné zakalení dentinu v okolí resorptivních defektů, což lze považovat za reakci zubní dřevě na proces resorpce (obr. 6).



Obr. 6. Snímek plochy kořene se zevní resorpcí (2000 μm).

DISKUSE

Posttraumatické resorpce představují velmi závažný následek dentálních poranění. Nejčastěji se vyskytují u zubů po replantaci, kdy obnovu dentogingiválního attachmentu a revaskularizaci intraalveolárních periodontálních ligament pravidelně provází povrchová resorpce cementu. Z počátku je lokalizována na malý úsek kořene, a pokud nejsou přítomny dráždivé stimuly, resorpce se zastaví a defekt cementu se reparuje (1, 8). Situace je složitější, pokud se v kořenovém kanálku vyskytuje nekrotická zubní dřev. Resorptivní proces v tomto případě pokračuje přes cementovou vrstvu do dentimu. Otevřením dentinových tubulů je umožněn přímý přestup toxinů i bakteriální infekce z kontaminovaného kořenového kanálku do periodontální štěrbin. Dochází k trvalému dráždění osteoklastů a k rozvoji zánětlivé resorpce na povrchu kořene. Jestliže je však provedeno endodontické ošetření, aktivita osteoklastů se zastaví a nastává obnova cementové vrstvy i Sharpeyových vláken (1, 5, 8).

Situace je složitější, pokud je poškození vrstvy cementu a periodontálních ligament rozsáhlé. Endodontické ošetření kořenového kanálku sice odstraní škodlivý vliv bakteriální infekce, avšak do místa poškození pronikají buňky z okolní alveolární kosti a vyvolávají proces označovaný jako resorpce s náhradou kosti nebo ankylóza (1, 2). V dětském věku bývají oba tyto typy resorpce většinou velice aktivní a možnost dlouhodobého zachování replantovaných zubů je proto omezena (3). U dospělých pacientů tento proces probíhá pomalu a replantovaný zub zůstává dlouho pevný a funkční (1,2). V našem souboru se u 7 replantovaných zubů po endodontické terapii zánětlivá resorpce zastavila a proces se přeměnil v resorpci s náhradou kosti. Extrakce musela být provedena u 8 zubů (22,9 %) se zjištěným zevním resorptivním procesem.

Z důvodu prevence je nezbytné u replantovaných zubů s dokončeným vývojem kořene provést endodontické ošetření v krátkém časovém období po replantaci, neboť zubní dřev v těchto případech vždy podléhá nekróze. Andreasen doporučuje provést exstirpaci pulpy nejdéle 10 dnů po replantaci. To znamená v době, kdy resorptivní proces ještě nepřestoupil přes vrstvu cementu (1). U našeho souboru jsme zaznamenali povrchovou resorpci u čtyř replantovaných zubů. Uvedené zuby měly vyhovující kořenovou výplň a resorptivní proces nejevil známky progresu.

U ostatních dentálních úrazů bývá základní příčinou resorptivního procesu ztráta vitality

zubní dřevě a její následná kontaminace bakteriální infekcí. V našem souboru byla posttraumatická nekróza zjištěna u 135 zubů, a z toho posttraumatická resorpce postihla 39 zubů. U zubů, které byly včas endodonticky ošetřeny, se s výjimkou avulzí posttraumatická resorpce vůbec nevyskytovala.

ZÁVĚR

Rozsah, a tím i závažnost resorptivního procesu, závisí většinou na tom, v jak dlouhém časovém odstupu bylo postižení zjištěno. K prevenci posttraumatické resorpce je proto nutné nejen řádné bezprostřední ošetření úrazu, ale i dlouhodobé klinické a rentgenologické sledování poraněných zubů. To platí zejména o poraněných závěsného aparátu, kde se tato komplikace vyskytuje nejčastěji. Klinické zkušenosti ukazují, že včasná endodontická terapie může vzniku posttraumatické resorpce zabránit nebo její rozvoj zastavit.

Práce byla podpořena grantem IGA MZ ČR č. NK 7446 -3.

LITERATURA

1. **Andreasen, J. O., Andreasen, F. M.:** Essentials of traumatic injuries to the teeth. Copenhagen, Munksgaard, 2000, s. 113–131.
2. **Barnett, F.:** The role of endodontics in the treatment of luxated permanent teeth. Dent Traumatol, roč. 18, 2002, č. 2, s. 47–56.
3. **Donaldson, M., Kinirons, M. J.:** Factors affecting the time of onset of resorption in avulsed and replanted incisor teeth in children. Dent Traumatol, roč. 17, 2001, č. 5, s. 201–205.
4. **Finucane, D., Kinirons, M. J.:** External inflammatory and replacement resorption of luxated and avulsed replanted permanent incisors: a review and case presentation. Dent Traumatol, roč. 19, 2003, č. 3, s. 170–174.
5. **Kinirons, M. J., Boyd, D.H., Gregg, T.A.:** Inflammatory and replacement resorption in reimplanted permanent incisors teeth: a study of characteristics of 84 teeth. Endod. Dent. Traumatol., roč. 19, 2003, č. 5, s. 269–272.
6. **Majorana, A., Bardellini, E., Conti, G., Keller, E., Pasi, S.:** Root resorption in dental trauma: 45 cases followed for 5 years. Dent. Traumatol., roč. 19, 2003, č. 5, s. 262–65.
7. **Rita F. N., Whitterspoon D., Gutmann J. L.:** Resorpce tvrdých zubních tkání. Quintessenz, 1999, 8 /6/, s. 30-42.
8. **Tsukiboshi, M.:** Plán ošetření při poranění zubů. Praha: Quintessenz, 2001, s. 81-97.

*MUDr. Hana Hecová
Zahradní 79
326 00 Plzeň*