

# Počítačová kontrola tvaru zubního oblouku u pacientů s rozštěpem

Hippmann R.<sup>1</sup>, Dostálová T.<sup>1</sup>, Bartoňová M.<sup>1</sup>, Peterka M.<sup>2,3</sup>,  
Morong K.<sup>4</sup>, Smutný V.<sup>4</sup>

<sup>1</sup>Stomatologická klinika 1. LF UK a VFN, Praha,  
přednosta prof. MUDr. J. Mazánek, DrSc.

<sup>2</sup>Ústav experimentální medicíny AV ČR, Praha

<sup>3</sup>Klinika plastické chirurgie FNKV, Praha,  
přednosta doc. MUDr. M. Tvrdek

<sup>4</sup>Centrum strojového vnímání, katedra kybernetiky FE ČVUT, Praha,  
vedoucí katedry prof. ing. V. Hlaváč, CSc.

## Souhrn

Cílem naší studie bylo posoudit tvar a rozměry horního a dolního oblouku u pacientů s rozštěpem po chirurgicko-ortodontické léčbě. Dále porovnat tyto výsledky s hodnotami naměřenými u náhodně vybraného vzorku mladé dospělé plně ozubené zdravé populace a pacientů s ortodontickou anomálií bez rozštěpu před léčbou, těsně po léčbě a s odstupem 5 let. K tomuto měření jsme použili přístroj Orthoscope a počítačovou analýzu obrazu. Prokázali jsme, že moderní ortodontická terapie je schopna u pacientů s ortodontickými anomáliemi a s orofaciálními rozštěpy zvětšit horní zubní oblouk až k hodnotám, které jsou považovány za normu a vytvořit tak optimální podmínky pro následnou protetickou terapii, je-li jí zapotřebí.

**Klíčová slova:** stomatologie – ortodoncie – protetika – rozštěp

## Hippmann R., Dostálová T., Bartoňová M., Peterka M., Morong K., Smutný V.: Computing Control of the Shape of Dental Arch in Patients with Cleft Palate

**Summary:** The aim of the work was to evaluate the shape and dimension of upper and lower arch in patients with cleft palate after a surgical-orthodontic therapy. We also compared these results with values measured in a randomly selected sample of a young adult population and patients with orthodontic anomaly without cleft palate before the treatment, immediately after therapy and after a lapse of time of 5 years. The measurement employed the Orthoscope apparatus and computing analysis of the image. It has been demonstrated that in patients with orthodontic anomalies and orofacial cleft palate, modern orthodontic therapy is capable of enlarging the upper dental arch to values, which are considered as standard and to create optimal conditions for subsequent prosthetic therapy, if necessary.


**Key words:** stomatology – orthodontia – prosthetics – cleft palate

*Prakt. zub. Lék., roč. 53, 2005, č. 5, s. 100–107.*


## ÚVOD

Rozštěpové vady obličeje jsou poměrně časté vrozené postižení, které se vyskytuje v prevalenci asi 1:600–700. Chlapci jsou postiženi asi dvakrát častěji než dívky. Vada vzniká přibližně mezi 4.–8. týdnem vývoje plodu in utero. Rozsah postižení je různý a defekt je lokalizován ve rtu, čelisti a patře, samostatně nebo v různých kombinacích. Uvádí se, že procentuální výskyt izolovaného rozštěpu rtu je asi 30%, izolovaného rozštěpu patra 27% (obr. 1) a ve zbylých 43 % jsou obsaženy kombinované jednostranné (obr. 2) a oboustranné rozštěpy (obr. 3) [1]. Defekt se vyskytuje 2krát častěji vlevo než vpravo [1, 2].

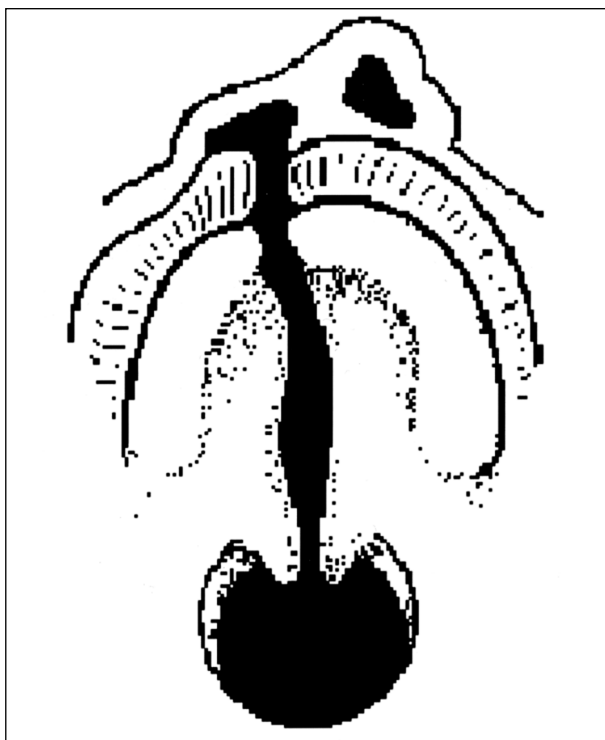
Etiologie není přesně známá, ale jedná se o multifaktoriální proces, ve kterém hraje roli genetická zátěž v rodině a k té se přidružují různé další exogenní vlivy, jako je například ionizující záření, nedostatečná výživa, některé léky a chemikálie v prostředí nebo infekce provázené zvýšenou teplotou během 2. měsíce těhotenství. Pravděpodobnost opakování vady v rodinách, kdy jeden rodič měl orofaciální rozštěp, je pro jejich dítě v průměru 4%. U některých typů orofaciálních rozštěpů však může riziko opakování vady být až 15%. Zvláštní, naštěstí vzácnou kategorii, představuje orofaciální rozštěp v kombinaci s píštělemi na dolním rtu, kde riziko opakování vady v rodině je větší než 50% [3].



**Obr. 1. Schéma izolovaného rozštěpu patra.**  
**Fig. 1. The picture (diagram) of isolated cleft palate.**



**Obr. 3. Schéma celkového oboustranného rozštěpu.**  
**Fig. 3. The picture (diagram) of complete bilateral cleft palate.**



**Obr. 2. Schéma celkového pravostranného rozštěpu.**  
**Fig. 2. The picture (diagram) of complete right-sided cleft palate.**

Je však třeba zdůraznit, že vada může vzniknout bez dědičné zátěže pouze po působení silného zevního faktoru – teratogenu – jakým je např. vitamin A, kortikoidy, cytostatika, rtg záření a podobně.

Vzhledem k rozsahu postižení je nezbytná těsná spolupráce různých oborů a většinou je nutná komplikovaná a hlavně dlouhodobá léčba, kterou si vyžaduje zejména postupný růst čelistí. Definitivní řešení je tedy nutné odložit až na dobu, kdy oblouky již nejsou v růstové fázi. Léčba začíná nejdříve chirurgickou korekcí rtu (v 6. měsíci věku dítěte) a později i patra (mezi 2.–4. rokem). Na ně navazuje ortodontická léčba, kterou se v optimálním případě dosáhne korekce (např. u izolovaného rozštěpu patra), ale často je třeba ještě konečné protetické řešení (především u celkových rozštěpů). Pro protetickou fázi je podstatný příznivý tvar a velikost zubních oblouků bez anomálií. Rozštěpová vada často vede k chybění některých zubů (postranní řezáky, nejčastěji premoláry) [4] a dalším ortodontickým anomáliím, ať už je to zkřížený skus, obrácený skus ve frontálním úseku a různá anomální postavení zubů (inklinace, rotace atd.) [5]. Problémem jsou i jiné rozměrové poměry v zubním oblouku způsobené samotnou vadou nebo i ovlivněním růstu segmentů horní čelisti operací. Bylo popsáno, že

ihned po narození je rozměr šířky horního alveolárního oblouku větší díky nespojení patrových plotének [6, 7]. Předozadní rozměr horní čelisti, měřeno mezi středem papila incisiva a tečnou mezi tubera maxillae, je však zmenšen od narození do dospělosti [6]. Po operativním řešení a s postupujícím věkem pacientů jsou zubní oblouky užší v měřených úsecích mezi špičáky, premoláry a moláry [6–14].

Cílem naší studie tedy bylo posoudit tvar a rozměry obou zubních oblouků u pacientů s rozštěpem po ukončené chirurgické a ortodontické léčbě. Použili jsme k tomu počítačovou analýzu obrazu a dále jsme naměřené hodnoty porovnali s rozměry u náhodně vybraného vzorku mladší dospělé populace a u pacientů s ortodontickou anomálií před léčbou, těsně po léčbě a u ortodontických pacientů i v odstupu 5 let po jejím ukončení.

## MATERIÁL A METODIKA

### Měření čelistních indexů v populaci

Studii jsme rozdělili do tří částí. V první bylo vyšetřeno 792 studentů (358 mužů a 334 žen) vysokých škol [15]. U všech vyšetřených byly zhotoveny studijní modely horního a dolního zubního oblouku, na kterých byly proměřeny čtyři čelistní indexy:

1. transverzální rozměr mezi horními špičáky – 13–23 (mm);
2. transverzální rozměr mezi horními premoláry – 14–24 (mm);
3. transverzální rozměr mezi horními prvními moláry – 16–26 (mm);
4. transverzální rozměr mezi dolními špičáky – 33–43 (mm).

Soubor vyšetřených dává přehled o tvaru a rozměrech zubního oblouku naší populace a míru rozptylu vyjadřuje jeho směrodatná odchylka.

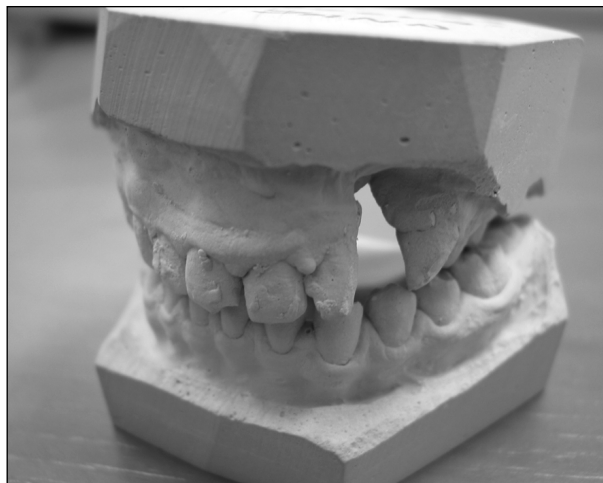### Tvar zubního oblouku a jeho dlouhodobá změna u ortodontických pacientů

V druhé části studie jsme vyšetřili skupinu 36 pacientů (12 mužů a 24 žen) s ortodontickou anomálií [16, 17]. Zhotovili jsme studijní modely horní a dolní čelisti před zahájením ortodontické léčby, po jejím ukončení a 5 let po léčbě. Do speciální vyšetřovací karty jsme zaznamenali anamnestické údaje pacienta, ortodontickou diagnózu a průběh terapie. Studijní modely jsme nasnímali přístrojem Orthoscope a počítačovou analýzou zjistili tvarové a rozměrové změny zubního oblouku. V této části jsme měřili již více rozměrů, viz. počítačová analýza obrazu.

### Tvar a rozměry zubního oblouku u pacientů s rozštěpem po ortodontické terapii

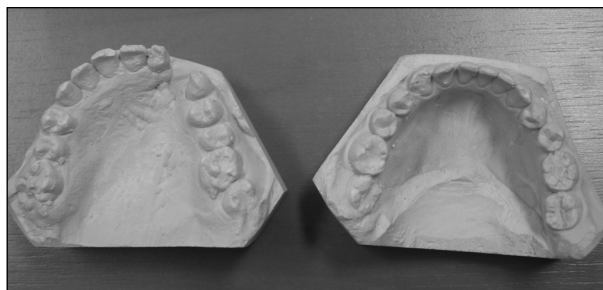Třetí část tvořil soubor 9 pacientů (4 muži a 5

žen) s rozštěpovou vadou po ukončené chirurgické a ortodontické léčbě. Pacienti byli vyšetřeni a pořízené studijní modely byly vyhodnoceny stejnou metodou jako u předcházejících skupin (obr. 4, obr. 5, obr. 6).




Obr. 4. Model zubních oblouků pacienta s celkovým levostranným rozštěpem.

Fig. 4. The model of dental arches in a patient with complete left-sided cleft palate.



Obr. 5. Rozložené modely pacienta s celkovým levostranným rozštěpem.

Fig. 5. Expanded models of a patient with a complete left-sided cleft palate.

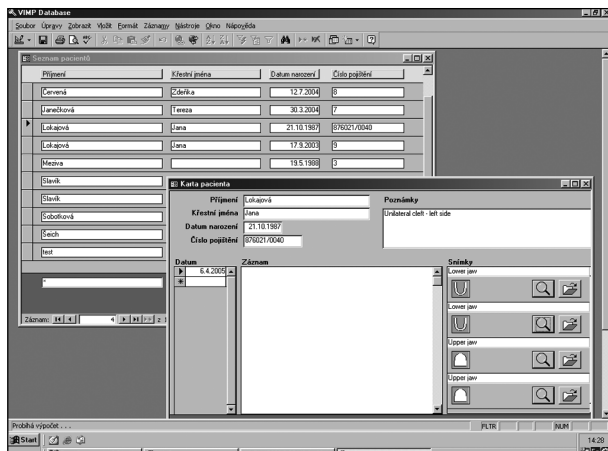


Obr. 6. Orthoscope.

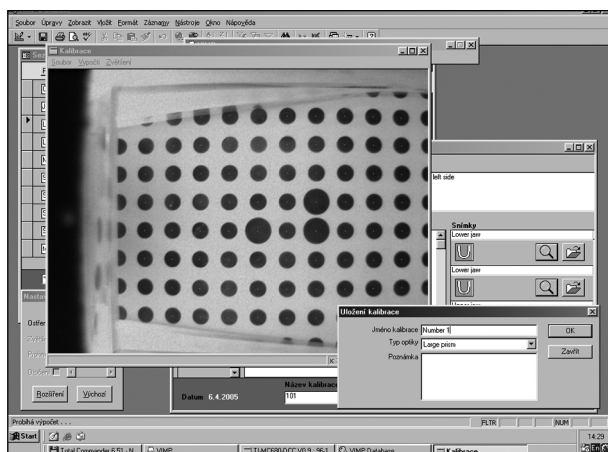
Fig. 6. Orthoscope.

### Počítačová analýza obrazu

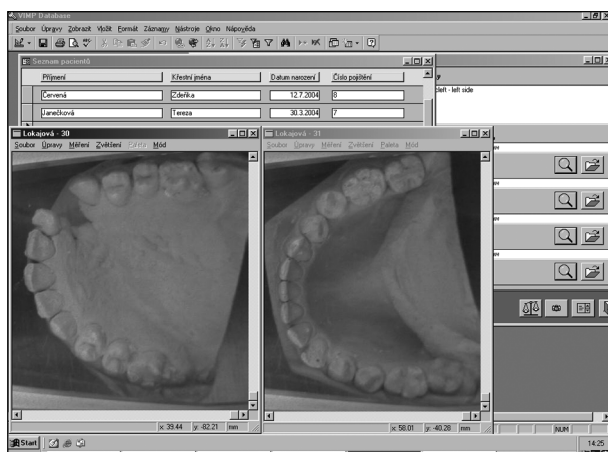
Přístroj Orthoscope se skládá z optického snímáčního zařízení, zdroje a počítače. Optická hlava obsahuje digitální barevnou kameru, osvětlení a optický hranol [18]. Optika je umístěna ve spe-



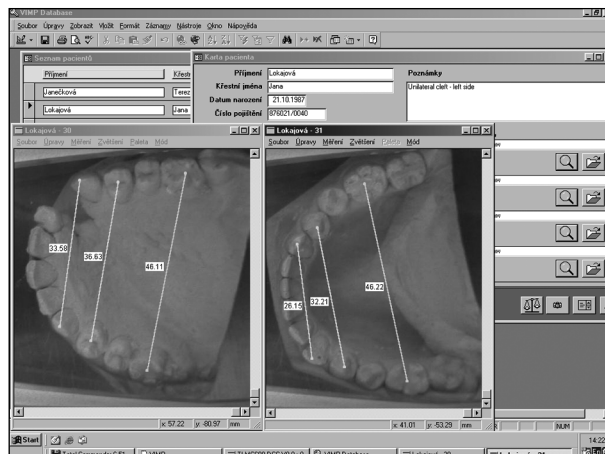Obr. 7. Databáze přístroje.  
Fig. 7. Data bases of the apparatus.



Obr. 8. Kalibrace přístroje.  
Fig. 8. Calibration of the apparatus.



Obr. 9. Snímání modelů obou zubních oblouků.  
Fig. 9. Taking the models for both dental arches.



Obr. 10. Modely při kontrole rozměrů zubních oblouků.  
Fig. 10. Models under the control of dental arch dimensions.

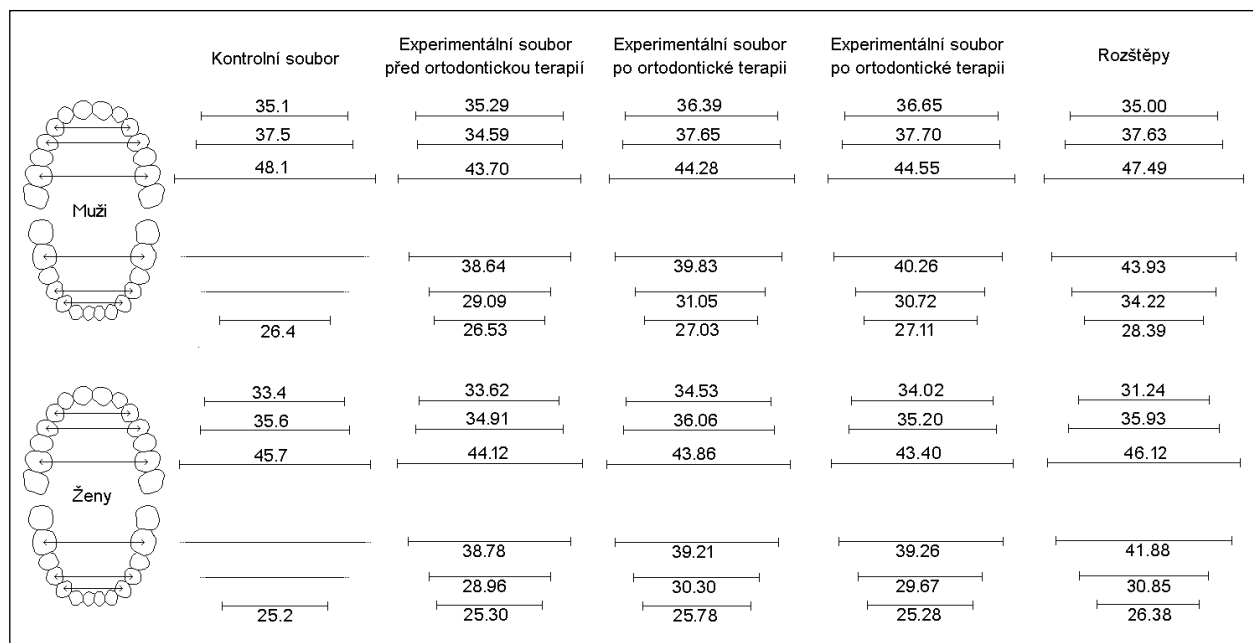
ciálnínm držáku ve tvaru pistole. Programové vybavení umožňuje pracovat s obrazem nasnímaným kamerou (obr. 9), proměřovat libovolné vzdálenosti a archivovat obrázky. Zpočátku je vždy nutné kameru nastavit pomocí kalibrovacího vzoru (obr. 7). To umožní proměření vzdáleností bez zkreslení počítačovým snímáním a obrázky můžeme navzájem porovnat. Získané údaje se ukládají do databáze (obr. 8). V našem případě obsahovaly: jméno pacienta, datum narození, kód pojišťovny i popis jednotlivých obrázků a orientaci o datu zhotovení.

*Studijní modely horní a dolní čelisti jsme snímali přímým přiložením pistole na okluzní pole a měřili (obr. 10) jsme čelistní indexy:*

1. transverzální rozměr mezi hroty špičáků – 13–23 (mm);
2. transverzální rozměr mezi středy mezihrbolkových rýh prvních horních premolárů – 14–24 (mm);
3. transverzální rozměr mezi mesiálním křížovým H fisury u prvních horních molárů – 16–26 (mm);
4. transverzální rozměr mezi hroty dolních špičáků – 33–43 (mm);
5. transverzální rozměr mezi středy mezihrbolkových rýh prvních dolních premolárů – 34–44 (mm);
6. transverzální rozměr mezi středy mezihrbolkových rýh prvních dolních molárů – 36–46 (mm).

Získaná data byla statisticky zpracována. Vyjádřili jsme rozsah souboru, průměrnou hodnotu indexu a pomocí Studentova t-testu směrodatnou odchylku průměru ( $P < 0,05$ ) jako míru rozptylu souboru.





Graf 1. Schéma měření čelistních indexů.

Graph 1. The diagram for measurement of jaw indexes.

## VÝSLEDKY

### Měření čelistních indexů v populaci

Z grafu 1 je evidentní, že zubní oblouk u mužů je výrazně větší než u žen. Postavení špičáků v oblouku je mírně asymetrické, tvarem i polohou se u obou pohlaví liší. U indexu 14–24 je rozložení zubů v oblouku symetrické, posunuté mezi muži a ženami v souvislosti s menším zubním obloukem u žen. Index mezi prvními moláry v horní i dolní čelisti vykazuje u obou pohlaví velké nepravidlosti (tab. 1) a nadměrné fluktuační mezi třídami. Zdroj fluktuací není jasný, asymetrie je značná.

### Tvar zubního oblouku a jeho dlouhodobá změna u ortodontických pacientů

U jedinců s indikací ortodontické léčby je zubní oblouk užší v oblasti prvních premolárů i molárů (tab. 1), změna nesouvisí pouze s věkem pacienta a počtem prořezaných zubů.

Po terapii (graf 2) vidíme výrazné rozšíření zubního oblouku, které však v oblasti molárů nedosahuje hodnot u kontrolního souboru. To souvisí s extrakční terapií v oblasti premolárů (5 případů u mužů a 8 případů u žen). Ale i v případech bez extrakcí jsme prokázali, že oblouk je komprimován v oblasti prvních molárů. Ortodontická terapie stimuluje vývoj a utváření čelisti především v oblasti prvních premolárů, a to jak u mužů, tak i u žen.

S odstupem 5 let po ukončení terapie se tvar zubního oblouku mění již minimálně (graf 1), a to právě v oblasti premolárů, kde dochází k největšímu rozvoji zubního oblouku, změna však není statisticky významná.

### Tvar a rozměry zubního oblouku u pacientů s rozštěpem po ortodontické terapii

U pacientů s rozštěpovou vadou po ortodontické terapii jsme zjistili, že rozměry zubních oblouků nevykazují signifikantní rozdíly ve srovnání s kontrolním vzorkem mladší dospělé zdravé populace a i jedinců s upravenou ortodontickou anomálií např.:

- index 3-3 u mužů – kontrolní soubor 35,1 mm (SE 0,13) – soubor s rozštěpem 35,00 mm (SE 1,41);
- index 4-4 u mužů – kontrolní soubor 37,5 mm (SE 0,13) – soubor s rozštěpem 37,63 mm (SE 1,90);
- index 6-6 u mužů – kontrolní soubor 48,1 mm (SE 0,13) – soubor s rozštěpem 47,49 mm (SE 4,99).

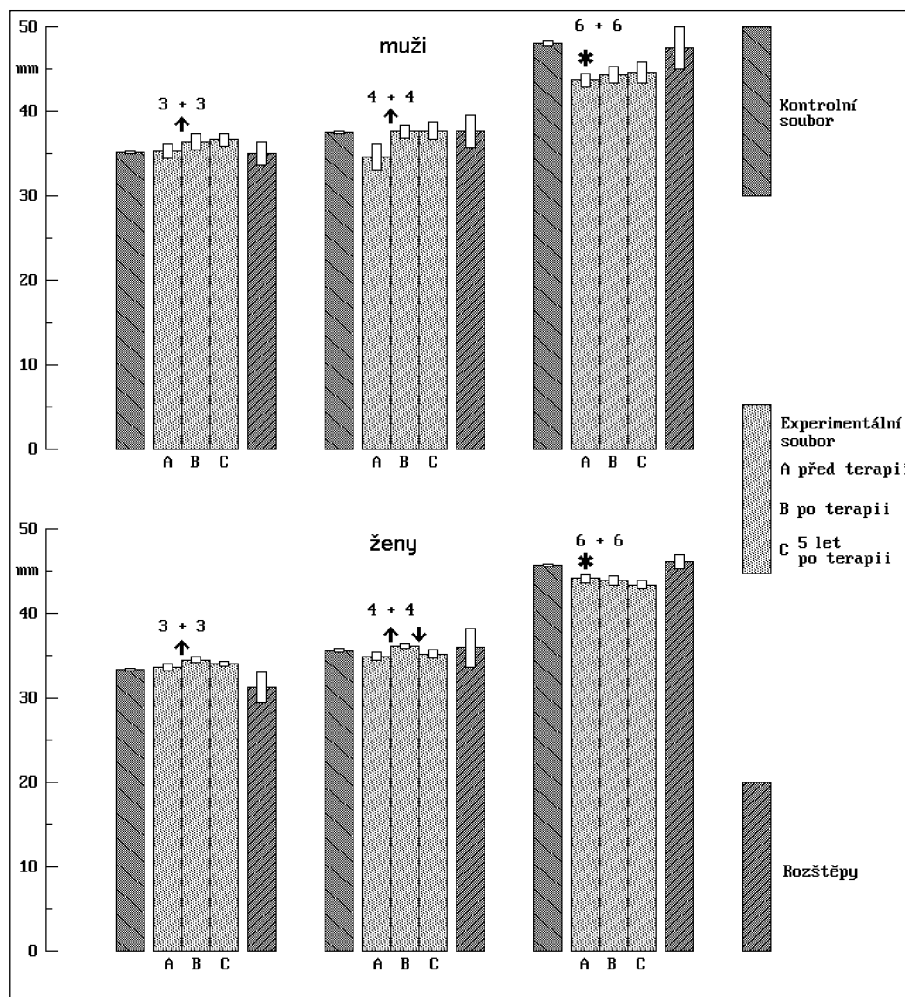
Jediné rozdíly s rozměry u vyšetřených s rozštěpem jsou oproti souboru s ortodontickou anomálií před léčbou, ale to už vyplývá ze srovnání s kontrolním souborem.

Po ortodontické terapii rozštěpové vady nacházíme rozměry zubních oblouků nelišící se od „normálního“ stavu (tab. 1), přestože tyto vyšetřovaní mají po chirurgické léčbě prokazatelně užší zubní oblouk. Ortodontická terapie u našeho malého vzorku pacientů s rozštěpem tedy plně kompenzovala rozměrové i tvarové odchylky, které před zahájením léčby mohou dosahovat i poměrně jasných hodnot, např. rozdíl v rozměru mezi druhými horními premoláry u pacientů s celkovým jednostranným rozštěpem a zdravých pacientů může být až čtyři milimetry [4].

Tab. 1. Šířka chrupu v oblasti špičáků, prvních premolárů a prvních molárů  
 Tab. 1. The width of the set of teeth in the area of canine teeth, first premolars and first molars

| Oblast měření                     | Kontrolní soubor |        |      | Experimentální soubor před ortodontickou terapií |        |      | Experimentální soubor po ortodontické terapii |        |      | Experimentální soubor 5 let po ortodontické terapii |        |      | Rozštěpy   |        |      |
|-----------------------------------|------------------|--------|------|--|--------|------|---|--------|------|---|--------|------|------------|--------|------|
|                                   | Počet osob       | Průměr | SE   | Počet osob                                       | Průměr | SE   | Počet osob                                    | Průměr | SE   | Počet osob  | Průměr | SE   | Počet osob | Průměr | SE   |
| <b>Horní čelist - muži</b>        |                  |        |      |  |        |      |   |        |      |   |        |      |            |        |      |
| 3-3                               | 356              | 35,1   | 0,13 | 9  | 35,29  | 0,83 | 10  | 36,39  | 0,96 | 12  | 36,65  | 0,79 | 4          | 35,00  | 1,41 |
| 4-4                               | 343              | 37,5   | 0,13 | 8  | 34,59  | 1,28 | 7   | 37,65  | 0,76 | 8   | 37,70  | 1,07 | 4          | 37,63  | 1,90 |
| 6-6                               | 327              | 48,1   | 0,19 | 13   | 43,70  | 0,81 | 13  | 44,28  | 1,01 | 13  | 44,55  | 1,22 | 4          | 47,49  | 4,99 |
| <b>Dolní čelist - muži</b>        |                  |        |      |  |        |      |   |        |      |   |        |      |            |        |      |
| 3-3                               | 358              | 26,4   | 0,19 | 10   | 26,53  | 0,62 | 11  | 27,03  | 0,57 | 12  | 27,11  | 0,59 | 4          | 28,39  | 1,54 |
| 4-4                               | -                | -      | -    | 7  | 29,09  | 1,04 | 9   | 31,05  | 0,56 | 11  | 30,72  | 0,90 | 4          | 34,22  | 2,17 |
| 6-6                               | -                | -      | -    | 12   | 38,64  | 0,68 | 12  | 39,83  | 0,62 | 12  | 40,26  | 0,76 | 4          | 43,93  | 2,80 |
| <b>Horní čelist - ženy</b>        |                  |        |      |  |        |      |   |        |      |   |        |      |            |        |      |
| 3-3                               | 327              | 33,4   | 0,13 | 16   | 33,62  | 0,39 | 22  | 34,53  | 0,39 | 23  | 34,02  | 0,33 | 5          | 31,24  | 1,80 |
| 4-4                               | 312              | 35,6   | 0,15 | 16   | 34,91  | 0,46 | 16  | 36,06  | 0,30 | 16  | 35,20  | 0,50 | 5          | 35,93  | 2,28 |
| 6-6                               | 318              | 44,7   | 0,19 | 24   | 44,12  | 0,45 | 24  | 43,86  | 0,55 | 24  | 43,40  | 0,53 | 5          | 46,12  | 0,89 |
| <b>Dolní čelist - ženy</b>        |                  |        |      |  |        |      |   |        |      |   |        |      |            |        |      |
| 3-3                               | 334              | 25,2   | 0,12 | 18   | 25,30  | 0,43 | 21  | 25,78  | 0,32 | 24  | 25,28  | 0,28 | 5          | 26,38  | 0,72 |
| 4-4                               | -                | -      | -    | 14   | 28,96  | 0,48 | 17  | 30,30  | 0,35 | 20  | 29,67  | 0,33 | 5          | 30,85  | 0,89 |
| 6-6                               | -                | -      | -    | 23   | 38,78  | 0,41 | 22  | 39,21  | 0,69 | 24  | 39,26  | 0,67 | 5          | 41,88  | 1,81 |
| <b>Horní čelist - muži a ženy</b> |                  |        |      |  |        |      |   |        |      |   |        |      |            |        |      |
| 3-3                               | 683              | 34,3   | 0,26 | 25   | 34,22  | 0,53 | 32  | 35,11  | 0,54 | 35  | 34,92  | 0,52 | 9          | 32,91  | 1,29 |
| 4-4                               | 655              | 36,6   | 0,27 | 24   | 34,80  | 0,58 | 23  | 36,54  | 0,48 | 24  | 36,03  | 0,62 | 9          | 36,69  | 0,99 |
| 6-6                               | 645              | 46,4   | 0,32 | 37   | 43,97  | 0,53 | 37  | 44,01  | 0,59 | 37  | 43,80  | 0,61 | 9          | 46,73  | 2,11 |
| <b>Dolní čelist - muži a ženy</b> |                  |        |      |  |        |      |   |        |      |   |        |      |            |        |      |
| 3-3                               | 692              | 25,8   | 0,28 | 28   | 25,74  | 0,51 | 32  | 26,21  | 0,46 | 36  | 25,89  | 0,45 | 9          | 27,27  | 0,81 |
| 4-4                               | -                | -      | -    | 21   | 29,00  | 0,56 | 26  | 30,56  | 0,46 | 31  | 30,04  | 0,50 | 9          | 32,34  | 1,16 |
| 6-6                               | -                | -      | -    | 35   | 38,73  | 0,50 | 34  | 39,43  | 0,60 | 36  | 39,59  | 0,62 | 9          | 42,79  | 1,53 |

Rozštěpy: Bez signifikantních rozdílů proti kontrolnímu souboru ani proti experimentálnímu souboru



Graf 2. Šířka chrupu v oblasti 3-3, 4-4, 6-6 u mužů a žen.

Graph 2. The width of the set of teeth in the area 3-3, 4-4, 6-6 in men and women.

## DISKUSE A ZÁVĚRY

Ortodontická léčba je v dnešní době důležitou součástí komplexní péče zejména o mladé pacienty. Její rozvoj souvisí s vývojovými trendy redukce zubních oblouků i velikosti čelistí, která byla dokumentována řadou studií již v osmdesátých letech [17–19]. Z těchto změn vyplývají různé estetické a v určité míře i funkční odchylky. Z provedené studie vyplývá, že má tato terapie i naprosto zásadní význam v rehabilitaci rozštěpové vady, která výrazně ovlivňuje pacienta po stránce estetické, fonační a často omezuje příjem potravy.

Ukázali jsme, že moderní ortodontie může u některých pacientů rozšířit zubní oblouk zúžený rozštěpem a hlavně chirurgickou korekcí na úroveň pacientů po korekci ortodontických anomálií a dokonce i na úroveň mladší dospělé populace. Před navazující protetickou terapií (pokud je třeba) není nutné se zabývat tvarovými a rozměrovými odchylkami v čelisti, které by tuto fázi ošetření měly komplikovat a případně zhor-

šovat její funkčnost či výsledky. Protetika se tedy může soustředit na klinické řešení problému chybějících zubních tkání, včetně možné aplikace implantátů, která je u mladých jedinců výhodná z hlediska šetření ostatních zubních tkání. Je ovšem nutné podotknout, že plná funkční a estetická rehabilitace těchto pacientů je velice těžká a ne vždy uspokojujivá. U některých pacientů s těžkou hypoplazií horní čelisti nevystačíme pouze s ortodontickou terapií a před protetickou terapií je nutné zvětšit horní čelist poměrně náročným chirurgickým zákrokem. Někdy je složité protetiky korigovat zejména defekt u pacientů s oboustranným celkovým rozštěpem, neboť premaxila může být zčásti pohyblivá a není možné použít některou fixní náhradu, která by byla optimální. Léčba je celkově velice zdlouhavá a vyžaduje si mnoho zákroků a energie všech zúčastněných.


Práce vznikla na základě projektu IGA MZ – 8112-3.

## LITERATURA

1. **Burian, F.:** Chirurgie rozštěpů rtu a patra. SZdN, Praha, 1954, 302 s.
2. **Regezi, J. A.:** Oral pathology. W. B. Saunders Company, Philadelphia, 1993.
3. **Cervenka, J., Gorlin, R. J., Anderson, V. E.:** The syndrome of pits of the lower lip and cleft lip and/or palate. Genetic considerations. Am. J. Hum. Genet., 19, 1967, s. 416–432.
4. **Zeman, M.:** Speciální chirurgie. Galen, Praha, 2004.
5. **Šmahel, Z., Trefný, P., Formánek, P., Müllerová, Z., Peterka, M.:** Three-dimensional morphology of palate in subjects with unilateral complete cleft lip and palate at the stage of permanent dentition. Cleft Palate-craniofacial Journal, 41, 2004, s. 416–423.
6. **Peterka, M., Dostál, M.:** Influence of cleft palate on growth of the maxilla in mouse embryos. Cleft Palate Journal, 14, 1977, s. 206–210.
7. **Peterka, M., Müllerová, Ž., Pěnkava, J.:** Příčiny vzniku ortodontických anomálií u pacientů s celkovým

- jednostranným rozštěpem. Čs. Stomat., 80, 1980, s.100–109.
8. **Pěnkava, J., Peterka, M.:** Anatomické změny horní čelisti a zubního oblouku po Schweckendiekově operaci rozštěpu patra. Čs. Stomat., 77, 1977, s. 297–311.
  9. **Peterka, M.:** Upper alveolar arch development in patients with total bilateral cleft lip and palate. Acta chirurgicae plastice, 26, 1984, s. 30–38.
  10. **Šmahel, Z., Trefný, P., Formánek, P., Müllerová, Z., Peterka, M.:** Three-dimensional morphology of the palate in subjects with isolated cleft palate at the stage of permanent dentition. Cleft Palate-Craniofacial Journal, 40, 2003, s. 577–584.
  11. **Aduss, H., Pruzansky, S.:** Width of cleft at level of the tuberosities in complete unilateral cleft lip and palate. Plast. Reconstr. Surg., 4, 1968, s. 113–123.
  12. **Atherton, J. D.:** Morphology of facial bones in skull with unoperated unilateral cleft palate. Cleft Palate Journal, 4, 1967, s. 18–30.
  13. **Ross, R. B.:** Cranial base in children with lip and palate clefts. Cleft Palate Journal, 2, 1965, s. 157–166.
  14. **Hayashi, I., Sakuda, M., Takimoto, K., Miyazaki, T.:** Craniofacial growth in complete unilateral cleft lip and palate. Cleft Palate Journal, 13, 1976, s. 215–237.
  15. **Racek, J.:** Doktorská disertační práce. Praha 1989, 285 s.
  16. **Dostálová, T., Smutný, V., deKanter, R.:** Obrazová informace jako základ zdravotní dokumentace. Prakt. zubní Lék., 46, 1998, s. 149–154.

*Radek Hippmann*  
*Stomatologická klinika 1. LF UK a VFN*  
*Kateřinská 32*  
*121 08 Praha 2*



## KOMPLEXNÍ LÉČBA NÁDORŮ REKTA

*Kamil Vysloužil*

Tato moderní publikace vyzdvihuje velký význam radikální chirurgické léčby daného onemocnění a přináší přehled klasických i moderních vyšetřovacích metod. Autor zmiňuje staging a grading v souvislosti s komplexností léčby. V knize je srovnána specifita a senzitivita moderních vyšetřovacích metod a jejich využití při stanovení optimálního léčebného plánu pro každého pacienta.

*Vydala Grada Publishing v roce 2005, ISBN 80-247-0628-8, kat. číslo 1020, B5, pevná vazba, 196 str., cena 399 Kč.*

**Objednávku můžete poslat na adresu:**  
**Nakladatelské a tiskové středisko ČLS JEP,**  
**Sokolská 31, 120 26 Praha 2, fax: 224 266 226, e-mail: nts@cls.cz**

## České a slovenské odborné časopisy s impakt faktorem

| Titul -----                        | IF 2003      |
|------------------------------------|--------------|
| Acta Vet. Brno-----                | 0,336        |
| Acta Virol. -----                  | 0,683        |
| Ceram-Silikaty -----               | 0,449        |
| Cesk. Psychol. -----               | 0,232        |
| <b>Cesk. Slov. Neurol. N.-----</b> | <b>0,047</b> |
| Collect. Czech Chem. C -----       | 1,041        |
| Czech J. Anim. Sci.-----           | 0,217        |
| Czech J. Phys. -----               | 0,263        |
| Czech Math. J. -----               | 0,210        |
| Eur. J. Entomol. -----             | 0,741        |
| Financ. a Uver-----                | 0,112        |
| Folia Biol. Prague-----            | 0,527        |
| Folia Geobot.-----                 | 1,057        |
| Folia Microbiol. -----             | 0,857        |
| Folia Parasit. -----               | 0,469        |
| Folia Zool. -----                  | 0,494        |
| Chem. Listy-----                   | 0,345        |
| Kybernetika-----                   | 0,319        |
| Listy Cukrov.-----                 | 0,085        |
| Photosynthetica -----              | 0,661        |
| Physiol. Res -----                 | 0,939        |
| Polit. Ekon. -----                 | 0,235        |
| Rost. vyroba -----                 | 0,276        |
| Sociol. Cas. -----                 | 0,063        |
| Stud. Geophys. Geod. -----         | 0,426        |
| Vet. Med. Czech-----               | 0,608        |

*Zdroj: Journal Citation Reports 2003, ISI, Philadelphia USA*  
*Převzato z AV ČR, leden 2005*