

# Okamžité implantáty a jejich využití v klinické stomatologické praxi

*Kaňovská K., Prachár P.*

Stomatologická klinika LF MU a FN U Sv. Anny, Brno,  
přednosta prof. MUDr. J. Vaněk, CSc.

*Věnováno životnímu jubileu prof. MUDr. Jiřího Vaňka, CSc.*

## Souhrn

Ve sdělení autoři popisují historii a současné možnosti řešení defektního chrupu za pomoci okamžité implantace. Většinou se implantáty zavádějí do alveolu v určitém časovém odstupu po extrakcích zubů, až je obnovena optimální kostní struktura. Za určitých okolností, pokud existuje dostatečné množství kosti v apikální oblasti extrakčních lůžek, je možno zavést enosseální implantát bezprostředně – okamžitě po extrakci zubu. Ve sdělení jsou vyjmenovány další indikace a kontraindikace této metody. Výhody okamžitých implantací spočívají ve značně zkráceném časovém období mezi extrakcemi zubů a nasazením definitivní náhrady, dále se redukuje množství chirurgických výkonů a pacient lépe akceptuje celkový léčebný plán. Určitá nevýhoda spočívá ve složitějším krátkodobém řešení prozatímní náhrady kvůli nevyhovujícímu alveolárnímu výběžku a v potenciálně větším riziku infekce vzniklé kontaminací operovaného místa mikroorganismy z periodontiticky postižených zubů. V ČR se jako okamžité implantáty začaly využívat stupňovité implantáty VNI.

**Klíčová slova:** okamžitá implantace – enosseální implantáty – biomateriály

## **Kaňovská K., Prachár P.: Immediate Implants and Their Use in Clinical Stomatological Practice**

**Summary:** The authors describe the history and present possibilities to solve deficient dentition by means of immediate implantation. The implants are mostly introduced into alveolus in a certain time lapse after tooth extraction, when the optimal bone structure is optimally restored. Under certain circumstances, if there is a sufficient amount of the bone in the apical area of the extraction alveoli, the endosseous implant can be introduced immediately after the tooth extraction. The communication lists other indications and contraindications of this method. The advantage of immediate implantation lay in the considerably shortened time period between the tooth extraction and placement of definitive substitution, the number of surgical interventions is reduced and the patient accepts better the general therapeutic plan. A certain disadvantage lays in the more complex short-term solution of a temporary substitute due to unsuitable alveolar process and in a potentially higher risk of infection developed for the contamination of the operated on place by microorganisms from the tooth affected by periodontitis. Gradual VNI implants have been recently introduced in the Czech Republic as immediate implants.

**Key words:** immediate implantation – endosseous implants – biological materials

*Čes. Stomat., roč. 105, 2005, č. 3, s. 73–77.*

## ÚVOD

Zavádění enosseálních dentálních implantátů se stalo jednou z léčebných metod při řešení defektního chrupu. Klinická praxe většinou spočívá v tom, že implantáty zavádějí do alveolu v určitém časovém odstupu po extrakcích zubů anebo po traumatické ztrátě zubů. Základním momentem úspěšného vhojení enosseálních implantátů je tzv. osseointegrace, tj. stav, kdy kost naléhá přímo na fixturu implantátu a dochází prakticky k ankylotickému spojení mezi

implantátem a kostí [1]. Tento stav ovlivňuje u dospělých řada faktorů jako jsou celkový zdravotní stav, lokální stav měkkých a tvrdých tkání, tvar, typ implantátu, funkční zatížení a podobně [2]. Podle délky časového intervalu, který vzniká mezi ztrátou zubů z různých příčin a zavedením implantátu existuje několik typů implantací [3].

### 1. Pozdní implantace

Implantát se zavádí do plně zhojené alveolární kosti, což je v dolní čelisti nejméně za tři, v horní čelisti nejméně za šest měsíců.

## 2. Odložená okamžitá implantace

Implantát se zavádí do ještě kostí nezhojeného alveolu, a to šest až osm týdnů po extrakci anebo traumatické ztrátě zubu.

## 3. Okamžitá implantace

Implantát se zavádí do prázdného lůžka bezprostředně anebo s odstupem několika dnů po extrakci anebo po traumatické ztrátě zubu. Podmínkou je dostatek kosti v apikální oblasti extrakčních lůžek.

Každá z uvedených typů implantací má své výhody i nevýhody. Zavádění rotačně symetrických kovových implantátů (průměr 3,3–4 mm) je většinou při okamžité implantaci problematické. Při jejich zavedení do ještě zachovalého alveolu bezprostředně po extrakci anebo traumatické ztrátě zubu vznikají štěrbinovité prostory mezi povrchem implantátu a stěnou alveolu. Tyto prostory vznikají trychtýřovitě v koronární části anebo (při oválném či ledvinovitém typu alveolu) probíhají v rozsahu celé laterální stěny implantátu směrem apikálním [4]. Keramické typy implantátů jsou podle některých autorů oproti kovovým typům implantátů výhodnější, protože svým průměrem a tvarem odpovídají nebo se přibližují tvaru přirozených zubů [5, 6, 7]. Pokud není možno při zavedení implantátu eliminovat vznik štěrbinovitých prostor mezi povrchem implantátu a stěnou alveolu, je vhodné pokusit se tyto prostory překrýt pomocí kostního autotransplantátu a anebo pomocí GBR (metody řízené kostní regenerace) [8]. Výhradní aplikace metody řízené kostní regenerace vede podle dosavadních zkušeností ke kostnímu přemostění štěrbinovitých prostor mezi implantátem a stěnou alveolu pouze tehdy, pokud mohou zůstat membrány dostatečně dlouho, což je minimálně šest měsíců pod uzavřeným slizničním krytem bez kontaktu s dutinou ústní [9]. Tento požadavek je u okamžitých implantací, zejména ve frontální oblasti, těžko dodržitelný, protože je možno často pozorovat poruchy hojení a perforace membrán. Nedostatečné množství periostu vede k negativnímu vlivu na stav prokrvení.

Z těchto důvodů se dává spíše přednost odložené okamžité implantaci, kdy se po extrakci anebo po traumatické luxaci počká asi 8–10 týdnů [10], kdy jsou plně zhojeny měkké tkáně v oblasti alveolu. Teprve potom se do takto vyhojeného terénu zavede implantát. Tímto je umožněn uzávěr rány nad zavedeným a eventuálně i membránou překrytým implantátem.

Před téměř třiceti lety byl jako okamžitý implantát koncipován a vytvořen jednofázový tzv. Tübingen implantát systému Frialit1, který byl vytvořen z absolutně bioinertní keramiky povlakované  $Al_2O_3$  [7]. Byl k dispozici v různých

průměrech (4,0–7,0 mm), podle šířky alveolu. Poměrně často došlo k jeho vhojení ankyloticky stabilním zakotvením [10, 11]. Schulte a Heimke v roce 1976 vůbec jako první publikovali výsledky u okamžitých implantací s uvedenými Tübingen implantáty systému Frialit1. Protože při tomto otevřeném vhojování docházelo vždy k mechanicko-mikrobiální iritaci, nedalo se vyloučit brzké vyloučení implantátu, a proto byl vytvořen systém Frialit2. Vnější stupňovitá cylindrická forma byla ale zachována. Implantát je zhotoven z čistého titanu a vhojuje se překrytý, tedy se jedná o dvoufázový systém.

Tolman se spolupracovníky [12] publikoval klinické zkušenosti se zavedením 303 okamžitých implantátů Bränemarkova typu u 61 pacientů. Doba sledování byla od jednoho do šesti let. 54 pacientů mělo zavedeno celkem 259 implantátů v dolní čelisti, sedm pacientů mělo celkem 44 implantátů zavedených v horní čelisti. Indikací k extrakci bylo chronické periodontální postižení a zubní kaz. Po šesti letech sledování došlo ke ztrátě pouze dvou implantátů, u ostatních k úplné osseointegraci.

Cosci se spolupracovníky [13] publikoval sedmiletou retrospektivní studii se zavedením 423 hydroxyapatitem povlakovaných implantátů, zavedených bezprostředně po extrakci u 353 pacientů ve věkovém rozmezí 15 až 68 let. Implantáty nahrazovaly zuby, které byly extrahovány z důvodů endodonticky neléčitelné chronické periodontitidy nebo u zlomených kořenů zubů a zubních traumat. Kostní defekty se vztahem k implantátům byly léčeny pomocí GBR jak za pomoci PTFE membrán, tak i resorbovatelných kolagenních membrán (s augmentačním materiálem anebo bez něj). Ve 188 případech se jednalo o hydroxyapatit, ve 208 případech o demineralizovanou kostní drť (27 případů bylo bez augmentačního materiálu). Během sedmiletého sledování došlo ke ztrátě pouze jednoho implantátu, což znamená, že konečná úspěšnost implantace byla 99,53%.

Watzek se spolupracovníky [14] publikoval zavedení 134 okamžitých implantátů typu IMZ a Bränemark od dubna 1986 do září 1993. Ve skutečnosti šlo o 97 okamžitých implantátů a 37 odložených okamžitých implantátů u celkem 20 pacientů po extrakci zbytkového chrupu. K řízené kostní regeneraci byly použity PTFE membrány (Goretex®), jako augmentační materiál byl použit hydroxyapatit nebo anorganická bovinní kost (Bio-Oss®). Po 27 měsících došlo k vyloučení pouze tří implantátů, což znamená, že celková úspěšnost implantace byla 97,7%.

Z výše uvedených klinických studií různých způsobů okamžité implantace vyplývá, že výsledky a celková úspěšnost je obdobná jako u tradičních, tj. konvenčních implantačních metod. Ve



## MEDICO DENT - sdružení

Na Loučkách 1201, 664 34 Kuřim, okr. Brno - venkov  
Tel. záznamník: +420 541 237 074, +420 541 230 010

Mobil: +420 603 258 909

Internet: [www.vni.cz](http://www.vni.cz)

E-Mail: [info@vni.cz](mailto:info@vni.cz)



# V

### Co je zubní implantát?

Slovo „implantát“ pochází z latinského jazyka, označuje umělý předmět, který je přenesen do živého organismu. V zubním lékařství je využíván ve formě umělých kořenů zubů, které se zavádějí do čelistních kostí.

# ÁLCOVÝ

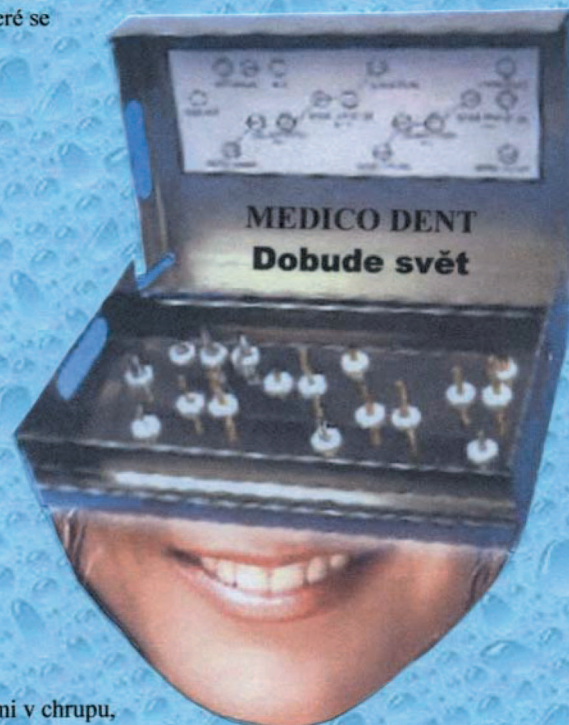

# N

### Kdo může uvažovat o implantátech?

Implantát může být zaveden v zásadě každému, kdo netrpí závažným celkovým onemocněním.

# ITROKOSTNÍ



# I


### Implantát slouží jako:

- náhrada jednotlivého zubu, pro osoby s velkými mezerami v chrupu,
- pro bezzubé osoby. V těchto případech jsou do čelisti zavedeny implantáty, na které je později zafixována zubní náhrada.

# MPLANTÁT

## Výhody systému VNI

1. 4 průměry implantátů VNI,  
4 různé délky implantátů VNI,  
6 tvarů implantátů VNI (válcový, válcový se stabilizátorem,  
válcový s retenčními trny, válcový s osmihranem,  
válcový s osmihranem a retenčními trny a válcový  
s osmihranem a stabilizátorem) umožňující ošetřujícímu  
lékaři dostatečné množství variant při volbě ošetření,
2. Jednoduché instrumentarium umožňuje snadné a rychlé  
zavedení implantátu VNI,
3. Implantáty jsou vyráběny z čistého titanu  
- tento materiál organismus bezvýhradně přijme,
4. Cenová dostupnost implantátů VNI,
5. Možnost výroby na zakázku VNI i jiných průměrů a délek  
dle objednávky lékaře.



**Veškeré materiály jsou atestovány výrobcem a jejich využití bylo schváleno institutem pro testování a certifikaci ITC Zlín.**



vhodné indikaci a za dodržení všech implantačních kautel se jedná o významnou inovaci při indikaci a zavádění enosseálních dentálních implantátů. V České republice se v současnosti intenzivně rozvíjí používání (nově vyvinutých) dvoufázových „sofort“ VNI (Medicodent® Kuřim) implantátů stupňovitého tvaru vyrobených z technicky čistého titanu [15]. Tyto implantáty byly vyvinuty ve spolupráci firmy Medicodent a pracovníků Stomatologické kliniky LF MU v Brně [16].

Co se týká praktického provedení okamžité implantace, v současnosti lze již vyjmenovat hlavní výhody a nevýhody tohoto způsobu náhrady zubu a zároveň vyčíst používané indikace a uznávané kontraindikace.

### Výhody okamžitých implantací

Možnost zavedení okamžitého implantátu bezprostředně v návaznosti na extrakci anebo traumatickou ztrátu zubu má výhody především ve frontální oblasti:

1. Jedná se o značné ušetření času mezi extrakcí zubu a zhotovením konečného protetického řešení, kdy je odstraněna čekací doba nutná k plnému zhojení alveolu před zavedením pozdního typu implantátu, která může být (v horní čelisti) až 12 měsíců [9].

2. Zavedením implantátu se omezí odbourávání po ztrátě zubu již nefunkčního alveolárního výběžku.

3. Sníží se počet chirurgických výkonů.

4. Časový úsek parciální bezzubosti se zkracuje, protože hojení alveolární kosti a vhojování implantátu se děje zároveň [4].

5. Celkový léčebný plán je lépe akceptabilní pacientem.

### Nevýhody okamžitých implantací

1. Vzniká náročnější krátkodobé řešení situace prozatímní náhradou kvůli nevyhovujícím alveolům.

2. Existuje potenciálně větší riziko infekce možnou kontaminací operační rány mikroorganismy z periodontiticky postižených zubů.

3. Limitovaný počet pacientů, u kterých je možná okamžitá implantace do extrakční rány, která závisí na více faktorech: biologickém faktoru okolních zubů, příčině ztráty zubů a kvalitě okolních měkkých i tvrdých tkání.

Z výše uvedeného vyplývají **indikace a kontraindikace** tohoto typu implantace [17, 18, 19, 20, 21]:

### Indikace okamžité implantace:

- traumatická ztráta zubů s minimální ztrátou kosti,
- vertikální anebo horizontální fraktury kořenů zubů (ve frontální oblasti z důvodu estetické

alterace pacienta, v distálním úseku z důvodu funkčního),

- ztráta zubů na základě destrukce velkým kazem (bez možnosti jiného konzervačního ošetření),
- nemožnost dokonalého endodontického ošetření zubu při chronické periodontitidě,
- ztráta alveolární kosti při parodontitidě,
- k primárnímu uzávěru rány jsou nutné zdravé okolní měkké tkáně a jejich dostatečné množství.

Absolutním požadavkem je pochopitelně dobrá ústní hygiena a spolupracující pacient.

### Kontraindikace okamžité implantace:

- probíhající purulentní zánětlivý proces v době extrakce,
- zánět v okolních měkkých tkání a přítomnost chronických zánětlivých granulací,
- nedostatek adekvátní kostní tkáně v apikální oblasti extrakčních ran,
- nepříznivé uložení neurovaskulárního svazku probíhajícího v mandibulárním kanálu, nepříznivé uložení čelistní dutiny nebo nosní dutiny,
- anatomická konfigurace zbytkové kosti bránící vytvoření vyhovující protetické práce,
- jakákoliv příčina, která brání primárnímu uzávěru rány okolními měkkými tkáněmi.

### Zásady chirurgické techniky při extrakcích zubů s následnou okamžitou implantací

- Incize je vedena kolem krčku zubu určeného k extrakci a je rozšířena buď na hřeben alveolární kosti anebo do oblasti vestibula, a to v závislosti na přítomnosti sousedních zubů. Rozšíření incize umožňuje primární překrytí implantátu po jeho zavedení.
- Zub je nutno extrahovat velmi opatrně (k vyloučení zbytečné ztráty labiálního anebo bukálního lamely alveolární kosti).
- Po extrakci zubu je nutné provést exkochleaci lůžka a odstranění (eventuálně přítomné) chronicky zánětlivé granulační tkáně.
- Extrakční lůžko je nutné upravit pomocí vrtáku k zavedení příslušného typu implantátu.
- Pokud se nedají implantací eliminovat vzniklé štěrbinové prostory mezi povrchem implantátu a alveolární stěnou, měly by se tyto překryt pomocí autologního kostního transplantátu anebo biomateriálu za pomoci GBR [8].
- V případě zavedení implantátu do extrakčního lůžka vícekořenového zubu (např. horního premoláru) je lépe zavést implantát do palatinálního lůžka. Bukální poextrakční lůžko je obvykle orientováno nevyhovujícím způsobem a téměř vždy je kryto jen tenkou lamelou vestibulární kosti.
- Apikální část implantátu musí být zakotvena

- primárně stabilně do (odpovídajícím způsobem upraveného) alveolu, přičemž kontakt kosti s implantátem musí být minimálně 4 mm.
- Koronární část implantátu by měla být umístěna nejlépe asi 1 mm pod hřebenem alveolární kosti k zamezení iritace implantátu a případné membrány přetížením.
  - Membrána (je-li užita), musí být dimenzována tak, aby přesahovala oblast defektu mezi implantátem a kostí přibližně o 3 mm.
  - Měkké tkáně musejí těsně uzavírat implantát překrytý membránou.
  - Po šesti měsících by se v ideálním případě měla pod neresorbovatelnou membránou vytvořit plnohodnotná kost mezi stěnou alveolu a povrchem implantátu.
  - Při použití membrány resorbovatelné (např. kolagenové membrány BioMend®) dochází k její resorpci během 6–8 týdnů, a během této doby dochází pod ní ke kostní regeneraci [13].
  - Na závěr chirurgického zavedení implantátu následuje primární uzávěr mobilizovaným mukoperiostálním lalokem k překrytí implantátu, tzv. uzavřeným hojením [9].
  - Po ukončení vhojovací fáze s dosažením osseo-integrace implantátu následuje protetická fáze.

## ZÁVĚR

Metoda zavádění okamžitých implantátů se (za dodržení pravidel fyziologické operativy a ve správné indikaci) ukazuje být více než užitečným řešením ztrát jednotlivých zubů. Skutečnou a déledobou využitelnost okamžitých implantátů v praxi ukáže až prospektivní dlouhodobé klinické sledování, které v současné době na našem pracovišti probíhá.

*Tématika je součástí přípravy dizertační práce v rámci PGS.*

## LITERATURA

1. **Albrektsson, T., Bränemark, P. I., Hanson, N. A., Lindström, J.:** Osseointegrated titanium implants. Acta Orthoped. Scand., 52, 1981, č. 5, s. 155–170.
2. **Vaněk, J., Prachár, P.:** Osseointegrace dentálních implantátů a celkový zdravotní stav. Sborník abstrakt 5. brněnských implantologických dnů, Brno, 2000, s. 32.
3. **Šimůnek, A., Kopecká, D.:** Chirurgická fáze implantace. V: Šimůnek A. a kol. Dentální implantologie. Nucleus, Hradec Králové, 2001, s. 65–76.
4. **Barzilay, I.:** Immediate implants: their current status. Int. J. Prosthodont., 1993, č. 2, s. 169–175.
5. **Nentwig, G. H.:** Endosseous implants of aluminium oxide-ceramic (Al<sub>2</sub>O<sub>3</sub>). Zahnartz., 1985, č. 2, s. 87–97.
6. **Nentwig, G. H.:** Single tooth replacement by a ceramic implant Munich type. J. Oral. Implantol., 1985, č. 12, s. 84–90.
7. **Schulte, W., Heimke, G.:** Ceramic endosseous implants with an aluminium oxide base (Tübingen-type Frialit). Chir. Dent. Fr., 1980, č. 12, s. 41–45.
8. **Fassman, A.:** Řízená kostní regenerace alveolárních tkání – augmentace. V: Fassman, A. a kol. Řízená tkáňová a kostní regenerace ve stomatologii. Grada Publishing, Praha, 2002, s. 93–113.
9. **Shulman, L. B.:** Surgical considerations in implant dentistry. J. Dent. Educ., 1988, č. 12, s. 712–720.
10. **Schulte, W., Heimke, G.:** The Tübinger immediate implant. Quintessenz, 1976, č. 6, s. 17–23.
11. **Schulte, W., Kleineikenscheidt, H., Schareyka, R., Heimke, G.:** Concept and testing of the Tübingen immediate implant. Dtsch Zahnärztl Z., 1978, č. 5, s. 319–325.
12. **Tolman, D. E., Keller, E. E.:** Endosseous implant placement immediately following dental extraction and alveoloplasty. preliminary report with 6-year follow-up. Int. J. Oral. Maxillofac. Implants., 1991, č. 1, s. 24–28.
13. **Cosci, F., Cosci, B.:** A 7-year retrospective study of 423 immediate implants. Compend Contin Educ. Dent., 1997, č. 9, s. 940–942, 944, 946.
14. **Watzek, G., Haider, R., Mensdorff-Pouilly, N., Haas, R.:** Immediate and delayed implantation for complete restoration the jaw following extractin of all residual teeth: a retrospective study comparing different types of serial immediate implantation. Int. J. Oral. Maxillofac. Implants., 1995, č. 5, s. 561–567.
15. **Vaněk, J., Březina, V., Freyburg, L.:** Biokompatibilita titanu pro účely dentální implantologie. Čes. Stomat., 1995, č. 4, s. 151–153.
16. **Vaněk, J., Prachár, P.:** Klinická úspěšnost VNI implantátů zavedených v letech 1992–1997. Stomatolog, IX, 1999, č. 1, s. 4–5.
17. **Bilder, J.:** Chirurgická rizika dentální implantologie. Čes. Stomat., 1990, č. 2, s. 72–76.
18. **Block, M. S., Kent, J. N.:** Placement of endosseous implants into tooth extraction sites. J. Oral. Maxillofac. Surg., 1991, č. 12, s. 1269–1276.
19. **Block, M. S.:** Placement of implants into extraction sites. Atlas Oral. Maxillofac. Surg., Clin. North. Am., 1994, č. 9, s. 77–92.
20. **Šimůnek, A., Kopecká, D.:** Dentální implantologie IV. Indikace dentálních implantátů. Progresdent., 1997, č. 6, s. 5–7.
21. **Šimůnek, A., Kopecká, D.:** Dentální implanjtologie V. Kontraindikace dentálních implantátů. Progresdent., 1998, č. 2, s. 16–18.

MUDr. Karin Kaňovská

*Stomatologická klinika LF MU  
a FN U Sv. Anny  
Pekařská 53  
656 91 Brno*

*e-mail: karin.kanovska@fnusa.cz,  
karin.kanovska@seznam.cz*