

# Použití skob s „tvarovou pamětí“ při osteosyntéze zlomenin dolní čelisti

Syrovátka J., Michna P., Gregušová E., Hodan R.

Klinika ústní, čelistní a obličejové chirurgie, FN sP, Ostrava,  
přednosta MUDr. J. Syrovátka

## Souhrn

Při ošetření zlomenin v maxilofaciální chirurgii se používá celá řada materiálů. Na našem pracovišti jsme vyzkoušeli ošetření zlomeniny dolní čelisti pomocí skob z TiNi slitiny. Jde o tzv. slitinu s pamětí, která po zahřátí kontrahuje a vytvoří poměrně stabilní kompresivní osteosyntézu.

Za hlavní indikaci považujeme její použití u netříštvé zlomeniny úhlu dolní čelisti. Při aplikaci skoby je vhodná mezičelistní fixace.

Jedná se o metodu levnou, zákrok nevyžaduje speciální instrumentarium.

TiNi skoby na našem pracovišti již nepoužíváme, byly nahrazeny mini a mikrodlahami, přesto jsou jednou z možných metod chirurgického ošetření zlomenin dolní čelisti.

**Klíčová slova:** TiNi slitina – TiNi skoby – osteosyntéza dolní čelisti

## Syrovátka J., Michna P., Gregušová E., Hodan R.: Application of Shape-Memory Stapes in Osteosynthesis of Mandible Fracture

**Summary:** In treating fractures in maxilla-facial region various kinds of materials are used. We have tested treatment of lower jaw fracture by means of staples made of TiNi alloy. It is a so-called memory alloy, which contracts upon warming up and creates a relatively stable compressive osteosynthesis. It has been indicated in non-comminuted fracture of lower jaw angle. When a staple is used, an inter-jaw fixation should be applied.

It is a cheap method and the intervention does not require special instrumentation. TiNi staples are no more used at our workplace for having been replaced with mini and microsplints; however, they still represent a possible method for the treatment of lower jaw fractures.

**Key words:** TiNi alloy – TiNi staples – mandible osteosynthesis

Čes. Stomat., roč. 105, 2005, č. 1, s. 26–29.

## ÚVOD

Při ošetření fraktur maxilofaciálního skeletu je používáno mnoho operačních technik a osteosyntetických materiálů [2, 3, 4]. Materiál TiNi slitin je již úspěšně používán v některých chirurgických oborech [1]. Jelikož nám byla nabídnuta možnost vyzkoušet TiNi skoby s tvarovou pamětí jako osteosyntetický materiál v maxilofaciální chirurgii, začali jsme tento materiál používat a hodnotit na naší klinice od srpna 1996.

Při použití TiNi skob (Fa FIBRA) je využíváno specifické vlastnosti TiNi slitiny, které docílíme technologií výroby. Pomocí speciálních postupů se získá slitina v tzv. základním tvaru, který dalším zpracováním můžeme změnit. Vzniká tak vnitřní napětí ve slitině. Při zvýšení teploty se vnitřní napětí uvolní a obnoví se tak základní tvar slitiny [1].

Klinicky je této vlastnosti u skob využito tak, že po zavedení tvarově upravené, prodloužené skoby do kostních úlomků, se skoba zahřeje ste-

rilním fyziologickým roztokem nebo speciálním ohřívacím zařízením na teplotu cca 45–50 °C. Uvolnění vnitřního napětí a návrat struktury do základního tvaru způsobí sblížení ramének skoby asi o 8 % předchozí délky. Docílíme tak kompresivní osteosyntézu.


## MATERIÁL A METODIKA

Rozhodli jsme se vyzkoušet takové tvary skob, které již byly použity a klinicky ověřeny v ortopedii. Bylo nutno, vzhledem k anatomickým poměrům mandibuly, modifikovat rozměry skob. K dispozici máme skoby o délce 20 mm, takže vzdálenost do kosti zapaštěných ramének od linie lomu je kolem 10 mm, délka obou zapaštěných ramének je 4 mm. Skoby jsou kruhového průřezu, s dvěma průměry, a to 2 mm a 1,5 mm (obr. 1).

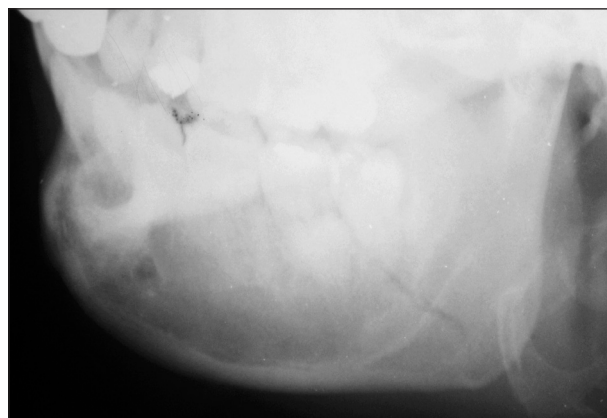Do reponovaných kostních úlomků se navrtají otvory podle délky a průměru skoby. Skoba se

zavede do otvorů a je aktivována speciálním přístrojem Fa FIBRA (obr. 2) nebo teplým sterilním fyziologickým roztokem o teplotě kolem 45–50 °C. Po aktivaci se přiblíží raménka skoby asi o 8 %


délky skoby, tj. o cca 1,6 mm, což zajistí poměrně stabilní kompresivní osteosyntézu. Skoby odstraňujeme po plné konsolidaci zlomeniny za šest měsíců.



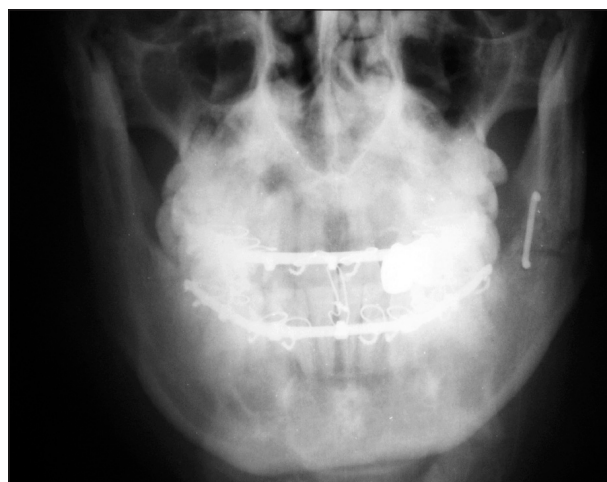
Obr. 1. Detail skob Fa FIBRA.  
Fig. 1. A details of staples produced by FIBRA.



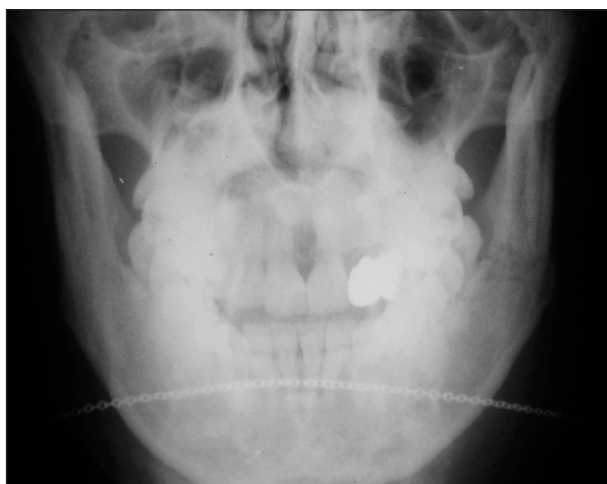Obr. 4. Patrná lomná linie úhlu a zubu.  
Fig. 4. An apparent fracture line of tooth.



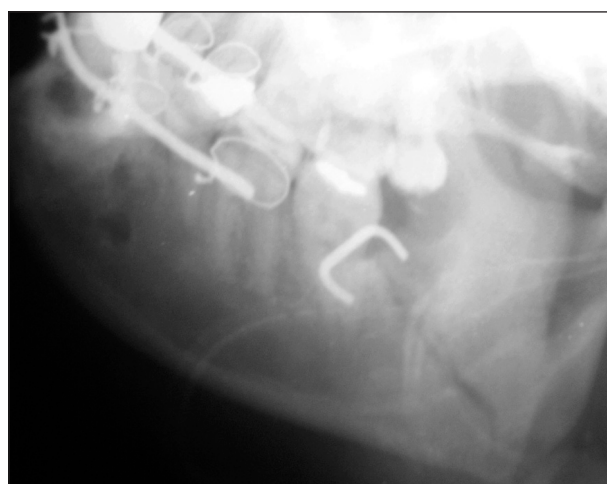Obr. 2. Přístroj k tepelné aktivaci skob Fa FIBRA.  
Fig. 2. The device for thermal activation of the FIBRA staples.



Obr. 5. Stav po ošetření skobou.  
Fig. 5. Condition after application of staple.



Obr. 3. Šikmá boční projekce dolní čelisti a zadopřední lbi.  
Fig. 3. Oblique lateral projection of lower jaw and anterior-posterior cranium.

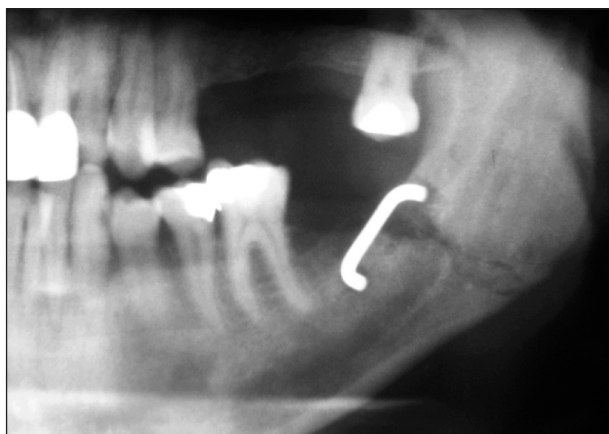


Obr. 6. Ošetření s pevnou mezičelistní fixací.  
Fig. 6. Treatment with a solid inter-jaw fixation.

TiNi skoby jsme použili u 10 pacientů převážně v indikaci nepříznivého lomu v místě úhlu dolní čelisti, kdy tahem žvýkacího svalstva je distální úlomek tažen distokraniálně a dochází k dislokaci úlomků. U jednoho pacienta bylo tímto způsobem ošetřena také další lomná linie v bradovém úseku.

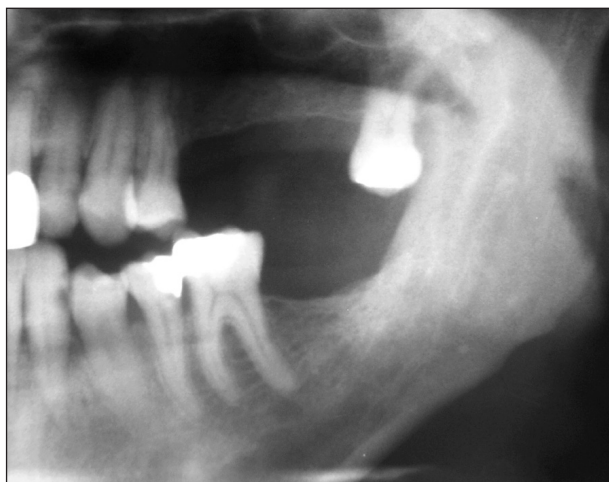Všichni pacienti byli ošetřeni v celkové anestezii z i.o. přístupu, kromě jediného pacienta vždy se zavedením podtlakového Redonova drénu a pevnou mezičelistní fixací pomocí Sauerových dlah po dobu 3–5 týdnů. Antibiotika byla podávána průměrně po dobu sedmi dní po operaci (klindamycin 300 mg co 8 hod, amoxicillin s kyselinou klavulanovou celkem 625 mg co 8 hod).

V obrazové dokumentaci prezentujeme pacienta, ročník 68, který se dostavil do naší ambulance se zlomeninou dolní čelisti, způsobenou napa-



**Obr. 7.** Lokální ostitida v oblasti ramének skoby po dvou měsících. Stav po extrakci zubu – 8 z linie lomu při operaci.

**Fig. 7.** Local osteitis in the region of staple branches after two months: Condition after the extraction of tooth 8 from the line of fracture during the operation.



**Obr. 8.** Stav po roce, zhojeno.

**Fig. 8.** Condition after one year – the fracture is healed up.

dením jinou osobou. Jednalo se o zlomeninu levého úhlu se semiretinovaným zubem 38 v linii lomu. Podle provedeného RTG byla zjištěna fraktura kořene zubu 38 (obr. 3, obr. 4). Proto v celkové anestezii byly navázány Sauerovy dlahy v horní a dolní čelisti, provedena chirurgická extrakce zubu 38 a po repozici dislokovaného distálního fragmentu provedena osteosyntéza TiNi skobou s pevnou mezičelistní fixací na 4 týdny (obr. 5, obr. 6). Zhojeno bez komplikací. Za 6 měsíců byla skoba odstraněna.

## DISKUSE

Použití skob ze speciální TiNi slitiny neboli „kovu s tvarovou pamětí“ [1] je jednou z možností provedení kompresivní osteosyntézy zlomenin dolní čelisti.

Již z tohoto souboru deseti pacientů lze prezentovat naše zkušenosti s tímto materiálem.

U jednoho pacienta došlo k lokální ostitické reakci v místě ukotvení skoby (obr. 7) a k prořezání skoby po dvou měsících přes sliznici do úst. Skobu bylo nutno odstranit. Nedošlo k poruše stability zlomeniny a dislokaci úlomků. Zhojeno ve vyhovujícím postavení (obr. 8).

Dále jsme pozorovali v jednom případě kolikvaci hematomu v operační ráně 3. den po operaci. Léčeno i.o. incizí, zhojeno bez nutnosti vyjmát osteosyntetický materiál.

U několika pacientů byla při odstraňování skoby odebrána kostní tkáň k histologickému vyšetření. Nebyla zjištěna žádná reakce, což svědčí o biokompatibilitě použité TiNi slitiny.

Za přednosti TiNi skob lze považovat jednoduchý operační zákrok bez nutnosti adaptace k povrchu jako u mini nebo mikrodlah. Není nutné speciální instrumentárium, stačí pouze navrtání dvou otvorů do kosti. Odstranění skoby je také velmi jednoduché.

Dále je to velmi nízká cena skob ve srovnání s jinými osteosyntetickými systémy.

Indikace TiNi skoby je velmi omezená, jedná se především o oblast úhlu dolní čelisti, nevhodná je u tříštivých nebo víceúlomkových zlomenin. Značnou nevýhodou je nutnost mezičelistní fixace po dobu 3–5 týdnů.

## ZÁVĚR

Na našem pracovišti byl tento způsob osteosyntézy vytlačen minidlahami. Přesto si myslíme, že TiNi skoby u našich 10 pacientů i přes nutnost poměrně dlouhé mezičelistní fixace usnadnily zhojení zlomeniny ve vyhovujícím postavení.

Zkušenosti s touto metodou byly již prezento-



vány na IV. ostravských traumatologických dnech v Rožnově pod Radhoštěm v říjnu 1998. Zpráva o klinickém hodnocení tohoto osteosyntetického materiálu byla také odeslána do Státního ústavu pro kontrolu léčiv.


Doufáme, že TiNi skoby s rozvojem osteosyntetických materiálů a existencí mini a mikrodlah, které lze použít téměř ve všech indikacích, neztratí své místo, a to alespoň jako jedna z metod osteosyntézy zlomenin dolní čelisti, například jako ekvivalent subkortikálního kostního drátěného stehu [2] v oblasti úhlu dolní čelisti při nepříznivém lomu.

## LITERATURA

1. **Filip, P., Musiálek, J., Mazanec, K. a spol.:** Structure optimization of TiNi orthopaedic implants. *Jurnal de Physique IV*, 5, 1995, s. C8–1211 až C8–1216.
2. **Urban, F., Sazama, L.:** Úrazy obličejových kostí. *Avicenum*, 1972, s. 236.
3. **Rove, N. L.:** Maxillofacial injuries. Churchill Livingstone, Edinburgh, 1, 1985, s. 293–336.
4. **Naumann, H. H.:** Head and neck surgery. (Part II.) Georg Thieme Verlag Stuttgart – New York, 1, 1995, s. 609–646.

MUDr. Jan Syrovátka

Fakultní nemocnice s poliklinikou Ostrava  
17. listopadu 1790  
708 52 Ostrava – Poruba



## PROŽIL JSEM ZVLÁŠTNÍ STOLETÍ

Vzpomínky očního lékaře prof. MUDr. Jana Vanýska, DrSc.

Supplementum časopisu *Česká a slovenská oftalmologie*

Profesor Jan Vanýsek byl jednou z nejvýznamnějších osobností našeho očního lékařství 20. století. Vedl 24 let oční kliniku v Hradci Králové a v Brně. Zaváděl u nás keratoplastiku, elektoretinografii, oční ultrazvukovou diagnostiku a implantace nitroočních umělých čoček. V šedesátých letech se stal členem řídicích výborů evropských a světových vědeckých lékařských organizací. Význačně se zúčastnil oftalmologických kongresů v Evropě, USA a v Asii. Deset let byl předsedou České lékařské společnosti J. E. Purkyně.

Vanýskovy memoáry jsou subjektivním svědectvím, ale zároveň přiléhavě charakterizují dobové poměry v lékařství a ve vědě. Koncentrované se zde odrážejí postoje, přístupy a činy příznačné v onom zvláštním století.

K nejzajímavějším pasážím patří vylíčení okolností koncem 2. světové války v Brně, které ve faktografické a historické literatuře takto nejsou popsány.

Pochopitelně se zrcadlí momenty rivality mezi centry oftalmologického výzkumu – Hradcem Králové, Brnem a Prahou a jejich protagonisty. Vanýskovy výtky však budí spíše úsměv. Ostatně se kriticky zmiňuje hlavně o nejbližších spolupracovnících.

Každý, kdo tu dobu prožil, porozumí Vanýskovu líčení průběhu, postav a neblahých důsledků normalizace 70. let v akademickém prostředí, které jeho osobně velice tragicky postihly. Přidružila se pak u něho invalidita s problémy typickými za tehdejšího režimu.

Vzpomínky připravil k publikaci Jiří Vanýsek pomocí magnetofonových záznamů vyprávění svého otce.

Vydalo NTS ČLS JEP v roce 2004, B5, ISSN 1211-9059, 150 str. Pro předplatitele je supplementum zdarma. Ostatní zájemci si jej mohou objednat za cenu běžného čísla, tj. 56 Kč (77 Sk) na adrese:

Nakladatelské a tiskové středisko ČLS JEP, Sokolská 31, 120 26 Praha 2, fax: 224 266 226, e-mail: nts@cls.cz