

SROVNÁNÍ TECHNIKY INVERTOVANÉHO FLAPU A KONVENČNÍHO ODSTRANĚNÍ VNITŘNÍ LIMITUJÍCÍ MEMBRÁNY PŘI CHIRURGICKÉM ŘEŠENÍ IDIOPATICKÉ MAKULÁRNÍ DÍRY

Řurana Vladimír^{1,2}, Hrevuš Michal^{1,2}, Havrda Jan^{1,2},
Řehák Jiří^{1,2}, Marešová Klára^{1,2}, Karhanová Marta^{1,2}

¹Fakultní nemocnice Olomouc, Oční klinika

²Univerzita Palackého v Olomouci, Lékařská fakulta, Oční klinika

Autoři práce prohlašují, že vznik i téma odborného sdělení a jeho zveřejnění není ve střetu zájmů a není podpořeno žádnou farmaceutickou firmou. Práce nebyla zadána jinému časopisu ani jinde otištěna, s výjimkou kongresových abstrakt a doporučených postupů.

Do redakce doručeno dne: 19. 3. 2024

Přijato k publikaci dne: 12. 4. 2024

Publikováno on-line: 19. 6. 2024



MUDr. Vladimír Řurana

Fakultní nemocnice Olomouc, Oční klinika

Zdravotníků 248/7

779 00 Olomouc

E-mail: vladimir.durana@fnol.cz

SOUHRN

Cíl: Porovnat funkční a anatomické výsledky mezi technikou invertovaného laloku a konvenčním odstraněním interní limitující membrány (ILM) při operačním řešení idiopatických makulárních děr (IMD).

Metodika: Retrospektivně jsme hodnotili anatomické a funkční výsledky u 67 očí 65 pacientů operovaných pro IMD. Pacienti byli operováni buď technikou konvenčního peelingu ILM (první skupina), nebo technikou invertovaného laloku ILM (druhá skupina). Do první skupiny bylo zařazeno 43 očí 41 pacientů, do druhé skupiny 24 očí 24 pacientů. K operaci jsme indikovali pouze pacienty s IMD stádia 2–4 dle Gasseho klasifikace. Před a dva měsíce po operaci byla vždy stanovena nejlépe korigovaná zraková ostrost (ZO). Dále bylo provedené srovnání obou technik podle průměrného zisku písmen po operaci a efekt operace byl zhodnocen pomocí OCT, zda došlo k uzavření IMD. U obou technik byla provedena 25G PPV s tamponádou SF6.

Výsledky: U konvenčního odstranění ILM došlo k uzavření díry u 41 očí. U jednoho oka nedošlo k uzavření díry ani po reoperaci stejnou technikou. Medián zisku písmen ETDRS byl 7,0. ZO zůstala stejná u 2 očí (4,7 %), v 7 případech (16,2 %) se ZO zhoršila a ve všech ostatních případech došlo k jejímu zlepšení (79,0 %). U 16 očí (37,2 %) se ZO zlepšila o 2 a více řádků ETDRS optotypů. U invertovaného flapu došlo k uzavření díry u všech 24 sledovaných očí. Medián zisku písmen ETDRS byl 9,5. ZO zůstala stejná u 2 očí (8,3 %), ve 2 případech (8,3 %) se ZO zhoršila a ve všech ostatních případech došlo k jejímu zlepšení (83,3 %). U 12 očí (50,0 %) se ZO zlepšila o 2 a více řádků ETDRS optotypů. Peroperačně a pooperačně nebyly žádné závažné komplikace.

Závěr: Naše studie prokázala bezpečnost a účinnost obou metod. Přestože výsledky nebyly statisticky signifikantní, technika invertovaného laloku měla oproti konvenční technice peelingu ILM v našem souboru očí větší zisk písmen ETDRS (9,5 vs. 7,0) a počet uzavřených děr (100 % vs. 95,3 %).

Klíčová slova: makulární díra, 25gauge vitrektomie, MLI peeling, invertovaný lalok, trypanová modř, plynová tamponáda

SUMMARY

COMPARISON OF TECHNIQUES: INVERTED FLAP AND CONVENTIONAL INTERNAL LIMITING MEMBRANE REMOVAL IN IDIOPATHIC MACULAR HOLE SURGERY

Aim: To compare functional and anatomical outcomes between the inverted flap technique and conventional removal of the internal limiting membrane (ILM) in the surgical management of idiopathic macular hole (IMH).

Material and methods: We retrospectively evaluated the anatomical and functional results in 67 eyes of 65 patients operated on for IMH. The patients were operated on either using the conventional ILM peeling technique (first group) or with the inverted ILM flap technique (second group). 43 eyes of 41 patients were included in the first group, 24 eyes of 24 patients in the second group. We indicated for surgery only patients with IMH stage 2–4 according to the Gasse classification. Best corrected visual acuity (VA) was always determined before and two months after surgery. Furthermore, a comparison of both techniques was made according to the average letter gain after surgery, and the effect of surgery was evaluated using OCT with regard to whether IMH closure succeeded. For both techniques, 25G PPV with SF6 tamponade was performed.

Results: Hole closure took place in 41 eyes with conventional ILM removal. In one eye, the hole did not close even after reoperation with the same technique. Median ETDRS letter gain was 7.0. VA remained the same in 2 eyes (4.7%), worsened in 7 cases (16.2%), and improved in all other cases (79.0%). In 16 eyes (37.2%), VA improved by 2 or more lines of ETDRS charts. Using the inverted flap technique, the hole was closed in all 24 monitored eyes. Median ETDRS letter gain was 9.5. VA remained the same in 2 eyes (8.3%), worsened in 2 cases (8.3%), and improved in all other cases (83.3%). In 12 eyes (50.0%), VA improved by 2 or more lines of ETDRS charts. There were no serious complications intraoperatively or postoperatively.

Conclusion: Our study demonstrated the safety and efficacy of both methods. Although the results were not statistically significant, the inverted flap technique recorded a greater ETDRS letter gain (9.5 vs. 7.0) and proportion of closed holes (100% vs. 95.3%) compared to the conventional ILM peeling technique in our set of eyes.

Key words: macular hole, 25-gauge vitrectomy, MLI peeling, inverted flap technique, trypan blue, gas tamponade

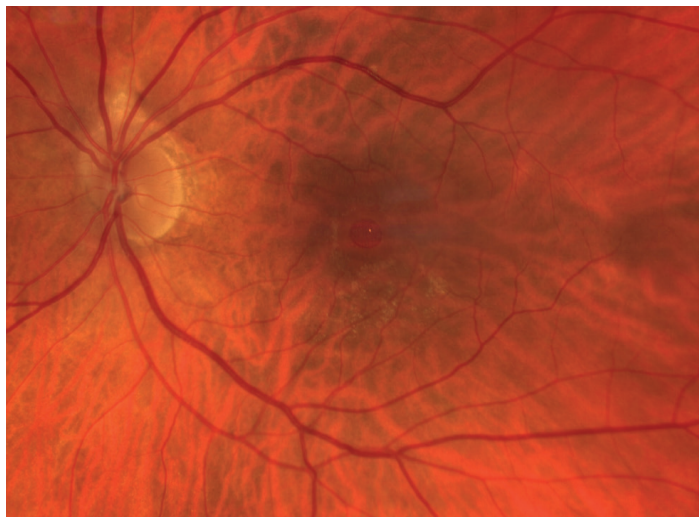
Čes. a slov. Oftal., 80, 2024, No. x, p.

Idiopatická makulární díra (IMD) je pojem definující foveolární sítnicový defekt v plné tloušťce od membrana limitans interna (ILM) až po zevní segmenty fotoreceptorů, který vede k centrálnímu skotomu (Obrázky 1 a 2). Onemocnění je podmíněno věkem, nejčastěji jej diagnostikujeme mezi 60. až 70. rokem života. Ženy jsou postiženy třikrát častěji než muži [1]. V 11,7 % případů se může vyskytovat bilaterálně [1]. Riziko rozvoje IMD na druhém oku je kolem 9,1 % v průběhu 6 let [2] a je signifikantně vyšší při přetrvávající vitreomakulární trakci (VMT) [3]. Incidence IMD je přibližně 7,8 případů na 100 000 obyvatel za rok [1]. Gassova klasifikace rozděluje IMD na 4 stádia. V 1. stádiu je defekt neúplný, většinou je pacient asymptomatický, v ostatních stádiích defekt dosahuje plné tloušťky fovey. Ve 2. stádiu je IMD pod 400 μm , ve 3. stádiu nad 400 μm . V prvních třech stádiích přetrvává VMT.

Ve 4. stádiu je IMD jakékoliv velikosti, u které došlo ke kompletní separaci zadní sklivcové membrány. K operačnímu řešení jsou indikovány IMD v 1. stádiu, které jsou symptomatické a všechny IMD od 2. stádia. Zlatým standardem operace IMD je bezstehová 25G pars plana vitrektomie (PPV) s peelingem ILM. Anatomická úspěšnost operace IMD je 93–98 % [4–6]. Nicméně u děr nad 400 μm úspěšnost dosahuje pouze 40–80 % [7].

V roce 2010 Michalewska a kol. poprvé popsali techniku invertovaného laloku ILM pro léčbu velkých makulárních děr (MD). Zjistili, že jejich technika dosáhla lepších anatomických a vizuálních výsledků ve srovnání s konvenčním peelingem ILM [8]. V posledních letech několik studií naznačilo, že technika invertovaného laloku ILM může být účinnější pro léčbu velkých makulárních děr než konvenční peeling ILM [9–11]. V případě děr pod 400 μm jsou výsledky obou technik srovnatelné [12,13].

Cílem naší práce je porovnání funkčních a anatomických výsledků mezi technikou invertovaného laloku ILM a konvenčním odstraněním ILM u idiopatických makulárních děr na našem pracovišti.



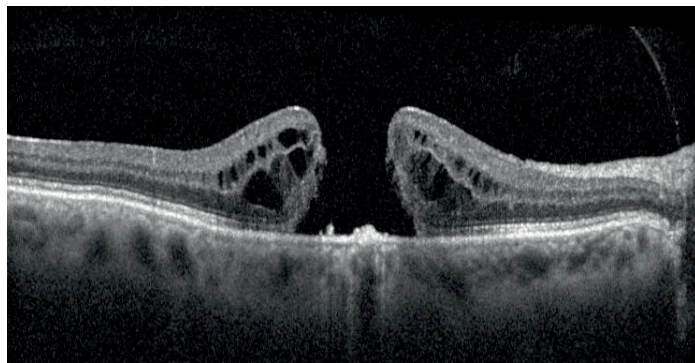
Obrázek 1. Fotografie makulární díry (Zeiss Clarus 700)

Design studie a charakteristika souboru

Retrospektivně jsme vyhodnotili anatomické a funkční výsledky u pacientů, kteří byli v období od prosince 2019 do ledna 2024 operováni na Oční klinice Lékařské fakulty Univerzity Palackého a Fakultní nemocnice Olomouc pro IMD. Od prosince 2019 do ledna 2023 byli všichni pacienti operováni technikou konvenčního peelingu ILM (první skupina) a následně až do konce sledovaného období jenom technikou invertovaného laloku ILM (druhá skupina). Celkem se jednalo o 67 očí 65 pacientů. Do první skupiny bylo zařazeno 43 očí 41 pacientů průměrného věku 71,1 let (43–85), do druhé skupiny 24 očí 24 pacientů průměrného věku 70,1 let (59–88). K operaci jsme indikovali pouze pacienty s IMD stádia 2–4 dle Gasseho klasifikace. U každého pacienta jsme před operací vyšetřili nejlepší korigovanou zrakovou ostrost (ZO) na ETDRS optotypech. Na štěrbinové lampě jsme vyšetřili přední segment, biomikroskopicky jsme zhodnotili nález na zadním segmentu oka. Standardní součástí vyšetření každého pacienta bylo rovněž provedení OCT (Heidelberg Spectralis) a měření nitrooční tenze bezkontaktním tonometrem (TX-20P Full Auto Tonometer). Stejně spektrum vyšetření jako před operací bylo provedeno také na pooperační kontrole, kterou jsme provedli za dva měsíce. Za anatomický úspěch jsme považovali stav, kdy došlo k uzavření okrajů MD. Funkční úspěch byl stanoven ziskem písmem ETDRS. Vyloučení byli všichni pacienti se sekundárními typy MD, s 1. stádiem IMD, pokročilou glaukomovou neuropatií, maturní kataraktou, keratopatií snižující ZO a středně pokročilou a pokročilou věkem podmíněnou makulární degenerací.

Operační technika

Pacienti byli operováni jedním chirurgem (MH) pomocí bezstehové 25G PPV. Po zavedení trokarů transkonjunktiválně přes pars plana byla provedena jádrová vitrektomie následovaná ablací zadní sklivcové membrány. Peeling ILM (příp. také přítomné epiretinální membrána



Obrázek 2. OCT snímek makulární díry 4. stádia (Heidelberg Spectralis OCT)

ny) byl proveden pomocí mikropinzety. Ke snazší identifikaci membrán byla použita trypanová modř, která byla aplikována do sklivcového prostoru. Rozsah peelingu ILM byl 2–3 PD (papila diameter) v průměru. U techniky konvenčního peelingu ILM poté následovala sukce obsahu MD. V případě techniky invertovaného laloku ILM byl ponechán lalok z ILM na okraji MD, který se nezkracoval a dále se s ním nemanipulovalo, sukce obsahu MD poté nebyla provedena. Před ukončením výkonu byla zkontrolována periferie sítnice za účelem detekce trhlin pomocí sklerální indentace. Ve všech případech byla použita tamponáda SF6. Všechny výkony byly provedené v retrobulbární anestézii. Po operaci bylo doporučeno udržovat hlavu v pronační poloze 3 dny, s největším důrazem na dodržení této polohy prvních 24 hodin po operaci.

Statistická analýza

K analýze dat byl použit software IBM SPSS Statistics for Windows, Version 23 (Armonk, NY: IBM Corp.). Pro porovnání skupin podle typu operace v kvantitativních parametrech byl použit Mann-Whitney U test. V kvalitativních parametrech byly skupiny porovnány pomocí Fisherova přesného testu (Fisher's exact test). Normalita dat byla testována Shapiro-Wilk testem. Všechny testy byly provedeny na hladině signifikance 0,05.

Nebyl prokázán signifikantní rozdíl mezi skupinami pacientů podle věku v době operace, podle velikosti díry (Tabulky 1 a 2), podle pohlaví, laterality oka a stavu čočky (Tabulka 3).

Obě skupiny jsou ve zmíněných parametrech rovnocenné.

Anatomického úspěchu, tedy plného uzávěru MD, bylo dosaženo u 41 očí (95,3 %) technikou konvenčního peelingu ILM a u všech 24 očí (100 %) operovaných metodou invertovaného laloku ILM. Nebyl prokázán signifikantní rozdíl mezi skupinami pacientů ve výsledku operace (Tabulka 4). Posouzení funkčního efektu operace při použití techniky konvenčního peelingu ILM je v Tabulce 5 a při použití metody invertovaného laloku v Tabulce 6.

V obou skupinách bylo prokázáno signifikantní zvýšení počtu písmen po operaci

($p < 0,0001$). ZO u první skupiny zůstala stejná u 2 očí (4,7 %), v 7 případech (16,2 %) se ZO zhoršila a ve všech ostatních případech došlo k jejímu zlepšení (79,0 %). U 16 očí (37,2 %) se ZO zlepšila o 2 a více řádků ETDRS optotypů.

U druhé skupiny ZO zůstala stejná u 2 očí (8,3 %), ve 2 případech (8,3 %) se ZO zhoršila a ve všech ostat-

Tabulka 1. Porovnání skupin pacientů podle věku a velikosti makulární díry

	Invertovaný lalok ILM			Konvenční peeling ILM			P-hodnota
	Medián	Průměr	Min-max	Medián	Průměr	Min-max	
Věk v době operace	69,0	70,1	59–88	73,0	71,1	43–85	0,185
Velikost díry v μm	352	370	128–688	381	377	46–724	0,784

ILM – membrana limitans interna

Tabulka 2. Porovnání skupin pacientů rozdělených do tří velikostních kategorií makulárních děr

		Invertovaný lalok ILM		Konvenční peeling ILM		P-hodnota
		Počet	Procento	Počet	Procento	
Velikost MD	Malá (pod 250 μm)	8	33,3 %	14	32,6 %	0,997
	Střední (mezi 250–400 μm)	6	25,0 %	11	25,6 %	
	Velká (nad 400 μm)	10	41,7 %	18	41,9 %	

ILM – membrana limitans interna, OD – pravé oko, OS – levé oko, MD – makulární díra

Tabulka 3. Porovnání skupin podle pohlaví, operovaného oka a stavu čočky

		Invertovaný lalok ILM		Konvenční peeling ILM		P-hodnota
		Počet	Procento	Počet	Procento	
Pohlaví	Mužské	7	29,2 %	12	27,9 %	0,913
	Ženské	17	70,8 %	31	72,1 %	
Lateralita	OD	9	37,5 %	24	55,8 %	0,151
	OS	15	62,5 %	19	44,2 %	
Stav čočky	Čirá	4	16,7 %	12	27,9 %	0,050
	Katarakta	14	58,3 %	12	27,9 %	
	Artefakie	6	25,0 %	19	44,2 %	

ILM – membrana limitans interna, OD – pravé oko, OS – levé oko

ních případech došlo k jejímu zlepšení (83,3 %). U 12 očí (50,0 %) se ZO zlepšila o 2 a více řádků ETDRS optotypů. Signifkantní rozdíl mezi skupinami nebyl prokázán ve změně počtu písmen po operaci (Tabulka 7).

Obě skupiny jsme rozdělili do třech podskupin na základě velikosti MD (malé do 250 µm, střední mezi 250–400 µm a velké nad 400 µm) a porovnali rozdíl v zisku písmen ETDRS. Ve všech podskupinách byl vět-

ší průměrný zisk písmen u techniky invertovaného laloku ILM, ale výsledky nebyly statisticky signifikantní (Tabulka 8).

Na konci operace všechny sklerotomie těsnily dostatečně a nebylo je tedy nutné zašívát. V pooperačním období jsme hypotonii nezaznamenali. Peroperační či pooperační komplikace jsme v tomto souboru nezaznamenali.

Tabulka 4. Porovnání skupin pacientů podle anatomických výsledků operace

		Invertovaný lalok ILM		Konvenční peeling ILM		P-hodnota
		Počet	Procento	Počet	Procento	
Výsledek operace	Neuzavřená MD	0	0,0 %	2	4,7 %	0,533
	Uzavřená MD	24	100,0 %	41	95,3 %	

ILM – membrana limitans interna, MD – makulární díra

Tabulka 5. Posouzení funkčního efektu operace při použití techniky konvenčního peelingu ILM

NKZO – počet písmen ETDRS	Konvenční peeling ILM				Wilcoxonův párový test P-hodnota
	Medián	Průměr	Minimum	Maximum	
Před operací	47,0	43,7	2	69	< 0,0001
Po operaci	51,0	52,4	1	75	

ILM – membrana limitans interna, ETDRS – Early Treatment Diabetic Retinopathy Study, NKZO – nejlépe korigovaná zraková ostrost

Tabulka 6. Posouzení funkčního efektu operace při použití techniky invertovaného laloku ILM

NKZO – počet písmen ETDRS	Invertovaný lalok ILM				Wilcoxonův párový test P-hodnota
	Medián	Průměr	Minimum	Maximum	
Před operací	45,0	39,9	2	60	0,0001
Po operaci	53,5	51,0	2	77	

ILM – membrana limitans interna, ETDRS – Early Treatment Diabetic Retinopathy Study, NKZO – nejlépe korigovaná zraková ostrost

Tabulka 7. Porovnání skupin pacientů podle počtu písmen před operací, po operaci a jejich rozdíl

NKZO – počet písmen ETDRS	Invertovaný lalok ILM			Konvenční peeling ILM			P-hodnota
	Medián	Průměr	Min–max	Medián	Průměr	Min–max	
Před operací	45,0	39,9	2–60	47,0	43,7	2–69	0,175
Po operaci	53,5	51,0	2–77	51,0	52,4	1–75	0,804
Rozdíl po operaci	9,5	11,0	-8 až +27	7,0	8,5	-16 až +48	0,127

ILM – membrana limitans interna, ETDRS – Early Treatment Diabetic Retinopathy Study, NKZO – nejlépe korigovaná zraková ostrost

Tabulka 8. Porovnání podskupin pacientů podle rozdílu NKZO v počtu písmen ETDRS po operaci

Rozdíl NKZO v počtu písmen ETDRS po operaci	Invertovaný lalok ILM			Konvenční peeling ILM			P-hodnota
	Medián	Průměr	Min–max	Medián	Průměr	Min–max	
IMD do 250 µm	9,0	10,5	-1 až +27	9,5	8,0	-16 až +20	0,811
IMD mezi 250 a 400 µm	13,5	11,2	-8 až +23	1,0	5,3	-4 až +18	0,226
IMD nad 400 µm	9,5	11,4	0–27	4,5	10,8	-7 až +48	0,401

ILM – membrana limitans interna, IMD – idiopatická makulární díra, ETDRS – Early Treatment Diabetic Retinopathy Study, NKZO – nejlépe korigovaná zraková ostrost

DISKUZE

Kelly a kol. prokázal, že zlepšení ZO je přímo způsobeno uzávěrem MD [14]. K dosažení tohoto cíle je nutno zvolit na základě kvalitních důkazů nejlepší možnou dostupnou techniku operace MD. Konvenční peeling ILM, jako novou metodu sanace MD, poprvé představil Park a kol. v roce 1999 [15]. Odstranění ILM se stalo nezbytným chirurgickým krokem při většině operací MD. Umožnilo vyšší pravděpodobnost uzavření MD a snížilo výskyt recidivy [16–18]. Pro jeho účinnost se rozšířilo spektrum indikací na léčbu dalších makulárních onemocnění [15,19–20]. Nicméně u náročných případů, jako jsou velké MD (> 400 μm) a makulární díry spojené s vysokou krátkozrakostí, jsou chirurgické výsledky obvykle horší. [21]. V těchto případech je snaha o co nejrozsáhlejší peeling ILM, kterým se může pokrýt až celá makula pro zvýšení flexibility tkáně s cílem uzavřít MD. Fyziologické dopady excesivního peelingu nebyly plně studovány, ale existují důkazy o anatomických následcích, jako jsou poškození a smršťování Müllerových buněk, asymetrické posunutí makuly (dolů a/nebo nazálně), ztenčení temporální sítnice, snížení vzdálenosti mezi foveou a zrakovým nervem, narušení vrstvy nervových vláken zrakového nervu, mikroskotomy [8,22–23]. Také bylo popsáno zhoršení funkce sítnice v parafoveolární oblasti 3 měsíce po operaci ve smyslu prodloužení doby vedení vnějšími vrstvami sítnice na ERG [24]. Zhruba o 10 let později byla navržena modifikovaná technika peelingu ILM autorů Michalewska a kol. pro léčbu velkých makulárních děr. Oříznutý lalok peelované ILM byl ponechán připojený k okrajům díry a překlopen na její povrch. Předpokládaným mechanismem účinku je indukce gliózy sítnice zevnitř makulární díry lalokem ILM (sloužící jako „lešení“) k zvýšení pravděpodobnosti uzavření MD. Tento přístup, kromě odstranění všech trakčních sil z povrchu sítnice, umožňuje větší šetření ILM a potenciálně snížení některých důsledků rozsáhlého peelingu [8, 25]. Michalewska a kol. uvádějí 98% míru anatomického úspěchu u velkých MD (> 400 μm) [8]. V případě děr pod 400 μm jsou výsledky obou technik ve světové literatuře srovnatelné [12–13]. Zásadní význam pro uzávěr MD má nitrooční tamponáda a pooperační polohování [6]. Neexistují žádné přesvědčivé důkazy, které by upřednostňovaly použití dlouhodobě působícího plynu před krátkodobě působícím plynem při operaci makulárních děr [26]. Ve studii Modi a kol. autoři nenašli žádný statisticky signifikantní rozdíl v míře dosaženého anatomického úspěchu, zlepšení pooperační ZO a pooperačních komplikací (zvýšení nitroočního tlaku, výskyt glaukomu a tvorba vizuálně významného zkalení čočky) mezi tamponádou SF6 a C3F8, bez ohledu na stádium, velikost a dobu existence díry [26].

Nicméně volba dlouhodobě působícího plynu zpozdí zrakovou rekonvalescenci o 4–6 týdnů po operaci. Na naší klinice u operací IMD vždy volíme krátkodobě působící SF6. Stále nejasná zůstává potřeba trvání tamponády, a tedy i polohování, které je pro pacienta obvykle velmi náročné a nepříjemné [6]. Nejčastěji se setkáváme s doporučením pronační polohy hlavy, a to po dobu 3–14 dnů [6,27–28].

Na našem pracovišti se pacienti standardně polohují 3 dny v pronační poloze. V případě vážných muskuloskeletálních potíží dobu polohování individualizujeme. MD 1. stádia, pokud nejsou symptomatické, běžně k operačnímu řešení neindikujeme. Navíc je zde i riziko, že pooperačně dojde k rozvoji plného defektu [6]. V rozsáhlé multicentrické studii sledující výsledky PPV u MD v 1. stadiu se plná makulární díra vytvořila u 37 % očí po PPV ve srovnání se 4 % očí, které byly randomizovány do skupiny k observaci [6,29]. Do ledna 2023 jsme operovali IMD jenom technikou konvenčního peelingu ILM. Na základě výsledků posledních studií a mezinárodních zkušeností, u kterých je minimálně v případě velkých děr nad 400 μm technika invertovaného laloku ILM účinnější [9–11], jsme od února 2023 přešli na techniku invertovaného laloku ILM, kterou operujeme všechny pacienty s IMD bez ohledu na její velikost. V trvání operace, v bezpečnosti a ani v náročnosti provedení mezi technikami nenacházejí naši chirurgové žádný významný rozdíl. Cílem této studie bylo ověřit naše rozhodnutí o preferování techniky invertovaného laloku ILM. Námi získaná data poukazují na průměrně větší zisk písmen ETDRS ve všech velikostních kategoriích IMD (Tabulka 8) a větší míru uzavření IMD (Tabulka 4) u techniky invertovaného laloku ILM, což podporuje naše rozhodnutí. Výsledky nebyly ale signifikantní. Silnými stránkami studie je, že všechny operace vykonal pouze jeden chirurg, vyšetření nejlépe korigované ZO před a po operaci prováděl zkušený personál a na zhodnocení úspěšnosti operace byl použit snímek OCT. Naopak slabiny naší studie byla velikost vzorku, její retrospektivní charakter, pacienti nebyli randomizováni a provádělo se manuální měření velikosti díry na OCT snímku, u kterého mohlo docházet ke zkreslení velikosti na individuální bázi. V obou skupinách byli i pacienti s kataraktou, která po operaci mohla snižovat nejlépe korigovanou ZO a interferovat s výsledky. Pro snížení dopadu na kvalitu studie jsme porovnali procentuální zastoupení různých stavů čočky (artefakie, čirá čočka a katarakta) mezi skupinami a rozdíl v zastoupení nebyl signifikantní (Tabulka 3). Zároveň pokročilé katarakty se operovali ještě před samotnou operací IMD. Právě velikost vzorku mohla být hlavní příčinou nesignifikantních výsledků. Další klinický výzkum s rozšířeným souborem pacientů by mohl přinést definitivnější odpověď na to, která technika je účinnější a v jaké situaci.

ZÁVĚR

Naše studie prokázala, že obě metody jsou bezpečné a účinné. V našem souboru pacientů byl větší průměrný zisk písmen ETDRS ve všech velikostních kategoriích a větší míra dosaženého anatomického úspěchu u techniky invertovaného laloku ILM. Výsledky však nebyly statisticky signifikantní, pravděpodobně z důvodu malé velikosti souboru. Další klinické studie jsou nutné pro získání definitivní odpovědi na to, která technika je vhodnější pro operaci IMD. Naše výsledky jsou srovnatelné se světovou literaturou.

1. McCannel CA, Ensminger JL, Diehl NN, Hodge DN. Population-based incidence of macular holes. *Ophthalmology*. 2009;116(7):1366-1369. doi:10.1016/j.ophtha.2009.01.052
2. Staropoli PC, Moolani HV, Elhusseiny AM, Flynn HW Jr, Smiddy WE. Rates of Fellow Eye Macular Hole Development During Long Term Follow-Up. *Clin Ophthalmol*. 2023;17:47-52. Published 2023 Jan 5. doi:10.2147/OPHTH.S394933
3. Philippakis E, Astroz P, Tadayoni R, Gaudric A. Incidence of Macular Holes in the Fellow Eye without Vitreomacular Detachment at Baseline. *Ophthalmologica*. 2018;240(3):135-142. doi:10.1159/000488956
4. Rahimy E, McCannel CA. Impact of internal limiting membrane peeling on macular hole reopening: A Systematic Review and Meta-Analysis. *Retina*. 2016;36(4):679-687. doi:10.1097/IAE.0000000000000782
5. Lai MM, Williams GA. Anatomical and visual outcomes of idiopathic macular hole surgery with internal limiting membrane removal using low-concentration indocyanine green. *Retina*. 2007;27(4):477-482. doi:10.1097/01.iae.0000247166.11120.21
6. Veith M, Straňák Z, Penčák M, Studený P. Chirurgické řešení idiopatické makulární díry 25-gauge pars plana vitrektomií s peelingem vnitřní limitující membrány asistované brilantovou modří a plynovou tamponádou [Surgical Treatment of the Idiopathic Macular Hole by Means of 25-Gauge Pars Plana Vitrectomy with the Peeling of the Internal Limiting Membrane Assisted by Brilliant Blue and Gas Tamponade]. *Cesk Slov Oftalmol*. 2015;71(3):170-174. Czech.
7. Ullrich S, Haritoglou C, Gass C, Schaumberger M, Ulbig MW, Kampik A. Macular hole size as a prognostic factor in macular hole surgery. *Br J Ophthalmol*. 2002;86(4):390-393. doi:10.1136/bjo.86.4.390
8. Michalewska Z, Michalewski J, Adelman RA, Nawrocki J. Inverted internal limiting membrane flap technique for large macular holes. *Ophthalmology*. 2010;117(10):2018-2025. doi:10.1016/j.ophtha.2010.02.011
9. Khodani M, Bansal P, Narayanan R, Chhablani J. Inverted internal limiting membrane flap technique for very large macular hole. *Int J Ophthalmol*. 2016;9(8):1230-1232. Published 2016 Aug 18. doi:10.18240/ijo.2016.08.22
10. Manasa S, Kakkar P, Kumar A, Chandra P, Kumar V, Ravani R. Comparative Evaluation of Standard ILM Peel With Inverted ILM Flap Technique In Large Macular Holes: A Prospective, Randomized Study. *Ophthalmic Surg Lasers Imaging Retina*. 2018;49(4):236-240. doi:10.3928/23258160-20180329-04
11. Velez-Montoya R, Ramirez-Estudillo JA, Sjoholm-Gomez de Liano C, et al. Inverted ILM flap, free ILM flap and conventional ILM peeling for large macular holes. *Int J Retina Vitreous*. 2018;4:8. Published 2018 Feb 19. doi:10.1186/s40942-018-0111-5
12. Ventre L, Fallico M, Longo A, et al. Conventional internal limiting membrane peeling versus inverted flap for small-to-medium idiopathic macular hole: A Randomized Trial. *Retina*. 2022;42(12):2251-2257. doi:10.1097/IAE.0000000000003622
13. Li P, Li L, Wu J. Inverted Internal Limiting Membrane Flap versus Internal Limiting Membrane Peeling for <400 µm Macular Hole: A Meta-Analysis and Systematic Review. *Ophthalmic Res*. 2023;66(1):1342-1352. doi:10.1159/000534873
14. Kelly NE, Wendel RT. Vitreous surgery for idiopathic macular holes. Results of a pilot study. *Arch Ophthalmol*. 1991;109(5):654-659. doi:10.1001/archophth.1991.01080050068031
15. Park DW, Sipperley JO, Sneed SR, Dugel PU, Jacobsen J. Macular hole surgery with internal-limiting membrane peeling and intra-vitreous air. *Ophthalmology*. 1999;106(7):1392-1398. doi:10.1016/S0161-6420(99)00730-7
16. Jančo L, Vida R, Bartoš M, Villémová K. Chirurgická liečba idiopatickej diery makuly naše skúsenosti [Surgical Treatment of the Idiopathic Macular Hole – our Experience]. *Cesk Slov Oftalmol*. 2013;69(3):102-105. Slovak.
17. Kolář P, Vlková E. Dlouhodobé výsledky chirurgického řešení idiopatické makulární díry s peelingem vnitřní limitující membrány [The Long-Term Results of Surgical Treatment of the Idiopathic Macular Hole with the Peeling of the Internal Limiting Membrane]. *Cesk Slov Oftalmol*. 2006;62(1):34-41. Czech.
18. Korda V, Dusová J, Studnička J, Rencová E, Hejzmanová D. Chirurgické řešení makulární díry [Treatment of Pediatric Traumatic Macular Holes]. *Cesk Slov Oftalmol*. 2005;61(5):316-320. Czech.
19. Almony A, Nudleman E, Shah GK, et al. Techniques, rationale, and outcomes of internal limiting membrane peeling. *Retina*. 2012;32(5):877-891. doi:10.1097/IAE.0b013e318227ab39
20. Morescalchi F, Costagliola C, Gambicorti E, Duse S, Romano MR, Semeraro F. Controversies over the role of internal limiting membrane peeling during vitrectomy in macular hole surgery. *Surv Ophthalmol*. 2017;62(1):58-69. doi:10.1016/j.survophthal.2016.07.003
21. Kase S, Saito W, Mori S, et al. Clinical and histological evaluation of large macular hole surgery using the inverted internal limiting membrane flap technique. *Clin Ophthalmol*. 2016;11:9-14. Published 2016 Dec 16. doi:10.2147/OPHTH.S119762
22. Ito Y, Terasaki H, Takahashi A, Yamakoshi T, Kondo M, Nakamura M. Dissociated optic nerve fiber layer appearance after internal limiting membrane peeling for idiopathic macular holes. *Ophthalmology*. 2005;112(8):1415-1420. doi:10.1016/j.ophtha.2005.02.023
23. Pak KY, Park KH, Kim KH, et al. Topographic changes of the macula after closure of idiopathic macular hole. *Retina*. 2017;37(4):667-672. doi:10.1097/IAE.0000000000001251
24. Karkanová M, Vlková E, Došková H, Kolář P. Vliv operace idiopatické makulární díry s peelingem MLI a plynovou tamponádou na elektrickou funkci sítnice [The Influence of the Idiopathic Macular Hole (IMH) Surgery with the ILM Peeling and Gas Tamponade on the Electrical Function of the Retina]. *Cesk Slov Oftalmol*. 2010;66(2):84-88. Czech.
25. Morizane Y, Shiraga F, Kimura S, et al. Autologous transplantation of the internal limiting membrane for refractory macular holes. *Am J Ophthalmol*. 2014;157(4):861-869.e1. doi:10.1016/j.ajo.2013.12.028
26. Modi A, Giridhar A, Gopalakrishnan M. Sulfurhexafluoride (SF6) versus perfluoropropane (C3F8) gas as tamponade in macular hole surgery. *Retina*. 2017;37(2):283-290. doi:10.1097/IAE.0000000000001124
27. Almeida DRP, Wong J, Belliveau M, Rayat J, Gale J. Anatomical and visual outcomes of macular hole surgery with short-duration 3-day face-down positioning. *Retina*. 2012 Mar;32(3):506-510.
28. Benson WE, Cruickshanks KC, Fong DS et al. Surgical management of macular holes: a report by the American Academy of Ophthalmology. *Ophthalmology*, 2001;108(7):1328-1335.
29. de Bustros S. Vitrectomy for prevention of macular holes. Results of a randomized multicenter clinical trial. *Vitrectomy for Prevention of Macular Hole Study Group*. *Ophthalmology*. 1994;101(6):1055-1060. doi:10.1016/s0161-6420(94)31218-8