

VÝSLEDKY 25-GAUGE PARS PLANA VITREKTÓMIE V LIEČBE IDIOPATICKEJ MAKULÁRNEJ DIERY

Takáčová Adriana¹, Kéri Petra¹, Krišková Petra¹,
Majtánová Nora^{1,2}, Kolář Petr^{1,2}

¹Očná klinika Slovenskej zdravotníckej univerzity a Univerzitnej nemocnice Bratislava

²Lekárska fakulta, Slovenská zdravotnícka univerzita

Autori práce vyhlasujú, že vznik aj téma odborného oznámenia a jeho zverejnenia nie sú v strete záujmov a nie sú podporené žiadnou farmaceutickou firmou. Práca nebola zadaná inému časopisu ani inde vytlačaná, s výnimkou kongresových abstraktov a odporúčaných postupov.

Do redakcie doručeno dne: 13. 2. 2024

Prijato k publikácii dne: 26. 2. 2024

Publikováno on-line: 10. 4. 2024



Prvı autor
MUDr. Adriana Takáčová

Korešpondujúci autor
Prim. MUDr. Nora Majtánová, PhD.
Očná klinika SZU a UNB
Antolská 11
851 07 Bratislava
E-mail: nora.majtanova@gmail.com

SÚHRN

Ciele: Hlavným cieľom práce je zhodnotenie anatomických a funkčných výsledkov operácie idiopatickej makulárnej diery (IMD) pomocou pars plana vitrektómie (PPV) s peelingom vnútornej limitujúcej membrány (MLI) s využitím membránovej modrej a s následnou tamponádou expanzným plynom (perfluórpropánom).

Materiál a metódy: Do retrospektívnej analýzy bolo zaradených 100 očí, celkovo 100 pacientov (61 žien a 39 mužov) s IMD, ktorí v období od 1. 1. 2021 do 1. 1. 2024 na Očnej klinike SZU a UNB podstúpili 25-gauge PPV s peelingom MLI a tamponádou perfluórpropánom (C3F8) v zriedenej koncentrácii 15 %. Po operácii bolo pacientom doporučené polohovať tvárou nadol po dobu aspoň 1 týždňa. Hodnotenými parametrami boli najlepšia korigovaná centrálna zraková ostrosť (NKCZO), minimálny lineárny diameter (MLD) na optickej koherentnej tomografii, typ uzáveru makulárnej diery a výskyt komplikácií. Získané výsledky boli číselne vyjadrené pomocou aritmetických priemerov a zobrazené v prehľadných grafoch.

Výsledky: K primárnemu uzáveru makulárnej diery došlo u 93 pacientov (93 %). Najčastejšie sa vyskytujúci spôsob uzáveru bol typ 1A. U všetkých pacientov došlo po operácii k zlepšeniu NKczo, a to z priemernej hodnoty 0,101 predoperačne na 0,300 rok po operácii. V priebehu ročného sledovania došlo ku postupnému nárastu NKczo s jej stabilizáciou po 6 mesiacoch vo všetkých skupinách pacientov (nezávisle od veľkosti makulárnej diery pred operáciou). Hlavné faktory ovplyvňujúce pooperačnú NKczo boli predoperačné hodnoty MLD a NKczo.

Záver: PPV s peelingom MLI a tamponádou perfluórpropánom je efektívnou liečbou idiopatickej makulárnej diery s úspešnosťou jej uzavretia viac než 90 %. Tento operačný postup spojený s relatívne nízkym počtom komplikácií prináša pacientom jednoznačné zlepšenie NKczo.

Kľúčové slová: makulárna diera, pars plana vitrektómia, peeling MLI, perfluórpropán

SUMMARY

OUTCOMES OF 25-GAUGE PARS PLANA VITRECTOMY IN THE TREATMENT OF IDIOPATHIC MACULAR HOLE

Aim: The main aim of this study is to evaluate the anatomical and functional results of pars plana vitrectomy (PPV) with peeling of the internal limiting membrane (ILM), membrane blue staining and subsequent expansile gas tamponade (perfluoropropane) in the treatment of idiopathic macular hole (IMH).

Material and methods: The retrospective analysis consisted of 100 eyes of a total of 100 patients (61 women and 39 men) with IMH, operated on at the Department of Ophthalmology of the Slovak Medical University and University Hospital Bratislava from 1 January 2021 to 1 January 2024, using 25-gauge PPV with ILM peeling and perfluoropropane tamponade (C3F8) of 15% concentration. After surgery, the patients were required to remain in a face-down position for at least one week. Best corrected visual acuity (BCVA), minimal linear diameter (MLD) on optic coherence tomography, macular hole closure type and occurrence of complications were evaluated. The obtained results were expressed with the use of arithmetic averages and displayed in graphs.

Results: Primary closure of macular hole was achieved in 93 patients (93%). The most frequently occurring type of closure was 1A. After surgery, the BCVA of all patients improved, from an average value of 0.101 preoperatively to 0.300 one year after surgery. In all groups of patients (regardless of the size of the macular hole before surgery), during the one-year follow-up period there was a gradual increase in BCVA with its stabilization by 6 months. The main factors that influenced postoperative BCVA were the preoperative values of MLD and BCVA.

Conclusion: PPV with ILM peeling and perfluoropropane tamponade is an effective treatment for idiopathic macular holes with a success rate of more than 90%. This surgical procedure, associated with a relatively low number of complications, brings patients a definite improvement of BCVA.

Key words: macular hole, pars plana vitrectomy, ILM peeling, perfluoropropane

Čes. a slov. Oftal., 80, 2024, No. x, p.

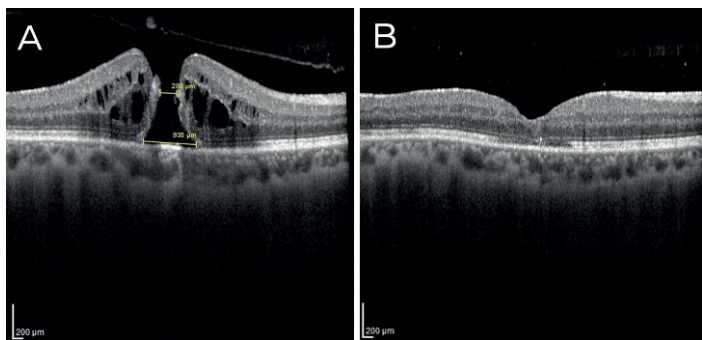
ÚVOD

Makulárna diera (MD) predstavuje defekt v centre fovey v jej plnej hrúbke od vnútornej limitujúcej membrány (MLI) až po vonkajšie segmenty fotoreceptorov. Prevalencia idiopatických makulárnych dier (IMD) dosahuje v populácii nad 60 rokov 0,5 %, pričom bilaterálny výskyt bol zaznamenaný u 10 % pacientov [1]. Incidenca predstavuje celosvetovo 4 až 8 prípadov na 100 tisíc ročne, čím sa makulárna diera stáva významnou príčinou zrakovkej morbidity [2].

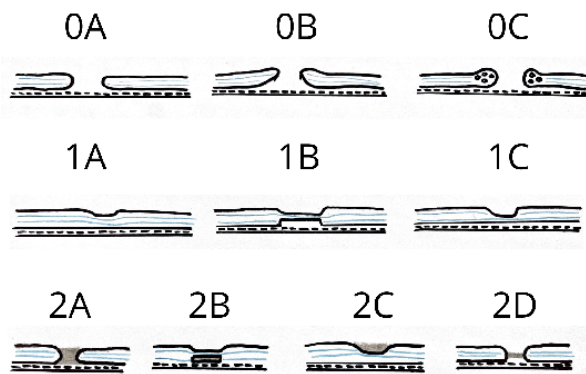
Na základe pozorovaní optickej koherentnej tomografie (OCT) bola v roku 2013 zavedená klasifikácia IVTS

Tabuľka 1. Klasifikácia makulárnych dier podľa minimálneho lineárneho diametra navrhnutá študijnou skupinou „CLOSE“ v roku 2023 [4]

| Typ makulárnej diery | Minimálny lineárny diameter (MLD) |
|----------------------|-----------------------------------|
| „Small“ (S) | ≤ 250 μm |
| „Medium“ (M) | > 250 a ≤ 400 μm |
| „Large“ (L) | > 400 a ≤ 550 μm |
| „X-Large“ (XL) | > 550 a ≤ 800 μm |
| „XX-Large“ (XXL) | > 800 a ≤ 1000 μm |
| „Giant“ | > 1000 μm |



Obrázok 1. OCT makuly. (A) Makulárna diera v plnej hrúbke s cystoidne zmenenými okrajmi – nález pred operáciou, (B) Uzatvorená makulárna diera s vytvorenou foveolárnou depresiou – nález 3 mesiace po pars plana vitrektómii



Obrázok 2. Schematické znázornenie typu uzáverov makulárnych dier. Modré línie reprezentujú vnútornú a vonkajšiu plexiformnú vrstvu a sivou farbou je znázornená autológna či heterológna výplň (pre detailný popis typu uzáverov vid. text)

(„International Vitreomacular Traction Study“), ktorá rozdeľuje MD podľa minimálneho lineárneho diametra (MLD) na malé (≤ 250 μm), stredné (250–400 μm) a veľké (> 400 μm) [3].

Študijná skupina „CLOSE“ v roku 2023 vytvorila nový klasifikačný systém, ktorý zohľadňuje predovšetkým chirurgické výsledky a implementuje nové operačné postupy pri riešení takých MD, ktoré boli donedávna považované za inoperabilné (Tabuľka 1). Autori tejto štúdie majú za to, že diery typu L, XL a XXL je možné primárne chirurgicky riešiť pomocou peelingu MLI a/alebo vytvorením flapu z MLI. Alternatívne operačné techniky (tzn. perifoveálna hydrodisekcia, štep z amnionovej membrány a autológna transplantácia retiny) by mali byť vyhradené pre také MD, ktoré sa peelingom MLI či flapom z MLI neuzatvorili alebo ak je MLD > 800 μm [4].

Aj napriek tomu, že existujú aj nechirurgické modality liečby MD (napríklad intravitreálna injekcia okriplazmínu), pars plana vitrektómia (PPV) ostáva stále hlavným štandardom. V roku 1971 Robert Machemer prvýkrát realizoval operáciu zadného segmentu oka uzavretým systémom s využitím 17-gauge inštrumentária [5] a následne prešla PPV mnohými modifikáciami až do mini-invazívnej podoby, v ktorej ju poznáme dnes [6–8]. V súčasnosti sa najčastejšie realizuje 25-gauge až 27-gauge PPV s peelingom MLI, plynovou tamponádou a následným pooperačným polohovaním pacienta v pronačnej polohe, ktoré je dôležité najmä u dier s MLD > 400 μm [9].

Ako operačný úspech je hodnotený stav, kedy dôjde k uzatvoreniu fenestrácie a vytvoreniu foveolárnej depresie (Obrázok 1), ale taktiež stav, kedy síce nedôjde ku uzatvoreniu diery, ale oplošťa sa jej okraje [10].

V závislosti od spôsobu reštitúcie retinálnych vrstiev po operácii rozlišujeme 3 možné typy uzáveru MD (Obrázok 2):

- typ 0 – MD otvorená (0A: priložené okraje; 0B: vyvýšené okraje; 0C: edematózne okraje),
- typ 1 – MD uzatvorená (1A: rekonštrukcia všetkých vrstiev retiny; 1B: prerušenie vo vonkajších vrstvách; 1C: prerušenie vo vnútorných vrstvách),
- typ 2 – MD uzatvorená autológnou alebo heterológnou výplňou (v prípade použitia flapu MLI alebo už spomenutých alternatívnych operačných techník), ktorá narúša normálnu anatómiu fovey (2A: výplň cez všetky vrstvy retiny; 2B: výplň vo vonkajších vrstvách a rekonštrukcia vnútorných vrstiev retiny; 2C: výplň vo vnútorných vrstvách a rekonštrukcia vonkajších vrstiev retiny; 2D: výplň v tvare písmena H) [11].

MATERIÁL A METÓDY

Do retrospektívnej štúdie sme zaradili 61 žien a 39 mužov (celkovo 100 očí) s idiopatickou MD, vo veku 48 až 81 rokov (v priemere 66 rokov), ktorí boli operovaní na Očnej klinike SZU a UNB za obdobie od 1. 1. 2021 do 1. 1. 2024. Každý pacient mal pred operáciou vyšetrený vnútroočný tlak, najlepšie korigovanú centrálnu zrakovú

ostrosť (NKCZO) na ETDRS optotypoch a predný i zadný segment oka na štrbinovej lampe. Všetci pacienti boli v čase indikácie na operáciu pseudofakickí. Podľa MLD meraného kaliperom na OCT (Heidelberg Engineering, Germany) sme pacientov rozdelili do 4 skupín. V skupine S (MLD $\leq 250 \mu\text{m}$) bolo 12 očí (12 %), v skupine M (MLD > 250 a $\leq 400 \mu\text{m}$) bolo 41 očí (41 %), v skupine L (MLD > 400 a $\leq 550 \mu\text{m}$) bolo 32 očí (32 %) a v skupine XL (MLD > 550 a $\leq 800 \mu\text{m}$) bolo 15 očí (15 %) (Graf 1). Makulárne diery s MLD $> 800 \mu\text{m}$ sa v našom súbore počas doby sledovania nevyskytovali. Pacienti, ktorí mali v anamnéze iné ochorenie sietnice (okrem epiretinálnej membrány), glaukóm, predchádzajúcu vitreoretinálnu operáciu, diabetickú retinopatiu alebo vysokú myopiu s axiálnou dĺžkou bulbu nad 27,0 mm, neboli do súboru zaradení. Epiretinálna membrána bola prítomná u 21 pacientov (21 %).

Všetci pacienti podstúpili v celkovej anestézii 25-gauge PPV na prístroji Constellation (Alcon). Po zavedení troch trokárov cez oblasť pars plana bola odstránená zadná kôra sklovca a realizovaná kontrola periférie sietnice pod sklerálnou indentáciou. Po ofarbení membránovou modrou bol pomocou „endgripping“ pinzety (Alcon) realizovaný peeling MLI, prípadne aj epiretinálnej membrány (ak bola prítomná). Rozsah peelingu bol približne 2–4 PD (papila diameter). Následne bola použitá tamponáda expanzným plynom C3F8 (perfluórpropán) v zriedenej koncentrácii 15 % a po extrakcii trokárov boli sklerotómie, ako aj spojovka suturované vstrebatelným stehom Vicryl 7-0. Pacientom bolo doporučené polohovať v pronačnej polohe po dobu jedného týždňa, s najväčším dôrazom na dodržiavanie tejto polohy počas prvých 24–48 hodín po operácii.

Pacienti boli hodnotení 1, 3, 6 a 12 mesiacov po operácii. U všetkých pacientov sme hodnotili najlepšie korigovanú centrálnu zrakovú ostrosť (NKCZO) prostredníctvom ETDRS optotypov pred operáciou (decimálne hodnoty) a následne 1, 3, 6 a 12 mesiacov po operácii.

Pooperačné uzavretie MD, tzn. anatomickú rekonštrukciu foveolárnej oblasti sietnice sme posudzovali po

operácii pomocou OCT, na základe čoho boli pacienti rozdelení do 4 skupín podľa typu uzáveru MD – skupina 1 (uzáver typu 1A), skupina 2 (uzáver typu 1B), skupina 3 (uzáver typu 1C) a skupina 4 (uzáver typu 0A). Vzhľadom k tomu, že sme nevyužívali flap z MLI, ani vyššie spomenuté alternatívne operačné techniky, uzávěry typu 2 sa v našom súbore nevyskytovali.

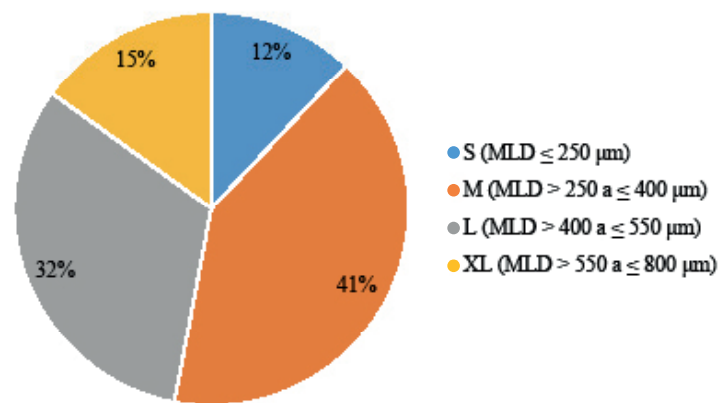
Číselné hodnoty sme vyjadrili aj v percentách a pri vyjadrovaní výsledkov sme využili predovšetkým aritmetický priemer (s uvedením minimálnych a maximálnych hodnôt v zátvorkách), a taktiež zobrazenie pomocou prehľadných grafov.

VÝSLEDKY

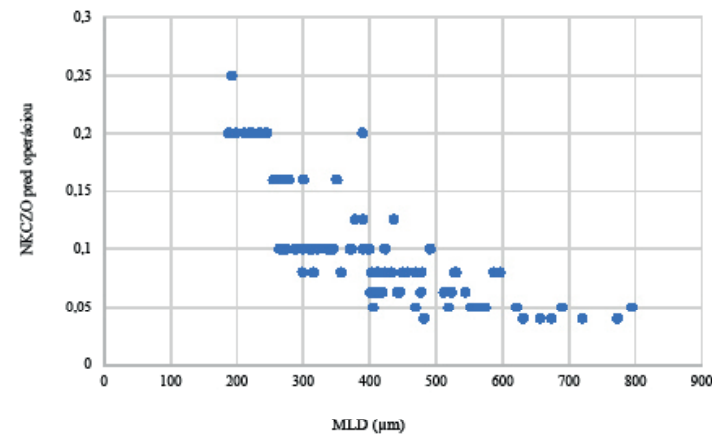
Priemerná sledovacia doba bola 8 mesiacov (1–24). Priemerná veľkosť MD predoperačne dosahovala hodnotu $401,26 \mu\text{m}$ (188–795).

V sledovanom súbore bola priemerná hodnota NKZO pred operáciou 0,10 (0,04–0,25). Priemerná NKZO pred operáciou bola vyššia u tých pacientov, ktorí mali menší MLD (Graf 2). Prvý mesiac po operácii došlo k zlepšeniu priemernej NKZO na 0,15 (0,05–0,63), následne tretí mesiac na 0,19 (0,06–0,63), šiesty mesiac na 0,24 (0,08–0,63) a po roku od operácie na priemernú hodnotu 0,30 (0,08–0,63). Po jednom roku od operácie ostala zraková ostrosť rovnaká u 3 pacientov (3 %) a vo všetkých ostatných prípadoch nastalo jej zlepšenie. U 86 % pacientov sa po roku zraková ostrosť zlepšila o 3 a viac riadkov na ETDRS optotype. Na Graf 3 môžeme pozorovať, že po operácii došlo ku lineárnemu zlepšeniu NKZO v čase, a to vo všetkých skupinách pacientov, nezávisle od veľkosti makulárnej diery pred operáciou.

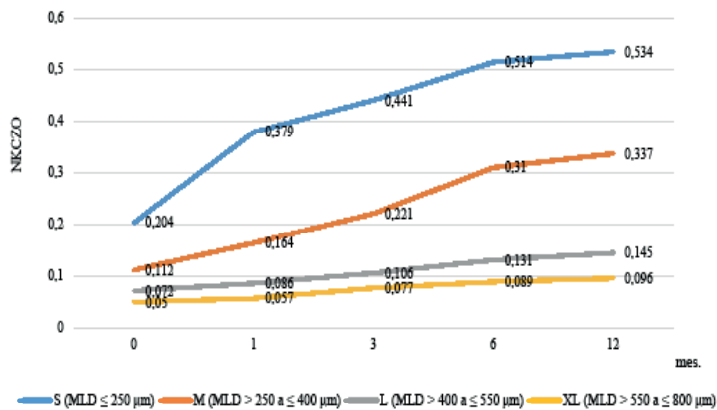
V čase 1 mesiac od operácie sme dosiahli u 93 očí (93 %) uzatvorenie MD niektorým z uzáverov typu 1. Typ 1A sa vyskytoval až u 73 očí (73 %), typ 1B u 14 očí (14 %) a typ 1C u 6 očí (6 %). U 7 pacientov (7 %) ostala MD otvorená, ale s priloženými okrajmi typu 0A, pričom vo všetkých prípadoch sa jednalo o makulárne diery typu XL. Úspešnosť uzáveru pri dierach typu S, M a L bola 100 % a pri dierach typu



Graf 1. Predoperačné zloženie súboru pacientov s makulárnou dierou podľa minimálneho lineárneho diametra (MLD) meraného kaliperom na OCT

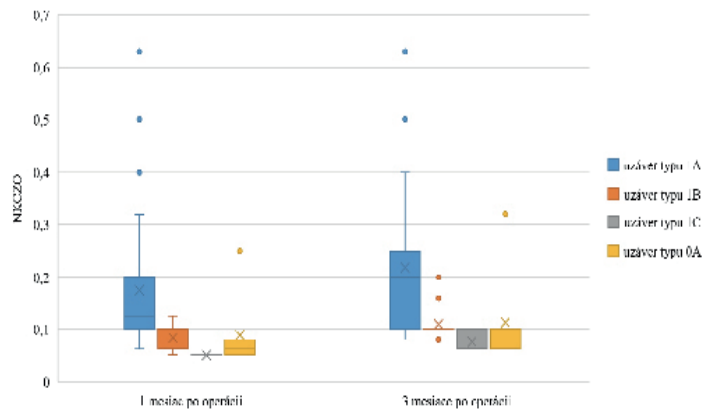


Graf 2. Bodový graf zobrazujúci koreláciu medzi veľkosťou makulárnej diery pred operáciou a hodnotou NKZO
MLD – minimálny lineárny diameter v μm , NKZO – najlepšie korigovaná centrálna zraková ostrosť



Graf 3. Čiarový graf, ktorý znázorňuje priemernú NKCZO pred operáciou a jej postupne narastajúce zlepšenie v čase 1, 3, 6, 12 mesiacov po operácii

NKCZO – najlepšie korigovaná centrálna zraková ostrosť



Graf 4. Krabicový graf znázorňujúci hodnotu NKCZO v závislosti od typu uzáveru makulárnej diery v čase 1 mesiac a 3 mesiace po operácii MLD – minimálny lineárny diameter v μm, NKCZO – najlepšie korigovaná centrálna zraková ostrosť

XL 46,7 %. Pri porovnaní jednotlivých skupín pacientov na základe typu uzáveru sme pozorovali, že najvyššie hodnoty NKCZO dosiahli pacienti, u ktorých vznikla rekonštrukcia foveolárnej oblasti uzáverom typu 1A (Graf 4).

Výskyt komplikácií bol relatívne nízky. U 26 pacientov (26 %) sme pri kontrole periférnej sietnice detekovali trhliny či degenerácie sietnice, ktoré boli vo všetkých prípadoch ošetrené endolaserkoaguláciou s doplnením laserovej baráže cirkulárne. Vzostup vnútroočného tlaku po operácii bol zaznamenaný u 10 pacientov (10 %) a zvládnutý podávaním lokálnej antiglaukómovej terapie. U 7 pacientov (7 %) došlo tesne po operácii ku rozvoju disperzie erytrocytov do sklovcového priestoru so spontánnym ústupom maximálne do 3 dní od operácie. Všetky uvedené komplikácie, ktoré sa v našom súbore vyskytovali neboli závažné a boli dobre zvládnuteľné.

DISKUSIA

Kolář a Vlková publikovali v roku 2006 súbor 28 pacientov po PPV s peelingom MLI a plynovou tamponádou pre IMD. V tom čase dosiahli úplný uzáver IMD u 87 % pacientov, pričom u 77 % očí došlo ku zlepšeniu NKCZO o viac než 1 riadok na ETDRS optotype a u všetkých pacientov vymizli obťažujúce metamorfopsie MLI [14].

Následne v roku 2011 priniesol Hejsek a kol. ročné anatomické a funkčné výsledky operácie makulárnej diery s využitím 20-gauge PPV s peelingom MLI. V súbore 32 očí zaznamenali primárny uzáver IMD u 90 % očí a v troch prípadoch sa IMD neuzavrela. Vstupná NKCZO sa pohybovala od 0,1 až 0,5 a po jednom roku sledovania sa zlepšila o 2 a viac riadkov u 84 % očí, o 3 a viac riadkov u 56 % očí a o 4 a viac riadkov u 16 % očí [15].

Tieto zistenia dokazujú, že so zlepšením diagnostiky a operačnej techniky došlo aj ku zvýšeniu percenta úspešnosti PPV. Uvedené výsledky však nie je možné spoľahlivo porovnať s našim súborom vzhľadom k tomu, že sme využívali metódu 25-gauge PPV.

Porovnateľné dáta obsahuje retrospektívna analýza Veitha a kol., do ktorej bolo v roku 2015 zaradených 53 očí po 25-gauge PPV s peelingom MLI a plynovou tamponádou pre IMD. Anatomická úspešnosť bola dosiahnutá u 92,5 % a NKCZO sa zlepšila u 94,3 % pacientov, pričom u 79,2 % o 3 a viac riadkov na ETDRS optotype [16], čo koreluje s výsledkami v našom súbore. Je však nevyhnutné zdôrazniť, že sa jedná o súbor pacientov menší takmer o polovicu a s rozvojom vitreoretinálnej chirurgie sa anatomické a funkčné úspechy tejto operácie ešte zvýšili.

Dáta študijnej skupiny „CLOSE“ uvádzajú takmer 100 % mieru úspešnosti PPV pri použití peelingu MLI a/alebo vytvorením flapu z MLI pri dierach typu S a M, pričom pri dierach typu L je úspešnosť redukovaná na 97 %, pri dierach typu XL na 86 % a pri dierach typu XXL na 80 % [4]. V našom súbore bola celková úspešnosť primárneho uzáveru makulárnej diery 93 %, pričom u dier s predoperačným MLD ≤ 550 μm sme dosiahli 100% mieru úspešnosti, čím sú výsledky nášho pozorovania porovnateľné s najnovšími zahraničnými zdrojmi.

Úspešnosť operácie pri dierach typu XL bola v našom súbore iba 46,7 %, a tak sa naskytuje otázka, či by u takýchto dier nebolo lepšie zvoliť techniku flapu z MLI ako metódu prvej voľby. Autori študijnej skupiny „CLOSE“ v roku 2023 síce preukázali, že pri použití flapu z MLI u dier typu L, XL a XXL je vyššia úspešnosť uzáveru, ale zisky NKCZO sú nižšie v porovnaní so ziskami NKCZO pri samotnom peelingu MLI [4, 11]. Nižšie zisky NKCZO pravdepodobne súvisia s tým, že manipulácia s flapom z MLI predstavuje vyššie riziko mechanického poškodenia RPE, samotný flap môže viesť ku nadmernej glióznej reakcii a hyperproliferácii Müllerových buniek, ktorá následne bráni adekvátnej rekonštrukcii vnútorných vrstiev retiny [17]. Rosi a jeho kolektív v roku 2020 opísali, že rekonštrukciou vonkajších vrstiev sa dosahujú vyššie hodnoty NKCZO po operácii v porovnaní s pacientami s rekonštrukciou vnútorných vrstiev retiny [11]. Vzhľadom na tieto poznatky, sme sa rozhodli využiť ako primárnu metódu u všetkých typov makulárnych dier PPV s peelingom MLI. Cieľom nášho pozorovania bolo

zhodnotiť výsledky pacientov po PPV s peelingom MLI, preto nie sme oprávnení hodnotiť jednotlivé chirurgické metódy, ich výsledky, zisky zrakovej ostrosti a/alebo porovnávať ich medzi sebou. V budúcnosti sú však jednoznačne potrebné ďalšie štúdie na porovnanie chirurgických metód, ktoré operátorm uľahčia výber tej správnej metódy, predovšetkým s ohľadom na dosiahnutie čo najlepšej reštitúcie fovey, a tým pádom čo najvyššieho zisku zrakovej ostrosti po operácii.

V súčasnosti je PPV s peelingom MLI tak minimálne invazívnou procedúrou, že poskytuje rekonvalescenciu a návrat zrakových funkcií za relatívne krátky čas od operácie. V našom pozorovaní sme popísali, že NKCZO sa lineárne zlepšila počas prvých 12 mesiacov od operácie, pričom tento nárast bol nezávislý od veľkosti MD pred operáciou. Tento fakt je vysvetľovaný tým, že rekonštrukcia foveolárnych vrstiev a obnova kontinuity zóny elipsoidov nastáva postupne a pomaly [12]. Ku stabilizácii zrakovej ostrosti dochádza väčšinou približne 6 mesiacov po operácii [13], čo je takisto v súlade s našimi pozorovaniami.

V literatúre sú popísané viaceré prognostické faktory, ktoré ovplyvňujú výslednú zakovú ostrosť po operácii makulárnej diery [1]. Štatisticky významné sú predovšetkým NKCZO a veľkosť makulárnej diery pred operáciou [13]. Kaňovský a kol. v roku 2009 analyzovali prognostické faktory u 91 pacientov, ktorí podstúpili PPV s peelingom MLI pre IMD, pričom preukázali štatisticky významný vzťah medzi dĺžkou trvania príznakov a výslednou pooperačnou zakovou ostrosťou. U pacientov s kratšou anamnézou môžeme teda očakávať výraznejšie zlepšenie zrakovej ostrosti po operácii [18]. Aj napriek tomu, že sme v našom súbore nehodnotili dĺžku anamnézy, naše

výsledky potvrdili, že pacienti s lepšou zakovou ostrosťou a menším MLD pred operáciou, dosiahli vyššie zisky NKCZO po operácii.

Už spomínané alternatívne operačné techniky priniesli so sebou aj nové spôsoby anatomickej rekonštrukcie foveolárnej oblasti, čím vznikla potreba preklasifikovať typy uzáverov makulárnych dier. Výsledky práce Rossi a kol. preukázali, že NKCZO po operácii je v korelácii so spôsobom uzáveru, pričom lepšie výsledky dosahujú pacienti s uzávermi typu 1 alebo 2 [11]. Tieto zistenia sa zhodujú aj s pozorovaniami u našich pacientov.

ZÁVER

Môžeme konštatovať, že po realizovanej PPV došlo u 93 % pacientov ku primárnemu uzatvoreniu makulárnej diery, čím týchto pacientov považujeme za vyliečených. U veľkého množstva z nich došlo k relatívne rýchlemu návratu zrakových funkcií a vymiznutiu nepríjemných metamorfopsií. Dôležité je myslieť na to, že chirurgické ciele sa menia a uzáver makulárnej diery už nie je jediným cieľom operácie makulárnej diery. Do popredia sa v súčasnosti dostáva obnova integrity vonkajších vrstiev fovey, teda vonkajšej limitujúcej membrány a zóny elipsoidov. PPV je rokmi overená chirurgická technika, ktorá si prešla mnohými modifikáciami do dnešnej 25-gauge až 27-gauge podoby. Naše výsledky preukázali, že 25-gauge PPV s peelingom MLI a plynovou tamponádou je efektívnou liečbou idiopatickej MD, s úspešnosťou jej uzavretia viac než 90%. V súčasnosti už predstavuje rutinnú operáciu, z ktorej profitujú pacienti s makulárnymi dierami rozličných veľkostí.

LITERATÚRA

- Steel DH, Donachie PHJ, Aylward GW, Laidlaw DA, Williamson TH, Yorston D; BEAVRS Macular hole outcome group. Factors affecting anatomical and visual outcome after macular hole surgery: findings from a large prospective UK cohort. *Eye (Lond)*. 2021 Jan;35(1):316-325.
- Murphy DC, Al-Zubaidy M, Lois N, Scott N, Steel DH; Macular Hole Duration Study Group. The Effect of Macular Hole Duration on Surgical Outcomes: An Individual Participant Data Study of Randomized Controlled Trials. *Ophthalmology*. 2023 Feb;130(2):152-163.
- Duker JS, Kaiser PK, Binder S, et al. The International Vitreomacular Traction Study Group classification of vitreomacular adhesion, traction, and macular hole. *Ophthalmology*. 2013 Dec;120(12):2611-2619.
- Rezende FA, Ferreira BG, Rampakakis E, et al. Surgical classification for large macular hole: based on different surgical techniques results: the CLOSE study group. *Int J Retina Vitreous*. 2023 Jan 30;9(1):4.
- Machemer R, Buettner H, Norton EW, Parel JM. Vitrectomy: a pars plana approach. *Trans Am Acad Ophthalmol Otolaryngol*. 1971 Jul-Aug;75(4):813-820.
- Parravano M, Giansanti F, Eandi CM, et al. Vitrectomy for idiopathic macular hole. *Cochrane Database Syst Rev*. 2015 May 12;2015(5):CD009080.
- Fujii GY, De Juan E Jr, Humayun MS, et al. A new 25-gauge instrument system for transconjunctival sutureless vitrectomy surgery. *Ophthalmology*. 2002 Oct;109(10):1807-1812. Discussion p.1813.
- Eckardt C. Transconjunctival sutureless 23-gauge vitrectomy. *Retina*. 2005 Feb-Mar;25(2):208-211.
- Ye T, Yu JG, Liao L, et al. Macular hole surgery recovery with and without face-down posturing: a meta-analysis of randomized controlled trials. *BMC Ophthalmol*. 2019 Dec 21;19(1):265.
- Kolář P. Idiopatická makulární díra – epidemiologie, klasifikace, přirozený průběh, terapie. *Praktický lékař*. 2005;85(12):697-700.
- Rossi T, Bacherini D, Caporossi T, et al. Macular hole closure patterns: an updated classification. *Graefes Arch Clin Exp Ophthalmol*. 2020 Dec;258(12):2629-2638.
- Michalewska Z, Michalewski J, Nawrocki J. Continuous changes in macular morphology after macular hole closure visualized with spectral optical coherence tomography. *Graefes Arch Clin Exp Ophthalmol*. 2010 Sep;248(9):1249-1255.
- Kim SH, Kim HK, Yang JY, et al. Visual Recovery after Macular Hole Surgery and Related Prognostic Factors. *Korean J Ophthalmol*. 2018 Apr;32(2):140-146.
- Kolář P, Vlková E. Dlouhodobé výsledky chirurgického řešení idiopatické makulární díry s peelingem vnitřní limitující membrány [The Long-Term Results of Surgical Treatment of the Idiopathic Macular Hole with the Peeling of the Internal Limiting Membrane].: *Cesk Slov Oftalmol*. 2006;62(1):34-41. Czech.
- Hejssek L, Langrová H, Ernest J, Němec P, Rejmont L. Příspěvek k vyšetřování funkce makulární krajiny při chirurgické léčbě idiopatické makulární díry [Contribution to the Investigation Macular Function for the Surgical Treatment of Idiopathic Macular Holes]. *Cesk Slov Oftalmol*. 2011 Nov-Dec;67(5-6):159-164. Czech.
- Veith M, Straňák Z, Penčák M, Studený P. Chirurgické řešení idiopatické makulární díry 25-gauge pars plana vitrektomií s peelingem vnitřní limitující membrány asistované brilantovou modří a plynovou tamponádou [Surgical Treatment of the Idiopathic Macular

- Hole by Means of 25-Gauge Pars Plana Vitrectomy with the Peeling of the Internal Limiting Membrane Assisted by Brilliant Blue and Gas Tamponade]. *Cesk Slov Oftalmol.* 2015;71(3):170-174. Czech.
17. Xu Q, Luan J. Internal limiting membrane flap technique in macular hole surgery. *Int J Ophthalmol.* 2020 May 18;13(5):822-831.
 18. Kaňovský R, Jurečka T, Gelnarová E. Analýza prognostických faktorů anatomického a funkčního výsledku operace idiopatické makulární díry [Analysis of Prognostic Factors of Anatomical and Functional Results of Idiopathic Macular Hole Surgery]. *Cesk Slov Oftalmol.* 2009;65(3):91-96. Czech.

VÝSLEDKY 25-GAUGE PARS PLANA VITREKTÓMIE V LIEČBE IDIOPATICKEJ MAKULÁRNEJ DIERY

Takáčová Adriana¹, Kéri Petra¹, Krišková Petra¹,
Majtánová Nora^{1,2}, Kolář Petr^{1,2}

¹Očná klinika Slovenskej zdravotníckej univerzity a Univerzitnej nemocnice Bratislava

²Lekárska fakulta, Slovenská zdravotnícka univerzita

Autori práce vyhlasujú, že vznik aj téma odborného oznámenia a jeho zverejnenia nie sú v strete záujmov a nie sú podporené žiadnou farmaceutickou firmou. Práca nebola zadaná inému časopisu ani inde vytlačená, s výnimkou kongresových abstraktov a odporúčaných postupov.

Do redakcie doručeno dne: 13. 2. 2024

Prijato k publikácii dne: 26. 2. 2024

Publikováno on-line: 10. 4. 2024



Prvı autor
MUDr. Adriana Takáčová

Korešpondujúci autor
Prim. MUDr. Nora Majtánová, PhD.
Očná klinika SZU a UNB
Antolská 11
851 07 Bratislava
E-mail: nora.majtanova@gmail.com

SÚHRN

Ciele: Hlavným cieľom práce je zhodnotenie anatomických a funkčných výsledkov operácie idiopatickej makulárnej diery (IMD) pomocou pars plana vitrektómie (PPV) s peelingom vnútornej limitujúcej membrány (MLI) s využitím membránovej modrej a s následnou tamponádou expanzným plynom (perfluórpropánom).

Materiál a metódy: Do retrospektívnej analýzy bolo zaradených 100 očí, celkovo 100 pacientov (61 žien a 39 mužov) s IMD, ktorí v období od 1. 1. 2021 do 1. 1. 2024 na Očnej klinike SZU a UNB podstúpili 25-gauge PPV s peelingom MLI a tamponádou perfluórpropánom (C3F8) v zriedenej koncentrácii 15 %. Po operácii bolo pacientom doporučené polohovať tvárou nadol po dobu aspoň 1 týždňa. Hodnotenými parametrami boli najlepšia korigovaná centrálna zraková ostrosť (NKCZO), minimálny lineárny diameter (MLD) na optickej koherentnej tomografii, typ uzáveru makulárnej diery a výskyt komplikácií. Získané výsledky boli číselne vyjadrené pomocou aritmetických priemerov a zobrazené v prehľadných grafoch.

Výsledky: K primárnemu uzáveru makulárnej diery došlo u 93 pacientov (93 %). Najčastejšie sa vyskytujúci spôsob uzáveru bol typ 1A. U všetkých pacientov došlo po operácii k zlepšeniu NKczo, a to z priemernej hodnoty 0,101 predoperačne na 0,300 rok po operácii. V priebehu ročného sledovania došlo ku postupnému nárastu NKczo s jej stabilizáciou po 6 mesiacoch vo všetkých skupinách pacientov (nezávisle od veľkosti makulárnej diery pred operáciou). Hlavné faktory ovplyvňujúce pooperačnú NKczo boli predoperačné hodnoty MLD a NKczo.

Záver: PPV s peelingom MLI a tamponádou perfluórpropánom je efektívnou liečbou idiopatickej makulárnej diery s úspešnosťou jej uzavretia viac než 90 %. Tento operačný postup spojený s relatívne nízkym počtom komplikácií prináša pacientom jednoznačné zlepšenie NKczo.

Kľúčové slová: makulárna diera, pars plana vitrektómia, peeling MLI, perfluórpropán

SUMMARY

OUTCOMES OF 25-GAUGE PARS PLANA VITRECTOMY IN THE TREATMENT OF IDIOPATHIC MACULAR HOLE

Aim: The main aim of this study is to evaluate the anatomical and functional results of pars plana vitrectomy (PPV) with peeling of the internal limiting membrane (ILM), membrane blue staining and subsequent expansile gas tamponade (perfluoropropane) in the treatment of idiopathic macular hole (IMH).

Material and methods: The retrospective analysis consisted of 100 eyes of a total of 100 patients (61 women and 39 men) with IMH, operated on at the Department of Ophthalmology of the Slovak Medical University and University Hospital Bratislava from 1 January 2021 to 1 January 2024, using 25-gauge PPV with ILM peeling and perfluoropropane tamponade (C3F8) of 15% concentration. After surgery, the patients were required to remain in a face-down position for at least one week. Best corrected visual acuity (BCVA), minimal linear diameter (MLD) on optic coherence tomography, macular hole closure type and occurrence of complications were evaluated. The obtained results were expressed with the use of arithmetic averages and displayed in graphs.

Results: Primary closure of macular hole was achieved in 93 patients (93%). The most frequently occurring type of closure was 1A. After surgery, the BCVA of all patients improved, from an average value of 0.101 preoperatively to 0.300 one year after surgery. In all groups of patients (regardless of the size of the macular hole before surgery), during the one-year follow-up period there was a gradual increase in BCVA with its stabilization by 6 months. The main factors that influenced postoperative BCVA were the preoperative values of MLD and BCVA.

Conclusion: PPV with ILM peeling and perfluoropropane tamponade is an effective treatment for idiopathic macular holes with a success rate of more than 90%. This surgical procedure, associated with a relatively low number of complications, brings patients a definite improvement of BCVA.

Key words: macular hole, pars plana vitrectomy, ILM peeling, perfluoropropane

Čes. a slov. Oftal., 80, 2024, No. x, p.