

TRANSKONJUNKTIVÁLNÝ CHIRURGICKÝ PRÍSTUP V OTVORENEJ LIEČBE ZLOMENÍN DOLNÉHO ORBITÁLNEHO MARGA A SPODINY OČNICE

Abelovský J., Slávik R., Hocková B., Štorcelová D., Gembeš J., Kubec F., Kilipiris E., Stebel A.

Klinika maxilofaciálnej chirurgie SZU a FNŠP F. D. Roosevelta, Banská Bystrica

Autori práce prehlasujú, že vznik aj téma odbornej práce a jeho zverejnenie nie je v strete záujmov a nie je podporené žiadnou farmaceutickou firmou. Taktiež autori prehlasujú, že práca nebola zadaná inému odbornému časopisu.

Do redakcie doručeno dne: 14. 1. 2023

Prijato k publikácii dne: 17. 5. 2023



MUDr. MDDr. Juraj Abelovský
Klinika maxilofaciálnej chirurgie
SZU
FNŠP F. D. Roosevelta
Nám. L. Svobodu 1
975 17 Banská Bystrica
E-mail: juraj.abelovsky@gmail.com

SOUHRN

Ciel: Práca je retrospektívnym zhodnotením použitia transkonjunktiválneho operačného prístupu v maxilofaciálnej chirurgii ku zlomeninám dolného orbitálneho marga a ku spodine očnice analýzou dĺžky operačného času, výskytu perioperačných a pooperačných komplikácií a zhodnotením funkčného a estetického výsledku otvorenej chirurgickej liečby týchto zlomenín pomocou transkonjunktiválneho prístupu.

Materiál a metódy: Práca prezentuje súbor všetkých pacientov, u ktorých sme v období od decembra 2017 do decembra 2021 využili transkonjunktiválny prístup. Uvádzame epidemiologické príčiny vzniku zlomeniny strednej etáže tváre. Dĺžku operačného času analyzujeme porovnaním dvoch skupín pacientov, kde v prvej skupine sme využili transkonjunktiválny prístup s laterálnou kantotómiou a v druhej kontrolnej skupine sme laterálnu kantotómiu nahradili kožným supraorbitálnym prístupom. Súčasne analyzujeme výskyt perioperačných a pooperačných komplikácií a ich výskyt porovnávame s publikáciami iných prác.

Výsledky: Transkonjunktiválny prístup sme využili 103-krát u 89 pacientov (u 14 pacientov sme využili bilaterálny transkonjunktiválny prístup). V prípade využitia laterálnej kantotómie k rozšíreniu transkonjunktiválneho prístupu, laterálna kantotómia operačný čas nepredlžuje. Perioperačné komplikácie v zmysle perforácie dolnej mihalnice sme zaznamenali u 2 pacientov. Pooperačné komplikácie sme zaznamenali u 3 pacientov. Ektropium dolnej mihalnice bolo prítomné u jedného pacienta a entropium dolnej mihalnice sme pozorovali u dvoch pacientov, percento perioperačných a pooperačných komplikácií neprevyšuje výskyt týchto komplikácií pri transkutánných prístupoch na infraorbitálne margo.

Záver: Na základe výsledkov analýzy nášho súboru pacientov môžeme považovať transkonjunktiválny prístup za bezpečnú chirurgickú techniku spojenú s nízkym rizikom komplikácií, ktorá samostatne alebo v spojení s laterálnou kantotómiou nepredlžuje operačný čas a vďaka slizničnej incízií spojovky dolnej mihalnice úplne eliminuje kožnú jazvu na tvári. Naše výsledky sú porovnateľné s publikovanými výsledkami zahraničných autorov a prác s väčšími súbormi pacientov, ktoré transkonjunktiválny prístup hodnotia ako rýchly, bezpečný chirurgický prístup k dolnému orbitálnemu margo, s nízkym rizikom komplikácií.

Kľúčové slová: transkonjunktiválny prístup, dolné orbitálne margo, spodina očnice

SUMMARY

TRANSCONJUNCTIVAL APPROACH FOR SURGICAL REPAIR OF INFRAORBITAL RIM FRACTURES AND ORBITAL FLOOR FRACTURES

Aims: The aim of this study is to retrospectively evaluate the use of a transconjunctival surgical approach in maxillofacial surgery on the fractures of the infraorbital rim and the orbital floor by analyzing the operating time, the incidence of perioperative and postoperative complications, as well as the functional and aesthetic outcomes of transconjunctival surgical treatment.

Materials and methods: All the patients on whom we used a transconjunctival approach from December 2017 to December 2021 were included in this retrospective study. The epidemiological causes of fractures of the midface skeleton were analyzed. The length of the operating time of the transconjunctival approach with lateral canthotomy was compared with a control group in which the supraorbital eyebrow approach was performed. In addition, we analyzed the incidence of perioperative and postoperative complications in comparison with publications from other centers.

Results: We used the transconjunctival approach 103 times on 89 patients (in 14 patients the transconjunctival approach was performed bilaterally). In cases where the lateral canthotomy was used to extend the transconjunctival approach, there was no prolongation of the operating time. Perioperative complications included the perforation of the lower eyelid in 2 patients. In the postoperative period we recorded complications in 3 patients. Ectropion of the lower eyelid was present in one patient and entropion of the lower eyelid was observed in two patients. The percentage of perioperative and postoperative complications does not exceed the incidence of complications in transcutaneous approaches on the infraorbital rim.

Conclusion: Based on the results of our study, we can consider the transconjunctival approach, either alone or in combination with lateral canthotomy,

to be a safe surgical technique, associated with a low risk of complications. Thanks to mucosal incision of the conjunctiva of the lower eyelid, it completely eliminates skin scarring on the face. Our results are comparable with the published results of foreign authors and workplaces with larger cohorts of patients, which similarly evaluate the transconjunctival approach as a quick and safe surgical approach to the inferior orbital rim, with a low risk of complications.

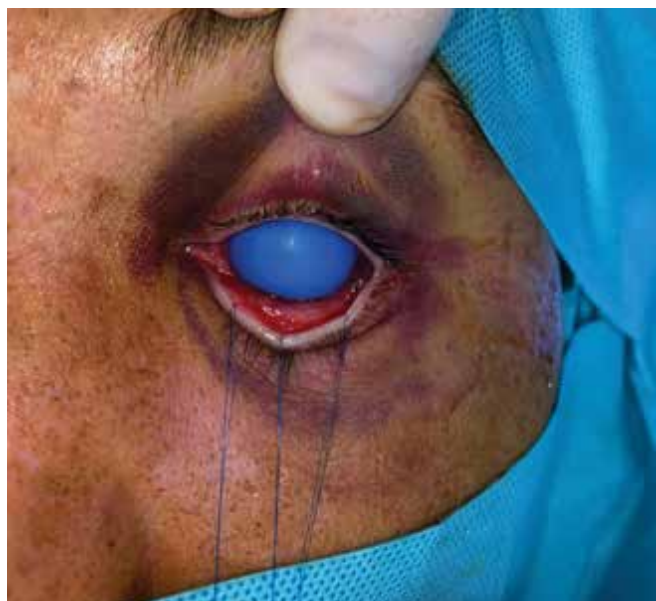Key words: transconjunctival approach, infraorbital rim, orbital floor

Čes. a slov. Oftal., 79, 2023, No. 4, p. 170–176

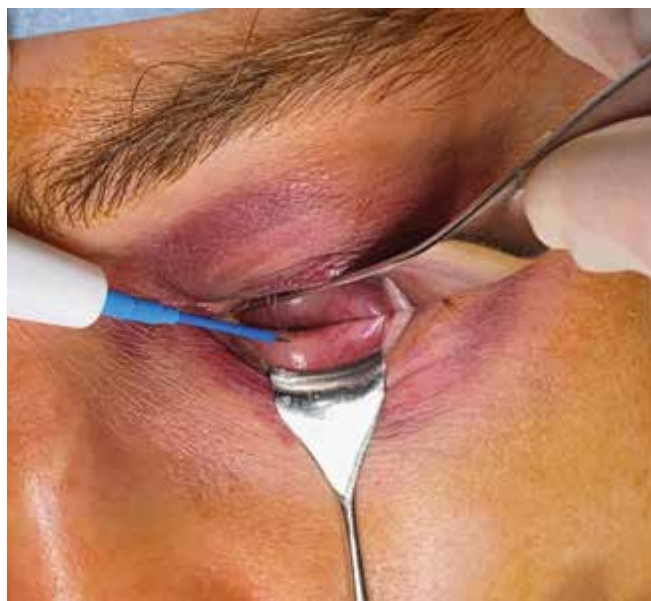ÚVOD

Transkonjunktiválny prístup bol prvýkrát použitý Bourgetom v roku 1928. Tenzel a Miler v 1971 [1] použili tento prístup na rekonštrukciu malých zlomenín spodiny očnice, ale až Tessier v roku 1973 [2] bol ten, ktorý populari-

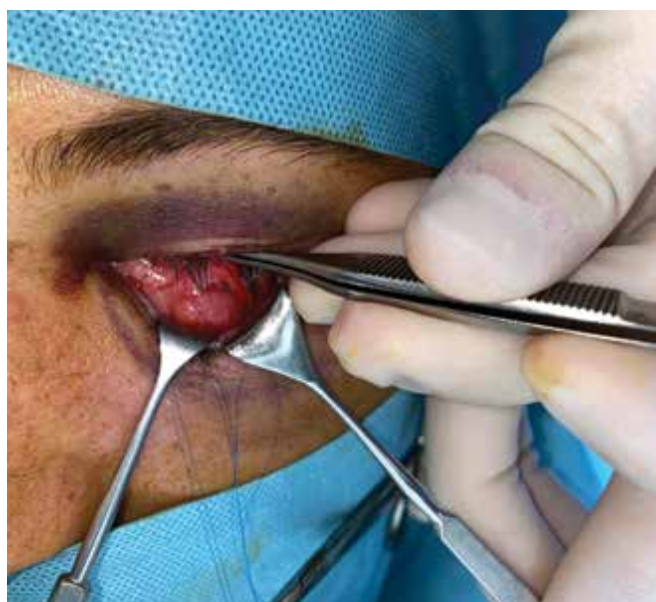zoval tento prístup k vizualizácii spodiny očnice a maxily. Na našom pracovisku využívame transkonjunktiválny prístup ako primárny prístup k vizualizácii a otvorenej chirurgickej liečbe zlomenín dolného orbitálneho okraja a spodiny očnice pravidelne od vzniku pracoviska v roku 2017. Pri transkonjunktiválnom prístupe na infraorbitálne



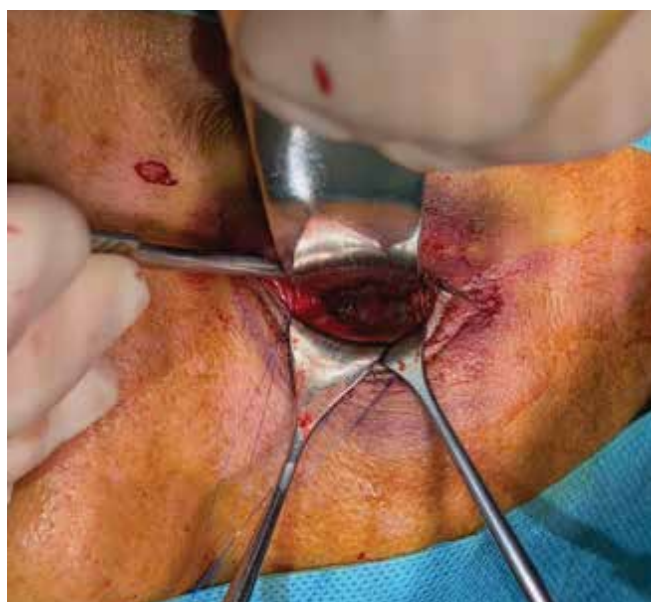
Obrázok 1. Fixačné stehy na dolnej mihalnici a gumový chránič rohovky



Obrázok 2. Slizničná incízia spojovky monopolárnym nožom



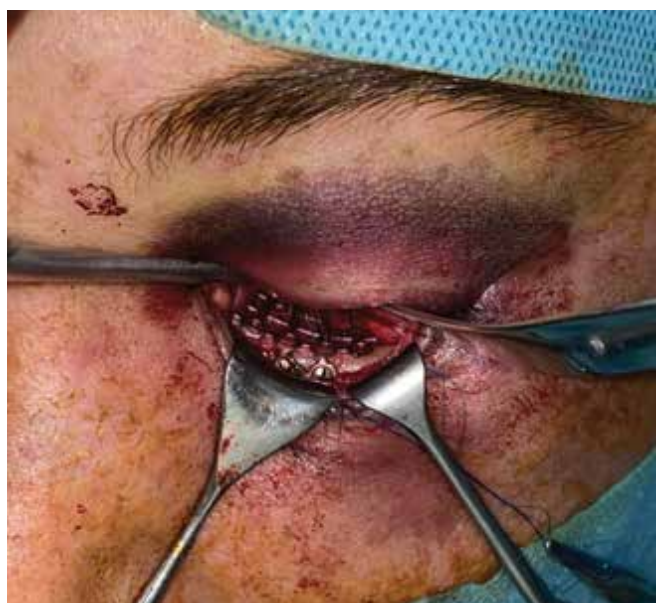Obrázok 3. Vizualizácia orbitálneho septa preseptálnou preparáciou



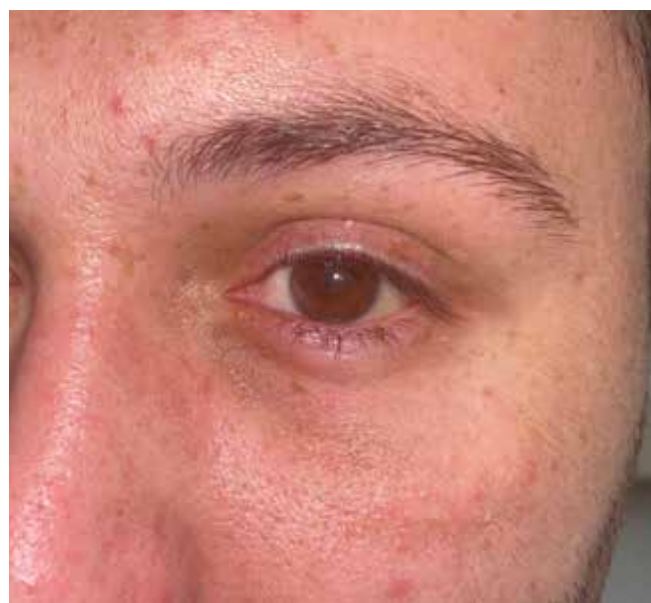Obrázok 4. Vizualizácia zlomeniny spodiny očnice

margo nerealizujeme kožnú incíziu, ale priamu slizničnú incíziu cez spojovku dolnej mihalnice. Incíziu lokalizujeme po everzii mihalnice tesne za dolným okrajom tarzálnej platničky. Lokalizácia slizničnej incízie od tarzálnej platničky v anteroposteriornom smere definuje následný spôsob preparácie pri transkonjunktiválnom prístupe. Rozlišujeme dve možnosti preparácie po incízii spojovky, na základe anatomického umiestnenia preparácie voči orbitálnemu septu, a to preseptálny alebo retroseptálny prístup. Na našom pracovisku preferujeme preseptálny spôsob transkonjunktiválneho prístupu. Transkonjunktiválny prístup neobmedzuje výber typu a veľkosti, či druhu použitého osteosyntetického materiálu. Po redukcii a fixácii máme možnosť suture spojovky vstrebateľným materiálom alebo môžeme ponechať transkonjunktiválny prístup úplne bez suture (Obrázok 1–8). Na našej

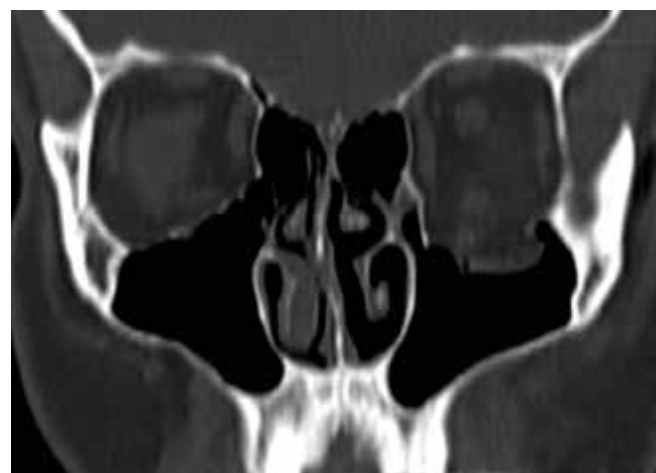klinike aktuálne transkonjunktiválny prístup ponechávame prevažne bez suture spojovky a doteraz sme nepozorovali vyššiu incidenciu komplikácií spojených so spontánnym hojením bez chirurgického uzáveru incízie spojovky sutúrou. Z našej skúsenosti transkonjunktiválny prístup poskytuje dostatočnú možnosť vizualizácie infraorbitálneho marga a spodiny očnice a zabezpečuje dobrý prehľad v operačnom poli. Pri rutinnom používaní transkonjunktiválneho prístupu bolo možné skrátiť operačný čas potrebný od prvotnej incízie k vizualizácii dolného orbitálneho okraja. Transkonjunktiválny prístup využívame aj pri bilaterálnych zlomeninách strednej etáže tváre s nutnosťou chirurgickej vizualizácie dolného orbitálneho okraja alebo spodiny očnice unilaterálne, či bilaterálne. Pri chirurgickej liečbe izolovaných zlomenín spodiny očnice, ktorú sme v našom súbore zaznamenali



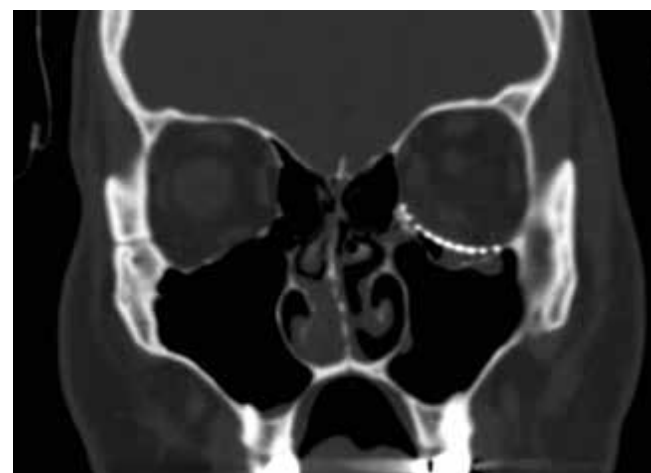Obrázok 5. Rekonštrukcia zlomeniny spodiny očnice titánovou mriežkou



Obrázok 6. Klinický náález 6 týždňov po rekonštrukcii spodiny očnice



Obrázok 7. Predoperačné CT zobrazenie zlomeniny spodiny očnice vľavo – koronárny rez



Obrázok 8. Pooperačné CT zobrazenie rekonštrukcie spodiny očnice titánovou mriežkou - koronárny rez

u 15 pacientov (16,9 %), iný prístup ako transkonjunktiválny nebol použitý.

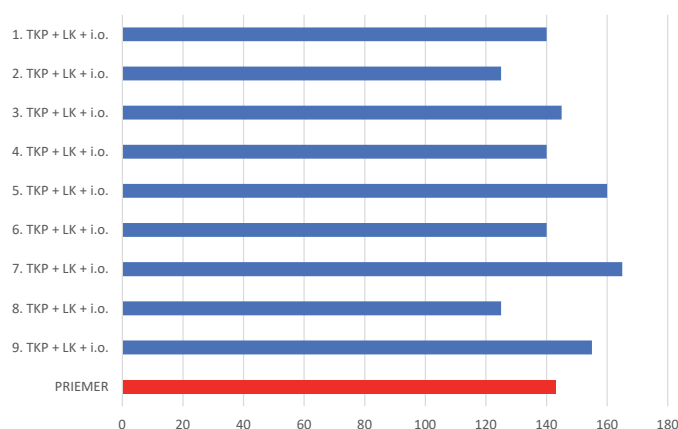
MATERIÁL A METÓDY

Na Klinike maxilofaciálnej chirurgie Slovenskej zdravotníckej univerzity Fakultnej nemocnice s poliklinikou F. D. Roosevelta v Banskej Bystrici bolo hospitalizovaných za účelom chirurgickej liečby fraktúry tvárového skeletu v priebehu štyroch rokov (od decembra 2017 do decembra 2021) spolu 292 pacientov, čo predstavuje priemerne 6 traumatologických pacientov indikovaných na chirurgickú liečbu za mesiac. Z toho 180 pacientov (61,6 %), bolo hospitalizovaných a následne operovaných pre poranenie strednej etáže tváre. Z tohto súboru bola u 135 pacientov (75 %) indikovaná otvorená repozícia s vnútornou fixáciou fragmentov a 45 pacientov (25 %) bolo liečených zatvorenou repozíciou bez osteosyntézy. Transkonjunktiválny prístup bol využitý 103-krát u 89 pacientov (u 14 pacientov sme využili bilaterálny transkonjunktiválny prístup), čo predstavuje 66 % z celkového počtu operovaných pacientov so zlomeninou strednej etáže tváre. U 21 pacientov (23,6 %) bol transkonjunktiválny prístup využitý ako jediný chirurgický prístup a u 68 pacientov (76,4 %) išlo o kombináciu transkonjunktiválneho prístupu a ďalšieho chirurgického prístupu. V našom súbore 89 pacientov, u ktorých sme pri otvorenej repozícii a fixácii zlomeniny strednej etáže tváre použili transkonjunktiválny prístup bolo prítomných 71 mužov (79,7 %) a 18 žien (20,3 %). Najpočetnejšia veková skupina bola v rozmedzí 21 až 30 rokov (30,3 %), pričom najmladší pacient mal 8 rokov a najstarší pacient bol vo veku 78 rokov. Najčastejšou príčinou zlomeniny strednej etáže tváre v súbore 135 pacientov bol pád – 47 pacientov (36 %). Druhou najčastejšou príčinou u 43 pacientov (33 %) bolo medzilidské násilie a nasledoval úder letiacim predmetom u 25 pacientov (19 %). Dopravná nehoda bola príčinou úrazu u 13 pacientov (10 %).

VÝSLEDKY

Používanie transkonjunktiválneho prístupu sme analyzovali podľa troch základných ukazovateľov. V prvom rade objektivizujeme operačný čas, ktorý je potrebný k vizualizácii lomnej línie a porovnávame ho s časom nutným k dosiahnutiu expozície zlomeniny s inými operačnými prístupmi. Druhý analyzovaný faktor je výskyt a závažnosť komplikácií a ich frekvencia. V treťom rade analyzujeme funkčný a estetický výsledok použitia transkonjunktiválneho prístupu a jednotlivé komplikácie prezentujeme na predkladanej kazuistike. V analyzovanom súbore pacientov sme vybrali k porovnaniu operačného času potrebného k vizualizácii lomnej línie dolného orbitálneho okraja najčastejší typ zlomeniny využívajúci transkonjunktiválny prístup. Išlo o pacientov s izolovanou zlomeninou zygomaticomaxilárneho komplexu v prípa-

doch, keď bola indikovaná otvorená repozícia s následnou trojbodovou vnútornou fixáciou fragmentov. Ako operačný čas sme definovali čas zapísaný v operačnom protokole od začiatku kožnej incízie po posledný steh. Pre absenciu pravidelného klinického používania iného transkutáneho prístupu k dolnému orbitálnemu margu sme porovnávali operačné časy u pacientov, kedy bol transkonjunktiválny prístup použitý spoločne s laterálnou kantotómiou, supraorbitálnym transkutánnym prístupom a intraorálnym prístupom cez horné vestibulum. Zo sledovaného súboru sme vyradili pacientov, ktorí mali okrem izolovanej zlomeniny zygomaticomaxilárneho komplexu iné združené poranenie tvárového skeletu. Pacientov so zlomeninou zygomaticomaxilárneho komplexu s indikovanou otvorenou repozíciou a trojbodovou fixáciou (spolu 17 pacientov) sme rozdelili podľa použitého operačného prístupu na dve skupiny. V prvej skupine išlo o pacientov s transkonjunktiválnym prístupom (TCA – *transconjunctival approach*) s laterálnou kantotómiou (LC – *lateral canthotomy*) a intraorálnym (i.o.) prístupom cez horné vestibulum. V druhej podskupine išlo o pacientov po transkonjunktiválnom prístupe (TCA), a súčasne supraorbitálnom prístupe (*supraorbital*) a intraorálnom (i.o.) prístupe cez horné vestibulum. V prvej skupine (TCA + LC + i.o.) bolo 9 pacientov a v druhej skupine (TCA + supraorbit + i.o.) bolo 8 pacientov. Priemerný operačný čas v prvej skupine s použitím transkonjunktiválneho prístupu a laterálnej kantotómie s i.o. prístupom bol 143 minút (Graf 1). V druhej skupine, kde sme laterálnu kantotómiu nahradili supraorbitálnym prístupom bol priemerný operačný čas 160 minút (Graf 2). Rozdiel v priemerných operačných časoch prvej a druhej skupiny predstavuje 17 minút v prospech prístupu s využitím laterálnej kantotómie (TCA + LC + i.o.). Porovnávali sme dve málo početné skupiny, ale uvedený rozdiel môže zodpovedať aspoň orientačne času nutnému k preparácii a uzáveru supra-

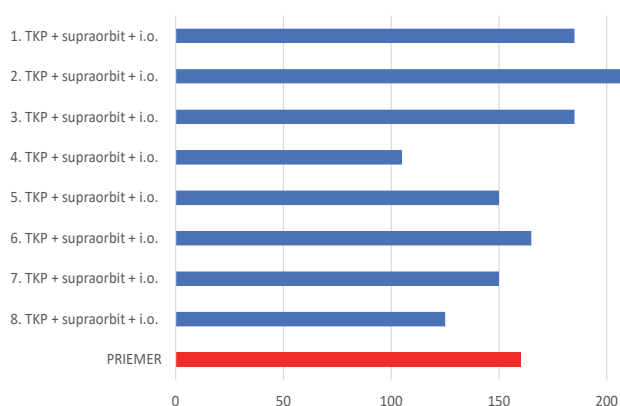


Graf 1. Operačný čas v minútach, 1. skupina trojbodová fixácia zlomeniny zygomaticomaxilárneho komplexu

TKP – transkonjunktiválny prístup
LK – laterálna kantotómia
i.o. – intraorálny prístup

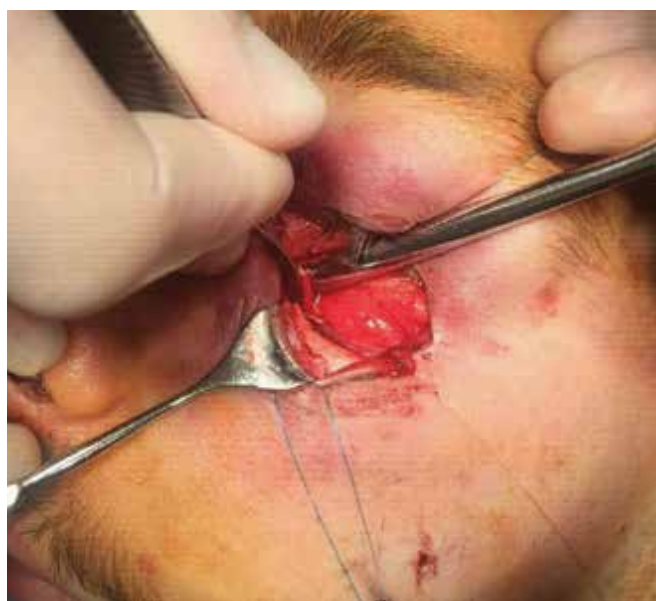orbitálního prístupu. Na základe analýzy našej skupiny pacientov operovaných v priebehu 4 rokov, laterálna kantotómia pri trojbodovej fixácii zlomeniny zygomatikomaxilárneho komplexu operačný výkon zásadne nepredlžuje.

V priebehu 4 rokov sme z 89 pacientov a 103 transkonjunktiválnych prístupov zaznamenali bezproblémový pooperačný priebeh u 84 pacientov (94,4 %) a 98 transkonjunktiválnych prístupov, čo predstavuje 95,1 % úspešnosť. V súbore sme konkrétne zaznamenali 2 perioperačné komplikácie v zmysle iatrogénnej chirurgickej perforácie dolnej mihalnice a v 3 prípadoch použitia transkonjunktiválneho prístupu sme zaznamenali ne-



Graf 2. Operačný čas v minútach, 2. skupina trojbodová fixácia zlomeniny zygomatikomaxilárneho komplexu

*TKP – transkonjunktiválny prístup
supraorbit – supraorbitálny kožný prístup
i.o. – intraorálny prístup*



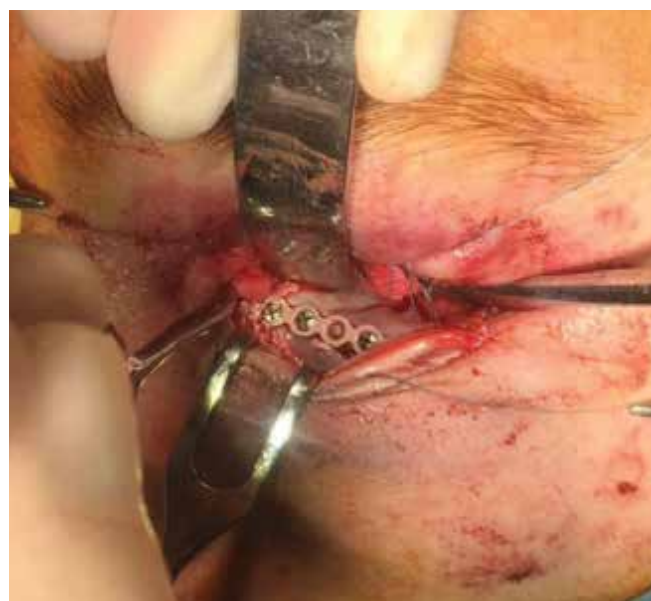Obrázok 9. Transkonjunktiválny prístup rozšírený laterálnou kantotómiou

skoré komplikácie v zmysle ektropia a entropia dolnej mihalnice. Ektropium dolnej mihalnice sme pozorovali u 1 pacienta, čo predstavuje 0,97 % prípadov. Entropium dolnej mihalnice sme pozorovali v 2 prípadoch, čo predstavuje 1,94 % prípadov. Vo všetkých prípadoch neskorých komplikácií nebolo potrebné pacientov reoperovať a všetky komplikácie spontánne ustúpili v priebehu konzervatívneho spôsobu liečby. Estetický výsledok použitia transkonjunktiválneho prístupu a laterálnej kantotómie prezentujeme v kazuistike (Obrázok 9–12).

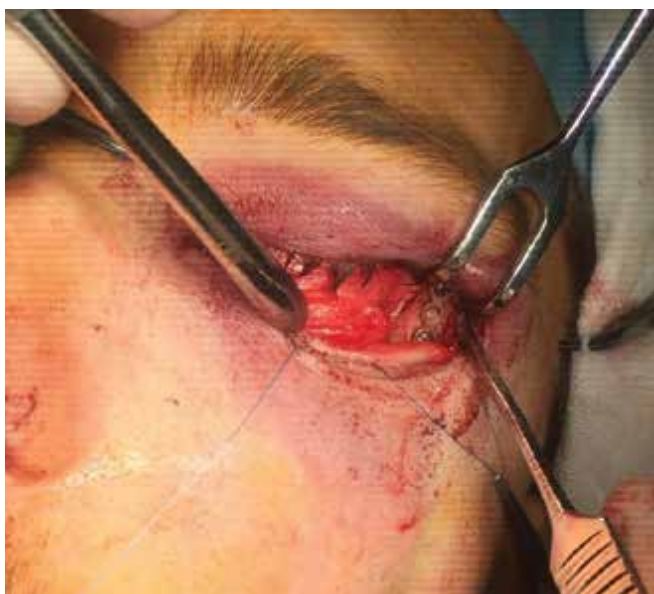DISKUSIA

Adekvátna otvorená repozícia a osteosyntéza zlomenín skeletu vo všeobecnosti je podmienená dostatočnou vizualizáciou lomných línií. V traumatológii skeletu lebky a klenby, chrbtice, panvy a končatín je majoritne využívaný priamy kožný prístup nad lomnou líniou. Pri chirurgickom ošetrení zlomenín tvároveho skeletu je okrem dostatočnej vizualizácie dôležitý aj výsledný kozmetický efekt a zachovaná funkcia. Zlomeniny dolného orbitálneho okraja a spodiny očnice sú v prípade absencie tržnej rany v infraorbitálnej oblasti príkladom neustále prebiehajúcej odbornej diskusie o najvhodnejšom chirurgickom prístupe. Ideálny chirurgický prístup by mal poskytovať dostatočný rozsah vizualizácie lomných línií s minimálnym percentom komplikácií, a garantovať optimálny kozmetický výsledok a mal by skrátiť (alebo aspoň nepredlžiť) operačný čas.

Na mnohých pracoviskách maxilofaciálnej chirurgie pri liečbe zlomenín s potrebou expozície infraorbitálneho margu v priebehu posledných dvoch dekád narastla preferencia transkonjunktiválneho prístupu cez spojku dolnej mihalnice pre úplnú absenciu kožnej jazvy

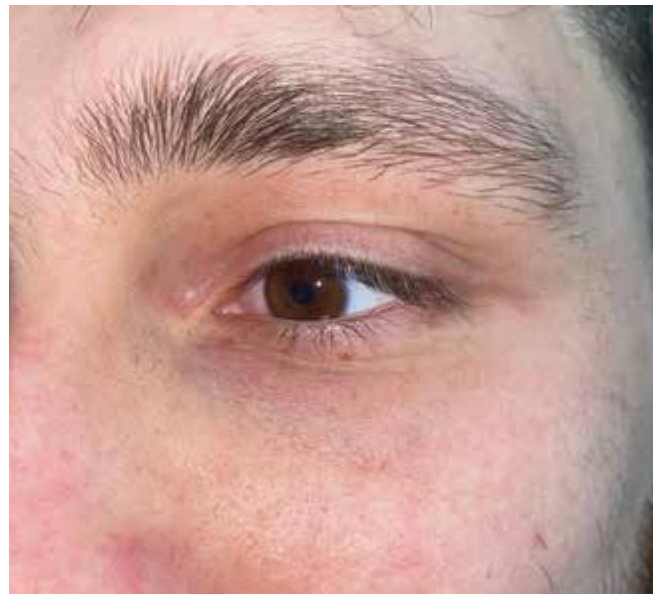

Obrázok 10. Minidlaňa fixovaná na infraorbitálny okraj



Obrázok 11. Minidlaha fixovaná na laterálny orbitálny okraj po laterálnej kantotómii

na tvári a možnosť laterálneho aj mediálneho rozšírenia minimálnou kožnou incíziou, krátky čas a dobrý rozsah chirurgickej expozície dolného orbitálneho margu s nízkou mierou pooperačných komplikácií. Aj napriek chýbajúcej jazve na tvári nie je transkonjunktiválny prístup metódou prvej voľby u všetkých autorov pre možné pooperačné komplikácie v oblasti dolnej mihalnice a časť pracovísk, či autorov naďalej využíva primárne transkutánne prístupy na infraorbitálne margo. V odbornej literatúre máme k dispozícii publikácie väčších súboroch pacientov, kde autori analyzovali mieru komplikácií pri rôznych prístupoch k dolnému orbitálnemu okraju a na spodinu očnice. V publikácii Al-Moraissi et al. 2018 [3] transkonjunktiválny prístup štatisticky signifikantne znížil incidenciu ektropia dolnej mihalnice v porovnaní s subciliárnym prístupom. V porovnaní s subtarzálnym prístupom taktiež znížil výskyt ektropia, ale bez štatisticky signifikantného rozdielu. Rozdielny výskyt ektropia pri porovnávaní subciliárneho s subtarzálnym prístupom a subtarzálného s infraorbitálnym prístupom nedosiahol štatisticky signifikantný rozdiel. V prípade entropia dolnej mihalnice, použitie subciliárneho prístupu štatisticky signifikantne znížilo výskyt entropia v porovnaní s transkonjunktiválnym prístupom [4]. Autorský kolektív Pausch et al. 2015 [5] uvádza vo svojej práci výskyt entropia dolnej mihalnice po transkonjunktiválnom prístupe v 2,5 % prípadov a ich výsledky sú v zhode s výsledkami ďalších autorov [6-10]. V prípade incidencie ektropia po transkonjunktiválnom prístupe autori udávajú celkové zníženie počtu prípadov ektropia dolnej mihalnice a tieto zistenia sú taktiež porovnateľné s prácami iných autorov [6-8]. Po analýze nášho súboru 103 prípadov využitia transkonjunktiválneho súboru sme perioperačné komplikácie zaznamenali v 1,94 % prípadov (2 pacienti), a poope-



Obrázok 12. Klinický stav 3 roky po transkonjunktiválnom prístupe a laterálnej kantotómii vľavo

račné komplikácie v 2,91 % (3 prípadoch): ektropium dolnej mihalnice v 0,97 % prípadov (1 pacient) a entropium dolnej mihalnice sme pozorovali v 1,94 % prípadoch (2 pacienti). Všetky pooperačné komplikácie spontánne ustúpili počas observácie. Jeden pozorovaný prípad ektropia dolnej mihalnice v našom súbore sa spontánne upravil v priebehu druhého pooperačného mesiaca. Väčšina autorov sa zhoduje, že entropium dolnej mihalnice je závažnejšia komplikácia z dôvodu iritácie rohovky invertovanými riasami, čo je spojené aj s výraznejšími subjektívnymi ťažkosťami pacienta. Samotná chirurgická korekcia entropia je komplikovanejší výkon v porovnaní s chirurgickou liečbou ektropia. V dvoch prípadoch entropia zaznamenaných v našom súbore sa fyziologické postavenie dolnej mihalnice obnovilo bez chirurgickej intervencie v priebehu prvých šiestich mesiacov od výkonu. Naše pozorovania sú porovnateľné s výsledkami zahraničných publikácií o transkonjunktiválnom prístupe u väčších súborov pacientov a transkonjunktiválny prístup môžeme považovať za bezpečný chirurgický prístup s nízkym výskytom komplikácií [3]. Dĺžka operačného času potrebná k vizualizácii lomnej línie dolného orbitálneho okraja a spodiny očnice nezávisí len od zvoleného prístupu, ale aj od skúseností chirurga. K analýze dĺžky operačného času transkonjunktiválneho prístupu a laterálnej kantotómie sme vybrali izolovanú zlomeninu zygomaticomaxilárneho komplexu. Využili sme možnosť priameho porovnania operačného času pri použití laterálnej kantotómie s kožným supraorbitálnym prístupom, ktorý sa v klinickej praxi využíva častejšie k vizualizácii laterálneho orbitálneho okraja. Z našich výsledkov vyplýva, že transkonjunktiválny prístup samostatne alebo s jeho rozšírením laterálnou kantotómiou operačný čas nepredlžuje. V zahraničnej literatúre niektorí autori ako

De Riu et al. 2008 [11] uvádzejú, že v rukách skúseného chirurga transkonjunktiválny prístup s laterálnou kantotómiou operačný čas skrakuje. Využitie transkonjunktiválneho prístupu umožňuje úplne eliminovať kožnú jazvu v infraorbitálnej oblasti a na dolnej mihalnici [12]. Úspešným výsledkom použitia transkonjunktiválneho prístupu je dobrý kozmetický výsledok otvorenej chirurgickej liečby, nemožnosť rozpoznania pôvodnej lokalizácie poranenia tvárového skeletu a absencia jazvy a akýchkoľvek vonkajších známok chirurgickej intervencie.

ZÁVER

Na základe výsledkov analýzy nášho súboru pacientov môžeme považovať transkonjunktiválny prístup za bezpečnú chirurgickú techniku spojenú s nízkym rizikom komplikácií, ktorá samostatne alebo v spojení s laterálnou kantotómiou nepredlžuje operačný čas a vďaka slizničnej incízií spojovky dolnej mihalnice úplne eliminuje kožnú jazvu na tvári. Analyzované výsledky na našom pracovisku v období od decembra 2017 do decembra 2021 sú porovnateľné s výsledkami zahraničných autorov a pracovísk s väčšími súbormi pacientov [3].

LITERATÚRA

1. Tenzel RR, Miller GR. Orbital blow-out fracture repair, conjunctival approach. *Am J Ophthalmol.* 1971 May;71(5):1141-1142. doi: 10.1016/0002-9394(71)90592-7
2. Tessier P. The conjunctival approach to the orbital floor and maxilla in congenital malformation and trauma. *J Maxillofac Surg.* 1973 Mar;1(1):3-8. doi: 10.1016/s0301-0503(73)80005-0
3. Al-Moraissi E, Elsharkawy A, Al-Tairi N, et al. What surgical approach has the lowest risk of the lower lid complications in the treatment of orbital floor and periorbital fractures? A frequentist network meta-analysis. *J Craniomaxillofac Surg.* 2018 Dec;46(12):2164-2175. doi: 10.1016/j.jcms.2018.09.001
4. Al-Moraissi EA, Thaller SR, Ellis E. Subciliary vs. transconjunctival approach for the management of orbital floor and periorbital fractures: A systematic review and meta-analysis. *J Craniomaxillofac Surg.* 2017 Oct;45(10):1647-1654. doi: 10.1016/j.jcms.2017.07.004
5. Pausch NC, Sirintawat N, Wagner R, Halama D, Dhanuthai K. Lower eyelid complications associated with transconjunctival versus subciliary approaches to orbital floor fractures. *Oral Maxillofac Surg.* 2016 Mar;20(1):51-5. doi: 10.1007/s10006-015-0526-1
6. Raschke GF, Rieger UM, Bader RD, Schaefer O, Guentsch A, Schultze-Mosgau S. Transconjunctival versus subciliary approach for orbital fracture repair-an anthropometric evaluation of 221 cases. *Clin Oral Investig.* 2013 Apr;17(3):933-942. doi: 10.1007/s00784-012-0776-3
7. Ridgway EB, Chen C, Colakoglu S, Gautam S, Lee BT. The incidence of lower eyelid malposition after facial fracture repair: a retrospective study and meta-analysis comparing sub tarsal, subciliary, and transconjunctival incisions. *Plast Reconstr Surg.* 2009 Nov;124(5):1578-1586. doi: 10.1097/PRS.0b013e3181babb3d
8. Salgarelli AC, Bellini P, Landini B, Multinu A, Consolo U. A comparative study of different approaches in the treatment of orbital trauma: an experience based on 274 cases. *Oral Maxillofac Surg.* 2010 Mar;14(1):23-27. doi: 10.1007/s10006-009-0176-2
9. Ridgway EB, Chen C, Lee BT. Acquired entropion associated with the transconjunctival incision for facial fracture management. *J Craniomaxillofac Surg.* 2009 Sep;20(5):1412-1415. doi: 10.1097/SCS.0b013e3181aee3ee
10. Yamashita M, Kishibe M, Shimada K. Incidence of lower eyelid complications after a transconjunctival approach: influence of repeated incisions. *J Craniomaxillofac Surg.* 2014 Jul;25(4):1183-1186. doi: 10.1097/SCS.0000000000000836
11. De Riu G, Meloni SM, Gobbi R, Soma D, Baj A, Tullio A. Subciliary versus swinging eyelid approach to the orbital floor. *J Craniomaxillofac Surg.* 2008 Dec;36(8):439-442. doi: 10.1016/j.jcms.2008.07.005
12. Bronstein JA, Bruce WJ, Bakhos F, Ishaq D, Joyce CJ, Cimino V. Surgical Approach to Orbital Floor Fractures: Comparing Complication Rates Between Subciliary and Subconjunctival Approaches. *Craniomaxillofac Trauma Reconstr.* 2020 Mar;13(1):45-48. doi: 10.1177/1943387520904893